

# Primer informe de hepatozoonosis en un perro de Tamaulipas, México

## First report of hepatozoonosis in a dog from Tamaulipas, Mexico

Verónica Carvajal\*    Consuelo Almazán\*  
Gabriel Aguirre-Guzmán\*    Carlos Alberto Barrón Vargas\*    Eric Fraga Escamilla\*

---

### Abstract

A 3-year-old male Bloodhound dog was presented to a private veterinary hospital at Ciudad Victoria, Tamaulipas, Mexico, with a 2-week history of weight loss, generalized weakness, anorexia and ptyalism. Results of a hemogram revealed moderate anemia with a chronic inflammatory leukogram. Also, various neutrophils (approximately 10%) containing elongated pale blue staining intracytoplasmic inclusions, compatible with gametocytes of *Hepatozoon* spp were observed. Up until now, this is the first case report of canine hepatozoonosis detected in Tamaulipas.

**Key words:** *HEPATOZOON SPP*, *GAMETOCYTE*, *DOG*, *AMBLYOMMA*.

### Resumen

Un perro Bloodhound macho de 3 años de edad fue remitido a una clínica particular de Ciudad Victoria, Tamaulipas, México, con historia de pérdida de peso, debilidad generalizada, anorexia y ptyalismo de 2 semanas de evolución. Los resultados del hemograma revelaron una anemia moderada y leucograma con inflamación crónica. Además, se observó que 10% de neutrófilos contenían en su citoplasma pequeñas estructuras de forma alargada de color azul pálido, compatibles con gametocitos de *Hepatozoon* spp. Hasta ahora, éste es el primer caso de hepatozoonosis canina detectada en Tamaulipas.

**Palabras clave:** *HEPATOZOON SPP*, *GAMETOCITOS*, *PERRO*, *AMBLYOMMA*.

---

Recibido el 7 de diciembre de 2010 y aceptado el 8 de agosto de 2011.

\*Facultad de Medicina Veterinaria y Zootecnia, Universidad Autónoma de Tamaulipas, km 5, Carretera Cd. Victoria-Mante, Ciudad Victoria, Tamaulipas, 87000, México.

Responsable de correspondencia: Verónica Carvajal de la Fuente, teléfono (01-834) 31 818 00, ext. 2523, correo electrónico: vcarvajal@uat.edu.mx

## Introducción

Canine hepatozoonosis is a parasitic systemic infection with a worldwide distribution, transmitted by the ingestion of infected ticks with microorganisms of *Hepatozoon canis* and *H. americanum*. In 1905, the disease was initially described in India.<sup>1</sup>

The infection occurs by ingestion or trituration of ticks containing *Hepatozoon* spp sporulated oocysts. The life cycle consists of a sexual phase (fusion of gamont) followed by sporogony (sporocysts formation) in the tick and an asexual phase (merogony) followed by gametogony in the dog. The tick ingests the parasite in a blood meal taken from an infected dog. Within the tick's gut, gametocytes fused to form an ookinete that penetrates the gut epithelium and becomes a nonsporulated oocyst. Each mature sporocyst contains between 12 and 24 sporozoites, which enter and remain into the hemocoelom of the tick. Dogs acquire the infection by ingesting a tick containing sporulated oocysts, from where sporozoites are subsequently released and penetrate the intestinal epithelium of the dog; enter leukocytes in the lamina propria, infecting several body tissues where the asexual phase called schizogony (also known as merogony) occurs. Schizonts (meronts) develop into merozoites, which are released to invade other cells.<sup>2</sup> After numerous cycles of merogony, merozoites invade leukocytes and produce gametocytes, which are observed in peripheral blood smears after three months of infection and the life cycle starts all over again when another tick ingests infected leukocytes.<sup>3</sup>

Clinical signs associated with this disease are diverse and will depend on the species involved. Commonly, clinical signs include: generalized weakness, recurrent fever, progressive weight loss, lameness, stiffness, hyperesthesia, muscle atrophy, myositis, mucopurulent ocular discharge, lymphadenomegaly, polyuria, polydipsia and sanguinolent diarrhea.<sup>4</sup> Clinical pathological findings from both hepatozoon species also differ according to the species. American canine hepatozoonosis is characterized by different degrees of a normocytic normochromic nonregenerative anemia, thrombocytopenia, and frequently with severe left shift leukocytosis (20-200 cells/ $\mu$ L) with left shift.<sup>5</sup> Conversely, most cases with *H. canis* are characterized by mild leukocytosis without left shift; also, some authors have reported values within the reference range.<sup>4</sup>

Frequently reported biochemical abnormalities in animals infected with *Hepatozoon* spp include: increase of alkaline phosphatase activity, hypoglycemia, polyclonal gammopathy with hypoalbuminemia, hyperphosphatemia, low blood urea nitrogen (BUN)

## Introducción

La hepatozoonosis canina es una enfermedad sistémica parasitaria de distribución mundial transmitida por la ingestión de garrapatas infectadas con protozoos de *Hepatozoon canis* y *H. americanum*. Se registró por primera vez en la India en 1905.<sup>1</sup> La infección ocurre por ingestión o trituración de garrapatas infectadas con ooquistes esporulados de *Hepatozoon* spp. El ciclo biológico consiste de una fase sexual (fusión de gametos) seguida de esporogonia (formación de esporoquistes) en la garrapata y de una fase asexual (merogonia) seguida de gametogonia en el perro. La garrapata ingiere gametocitos que contienen la sangre del perro infectado. En el intestino de la garrapata los gametocitos se fusionan para formar un ooquineto, el cual penetra al epitelio intestinal y se convierte en un quiste no esporulado. Cada esporoquiste maduro contiene entre 12 y 24 esporozoítos en su interior. Los esporozoítos entran y permanecen en el hemocele de la garrapata. Los perros adquieren la infección al ingerir garrapatas que contienen ooquistes esporulados, los cuales liberan esporozoítos que penetran a través del epitelio intestinal del perro, entran a los leucocitos de la lámina propia infectando diversos órganos donde ocurre la fase asexual llamada esquizogonia (también llamada merogonia). Los esquizontes (merontes) dan lugar a merozoitos que son liberados para invadir a otras células.<sup>2</sup> Después de realizarse múltiples ciclos de merogonia algunos merozoitos invaden los leucocitos y producen los gametocitos que pueden ser evidentes en sangre periférica después de tres meses de la ingestión y el ciclo vuelve a iniciarse cuando otra garrapata ingiere los leucocitos infectados.<sup>3</sup>

Los signos clínicos asociados con esta enfermedad son variados y dependerán de la especie involucrada. Por lo general, se observa debilidad generalizada, fiebre recurrente, pérdida de peso progresiva, disfunción de la marcha: rigidez, hiperestesia, atrofia muscular, miositis, exudados oculonasales, linfadenomegalia, poliuria, polidipsia y diarrea sanguinolenta.<sup>4</sup> Los hallazgos clínicos patológicos registrados también difieren según la especie. La forma americana se caracteriza por diferentes grados de anemia normocítica normocrómica no regenerativa, trombocitopenia, y frecuentemente con una leucocitosis severa con desviación a la izquierda (20-200 células  $\times 10^9/l$ ).<sup>5</sup> Por otro lado, *H. canis* se caracteriza en la mayoría de los casos, por una leucocitosis leve sin desviación a la izquierda e incluso, algunos autores han reportado valores dentro de los rangos de referencia.<sup>4</sup>

Las anomalías bioquímicas comúnmente registradas en animales con *Hepatozoon* spp incluyen

concentration and increase in serum creatine kinase (CK).<sup>6</sup> Acute renal failure may occur especially in animals with chronic infections.<sup>6</sup> Definitive diagnosis of canine hepatozoonosis is made by direct demonstration of gametocytes of *Hepatozoon* spp. within the cytoplasm of neutrophils or monocytes from peripheral blood smears stained by Wright or Giemsa.<sup>7</sup> In the case of *H. americanum*, the percent of infected cells is very low complicating its examination.<sup>8</sup> However, infected cells with *H. canis* in peripheral blood are abundant, where parasitemia levels can reach up to 100%.<sup>3,4</sup> The aim of this paper was to describe the clinical and hematological features of a dog diagnosed with canine hepatozoonosis from Tamaulipas, Mexico.

### Case description

A 3-year-old male Bloodhound dog from a rural area was presented to a private veterinary hospital at Cd. Victoria, Tamaulipas, Mexico, with a history of prostration, generalized muscle weakness, anorexia, vomiting, weight loss, and ptyalism of some weeks of evolution. Three days before, the dog received enrofloxacin (5 mg/kg twice a day) and vitamin B complex oral treatment without any clinical improvement. The clinical examination revealed pale mucous membranes, temperature of 38.4°C, lethargy, moderate dehydration, and caquexia. Heart and respiratory rates were found to be within the reference ranges. A slightly tick infestation was present on the dog at the time of presentation. Ticks were collected and identified as *Amblyomma cajennense* and *A. imitator* according to the tick identification manual<sup>9</sup> (Figure 1). The initial diagnoses included a complete blood count (CBC) and hemoparasite identification. The CBC results revealed mild normocytic normochromic non-regenerative anemia (hematocrit 0.33, reference interval 0.37-0.55 l/l; VGM 66 reference interval 60-77 fl; CGMH 320 reference interval 320-360 g/l) which was associated with anemia of chronic inflammatory disease. Marked leukocytosis ( $70.4 \times 10^9/l$ ; reference interval  $6.0-17.0 \times 10^9/l$ ) characterized by severe neutrophilia ( $58.4 \times 10^9/l$ ; reference interval  $3.6-11.5 \times 10^9/l$ ) with moderate left shift (bands  $5.63 \times 10^9/l$ ; reference interval  $0-0.3 \times 10^9/l$ ) and mild lymphocytosis ( $5.6 \times 10^9/l$ ; reference intervals  $1.0-4.8 \times 10^9/l$ ). Also, severe hyperproteinemia (90 mg/L, reference interval 60-75 mg/l) was detected. All these changes were associated with chronic inflammatory disease. Several elongated cigar-shaped pale blue stained intracytoplasmic inclusions ( $3.0 \times 4.0 \mu\text{m}$ ) were observed within the neutrophil cytoplasm from peripheral blood smear, which were compatible with gametocytes of *Hepatozoon* spp (Figure 2). Treatment with subcutaneous Imidocarb dipropio-

aumento en la actividad de la fosfatasa alcalina, hipoglucemia, gamopatía policlonal con hipoalbuminemia, hiperfosfatemia, disminución de urea y aumento de la creatina cinasa (CK).<sup>6</sup> Puede presentarse insuficiencia renal aguda sobre todo en aquellos animales con infecciones crónicas.<sup>6</sup> El diagnóstico definitivo se realiza al observar directamente los gametocitos o gamontes de *Hepatozoon* spp en el citoplasma de los neutrófilos y monocitos en frotis sanguíneos teñidos con Wright o Giemsa.<sup>7</sup> En el caso de *H. americanum* el porcentaje de células infectadas es muy bajo y dificulta su observación.<sup>8</sup> No obstante, las células infectadas con *H. canis* en sangre periférica son abundantes llegándose a registrar hasta 100% de parasitemia.<sup>3,4</sup> El objetivo de este trabajo es describir los aspectos clínicos y hematológicos de un perro diagnosticado con hepatozoonosis canina, en Tamaulipas, México.

### Descripción del caso

En una clínica particular de Ciudad Victoria, Tamaulipas, se atendió a un perro macho de la raza Bloodhound, de 3 años de edad, proveniente de una zona rural, con historia de postración, debilidad muscular generalizada, anorexia, vómito, y sialorrea de varias semanas de evolución. Tres días antes, el paciente recibió tratamiento oral con enrofloxacin (5 mg/kg/BID por vía oral) y vitaminas del complejo B sin mostrar ninguna mejoría. El examen clínico reveló mucosas pálidas, temperatura de 38.4°C, letargia, deshidratación moderada y caquexia. La frecuencia respiratoria y cardíaca se consideró dentro de los valores de referencia. Se observó una ligera infestación de garrapatas al momento de la revisión. Las garrapatas fueron recolectadas y posteriormente identificadas como *Amblyomma cajennense* y *A. imitator* (Figura 1) de acuerdo con el manual de identificación de garrapatas.<sup>9</sup> Los planes diagnósticos planteados fueron hemograma completo e identificación de hemoparásitos. Los resultados obtenidos revelaron una anemia leve normocítica normocrómica; (hematocrito 0.33, valores de referencia 0.37-0.55 l/l; VGM 66 valores de referencia 60-77 fl; CGMH 320 valores de referencia 320-360 g/l) la cual fue compatible con anemia por enfermedad inflamatoria crónica. Una marcada leucocitosis ( $70.4 \times 10^9/l$ ; valores de referencia  $6.0-17.0 \times 10^9/l$ ) caracterizada por neutrofilia severa ( $58.4 \times 10^9/l$ ; valores de referencia  $3.6-11.5 \times 10^9/l$ ) con desviación a la izquierda (bandas  $5.63 \times 10^9/l$ ; valores de referencia  $0-0.3 \times 10^9/l$ ) y linfocitosis leve ( $5.6 \times 10^9/l$ ; valores de referencia  $1.0-4.8 \times 10^9/l$ ); además se registró hiperproteinemia severa (90 mg/l; valores de referencia 60-75 mg/l). Estos resultados son compatibles con una inflamación severa crónica. En el frotis sanguíneo, dentro de los

nate (5 mg/kg) was recommended; but unfortunately, the dog died before receiving the treatment.


## Discussion

Canine hepatozoonosis is a tick-borne disease that is barely known in Mexico. The causative agent found in infected animals from Europe, Asia, Africa and South America was recognized as *Hepatozoon canis* whose definitive host is the brown dog tick *Rhipicephalus sanguineus*.<sup>10</sup> In 1978, the disease was first recognized in Texas; however, minucious examination of new cases

neutrófilos, se observaron inclusiones intracitoplasmáticas alargadas con formas de cigarro de color azul pálido, casi transparentes de aproximadamente  $3 \times 4 \mu\text{m}$ , compatibles con gamontes de *Hepatozoon* spp (Figura 2). Se recomendó administrar dipropionato de imidocarb (5 mg/kg sc), sin embargo, desafortunadamente el animal murió antes de administrar el medicamento.

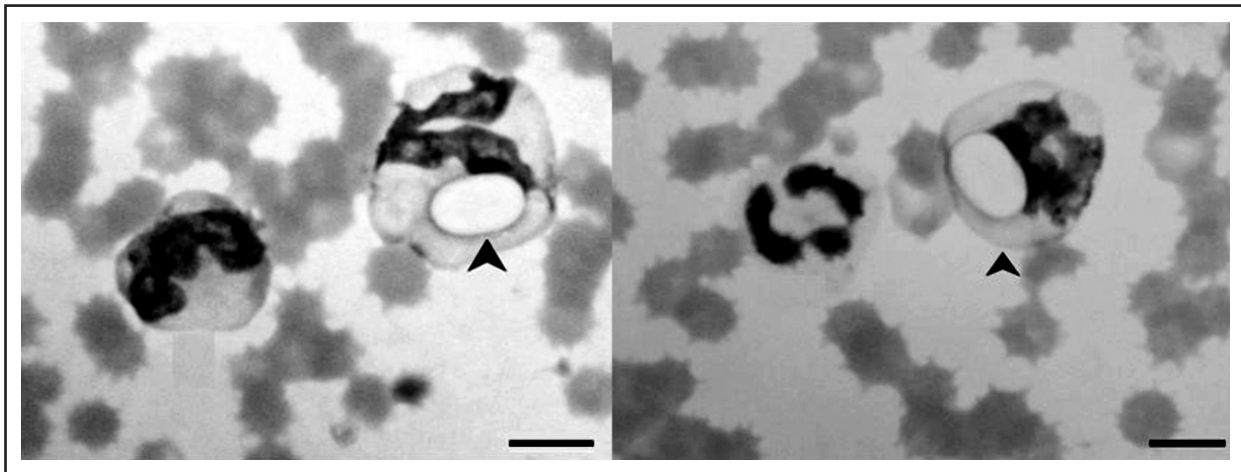
## Discusión

La hepatozoonosis canina es una enfermedad transmitida por garrapatas poco conocida en México. El



**FIGURA 1.** Vista dorsal de las garrapatas colectadas en el perro infectado con *Hepatozoon* spp. a) Macho de *Amblyomma cajennense*. b) Macho de *A. imitator*.

**FIGURE 1.** Dorsal view of the ticks from the infected dog with *Hepatozoon* spp. a) Male of *Amblyomma cajennense*. b) Male of *A. imitator*.



**FIGURA 2.** Frotis de sangre periférica donde se observan neutrófilos parasitados (flecha) con gametocitos de *Hepatozoon* spp. (Tinción de Giemsa  $\times 1\,000$ , barra =  $10\mu\text{m}$ ) (Canon digital camera, Powershot G6 PC 1089 y HP Photosmart R817).

**FIGURE 2.** Infected neutrophils from peripheral blood smears with gametocytes of *Hepatozoon* spp. (arrow) (Giemsa stain  $\times 1\,000$ , bar =  $10\mu\text{m}$ ) (Canon digital camera, Powershot G6 PC 1089 and HP Photosmart R817).

determined that the American form of the disease was caused by a different organism.<sup>7</sup> This conclusion was based on comparison of gametocyte size, clinical signs, histopathologic findings and the incapability to infect *Rhipicephalus sanguineus* ticks with the parasite; therefore, the organism was classified as *Hepatozoon americanum*.<sup>7</sup> In the present article, a case of canine hepatozoonosis is described, in which a dog showed clinical signs and laboratory findings, like presence of *Hepatozoon* spp gametocytes (10% de parasitemia) in peripheral blood smears which confirm the infection. This is the first case of canine hepatozoonosis reported in Tamaulipas, Mexico. As aforementioned, *H. canis* is transmitted by the brown dog tick *R. sanguineus*<sup>10</sup>, while transmission of American canine hepatozoonosis occurs by ingestion of *Amblyomma maculatum* infected with *H. americanum* ticks (Gulf Coast tick).<sup>10,11</sup> However, the ticks found in the sick dog reported herein, were identified as *A. cajennense* and *A. imitator*, which have not been considered as transmitters of the disease.

The fact that the animal came from a region close to the Gulf of Mexico and the border with Texas, where other wild animals that act as *Amblyomma* spp hosts coexist, suggests that the organism responsible of the infection was *H. americanum*. In addition, it has been reported that *H. canis* causes a less severe and rarely fatal disease, which does not coincide with the clinical signs and hematological findings observed in this case. Nevertheless, the possibility that this dog might have been infected with the two species of *Hepatozoon* spp, cannot be ruled out, since previous studies suggest that mixed infections can occur in domestic dogs in the United States.<sup>12,13</sup> It is important to mention that *A. maculatum* is mainly distributed along the southeast coasts of the United States; however, it has been sporadically reported in Mexico; hence having found ticks in the sick animal, identified as *A. cajennense* and *A. imitator*, does not necessarily mean that they are transmitters of this protozoan. Moreover, considering the chronic undergo suffering of the disease and clinical signs observed in this case, it is suggested that the transmission had not occurred recently and that the dog had been previously exposed to other tick species. However, *A. cajennense* and *A. imitator* can be considered possible transmitters, since they are species commonly found in that region.<sup>14</sup> Another alternative infection pathway that should be taken into account is when hunting dogs have access to ingestion of preys harboring infected *Amblyomma* spp or containing cystozoites of *Hepatozoon* spp in their tissues,<sup>15</sup> since recent experimentally studies demonstrated that predation is an important transmission source of *H. americanum*.<sup>16,17</sup> Based on this information, epidemiological studies need to be conducted to determine the prevalence of canine hepatozoonosis in that area, given that several

agente etiológico encontrado en animales infectados en Europa, Asia, África y Sudamérica es el *Hepatozoon canis* cuyo hospedador definitivo es la garrapata *Rhipicephalus sanguineus*.<sup>10</sup> En Estados Unidos se registró por primera vez en Texas, en 1978; sin embargo, un examen minucioso de nuevos casos, determinó que la forma americana era ocasionada por un organismo diferente.<sup>7</sup> Esta conclusión se basó en los signos clínicos, el tamaño de los gamontes, los hallazgos histopatológicos y la incapacidad para infectar garrapatas *R. sanguineus* con el parásito por lo que el organismo fue clasificado como *Hepatozoon americanum*.<sup>7</sup> En el presente informe, se describe un caso de hepatozoonosis canina en el cual se observaron manifestaciones clínicas y hallazgos de laboratorio así como la presencia de gamontes de *Hepatozoon* spp (10% de parasitemia) en frotis sanguíneos que confirman la infección. Este es el primer caso de dicha enfermedad registrado en Tamaulipas, México. Como se mencionó anteriormente, *H. canis* es transmitido por *R. sanguineus*<sup>10</sup> mientras que la transmisión de la hepatozoonosis canina americana ocurre por la ingestión de *A. maculatum* (garrapata de la costa del golfo) infectada con *H. americanum*;<sup>10,11</sup> sin embargo, las garrapatas encontradas en el perro enfermo fueron identificadas como *A. cajennense* y *A. imitator* las cuales no han sido consideradas como transmisoras de la enfermedad.

El hecho de que el animal provenía de una región cercana al Golfo de México y cerca de los límites del estado de Texas, donde coexisten otros animales silvestres que pueden actuar como hospedadores de *Amblyomma* spp, sugiere que el organismo responsable de la infección fue *H. americanum*. Además, se ha reportado que infecciones por *H. canis* provocan una enfermedad menos severa y raramente fatal<sup>11</sup> lo cual no coincide con los signos clínicos y hallazgos hematológico observados en este caso. No obstante, no se descarta la posibilidad de que el perro haya estado infectado con las 2 especies de *Hepatozoon* spp ya que existen reportes de infecciones mixtas en algunos perros de Estados Unidos.<sup>12</sup> Es importante mencionar que *A. maculatum* se distribuye principalmente en las costas sureste de Estados Unidos de América;<sup>13</sup> sin embargo, también se ha reportado, aunque esporádicamente, en México; por lo tanto, el hecho de que las garrapatas encontradas en el animal enfermo fueran identificadas como *A. cajennense* y *A. imitator* no significa que éstas sean las transmisoras del protozoario. Además, el curso de la enfermedad y los signos clínicos observados en este caso, sugieren que la transmisión no ocurrió recientemente y que el perro pudo estar expuesto a otras especies de garrapatas. Sin embargo, se pueden considerar a *A. cajennense* y *A. imitator* como posibles transmisores dado que son especies muy comunes en esa región.<sup>14</sup> Otra fuente alterna de transmisión que se tendría que

studies have revealed that most patients with canine hepatozoonosis are asymptomatic.<sup>4,6,10</sup> Besides, pathogen and tick vector species involved, need to be identified in order to establish proper methods of control and prevention of this disease. Due to the presence of canine hepatozoonosis in Tamaulipas, México, clinicians should be aware of this disease, which should be included in the differential diagnosis list of tick-borne diseases in dogs with similar clinical signs as in the case here reported.

## Referencias

- JAMES SP. On a parasite found in the white corpuscles of the blood of dogs. *Sci Mem Off Med Sanit Dep Gov India* 1905; 14: 1-12.
- BLEDSOE D. Ticks and tick-borne diseases of dogs: A brief overview for veterinarians. Bayer Advantage Scientific Report 3, 1999.
- MURATA T, SHIMODA K, INOUE M, SHIRAMIZU K, KANOE M, TAURA *et al.* Seasonal periodical appearance of *Hepatozoon canis* gamont in the peripheral blood. *J Vet Med Sci* 1993; 55: 877-879.
- BANETH G, MATHEW JS, SHKAP V, MACINTIRE DK, BARTA JR, EWING SA. Canine hepatozoonosis: Two disease syndromes caused by separate *Hepatozoon* spp. *Trends Parasitol* 2003; 19: 27-31.
- GAUNT PS, GAUNT SD, CRAIG TM. Extreme neutrophilic leukocytosis in a dog with hepatozoonosis. *J Am Vet Med Assoc* 1983; 192: 409-410.
- MACINTIRE DK, VINCENT-JOHNSON NA, DILLON AR, BLAGBURN B, LINDSAY DL, WHITLEY EM *et al.* Hepatozoonosis in dogs: 22 cases (1989-1994). *J Am Vet Med Assoc* 1997; 210: 916-922.
- VINCENT-JOHNSON NA, MACINTIRE DK, LINDSAY DS, LENZ SD, BANETH G, SHKAP V *et al.* A new *Hepatozoon* species from dogs: Description of the causative agent of canine hepatozoonosis in North America. *J Parasitol* 1997; 83: 1165-1172.
- LITTLE SE, ALLEN KE, JOHNSON EM, PANCIERA RJ, REICHARD MV, EWING SA. New developments in canine hepatozoonosis in North America: a review. *Parasites Vectors* 2009; 26: 1-5.
- USDA. Ticks of Veterinary Importance. Handbook of Agriculture. Washington DC: United States Department of Agriculture, 1976 No. 485.
- CRAIG TM, SMALLWOOD JE, KNAUER KW, MCGRATH JP. *Hepatozoon canis* infection in dogs: clinical, radiographic, and hematological findings. *J Am Vet Med Assoc* 1978; 173: 967-972.
- HOLMAN PJ, SNOWDEN KF. Canine hepatozoonosis and babesiosis, and feline cytauxzoonosis. *Vet Clin Small Anim* 2009; 39: 1035-1053.
- Li Y, WANG C, ALLEN KE, LITTLE SE, AHLUWALIA SK, GAO D *et al.* Diagnosis of canine *Hepatozoon* spp. infection by quantitative PCR. *Vet Parasitol* 2008; 157:50-58.
- Allen KE, LI Y, KALTENBOECK B, JOHNSON EM, REICHARD MV, PANCIERA RJ *et al.* Diversity of *Hepatozoon* species in naturally infected dogs in the southern United States. *Vet Parasitol* 2008; 154: 220-225.
- TORRES TA. Identificación de antígenos protectores contra infestaciones por garrapatas *Amblyomma cajennense* mediante interferencia de ARN (tesis de maestría). Cd. Victoria, Tamaulipas, México: Facultad de Medicina Veterinaria y Zootecnia. Universidad Autónoma de Tamaulipas, 2009.
- MATHEW JS, EWING SA, PANCIERA RJ, WOODS JP. Experimental transmission of *Hepatozoon americanum* Vincent-Johnson *et al.*, 1997 to dogs by the Gulf Coast tick, *Amblyomma maculatum* Koch. *Vet Parasitol* 1998; 80:1-14.
- JOHNSON EM, ALLEN KE, PANCIERA RJ, LITTLE SE, EWING SA. Infectivity of *Hepatozoon americanum* cystozoites for a dog. *Vet Parasitol* 2008; 154: 148-150.
- Johnson EM, PANCIERA RJ, ALLEN KE, SHEETS ME, BEAL JD, EWING SA *et al.* Alternate pathway of infection with *Hepatozoon americanum* and the epidemiologic importance of predation. *J Vet Intern Med* 2009; 23: 1315-1318.