Revista Odontológica Mexicana
Órgano Oficial de la Facultad de Odontología UNAM

Caso clínico

Tratamiento de maloclusión dental con mini implantes en la repisa mandibular y aparatología fija. Reporte de caso

Franklin Paul Ortiz-Garay[1], Nelinho Enrique Jiménez-Sánchez[2], Antonio Gómez-Arenas[3]

1. Docente. Universidad Católica de Cuenca. Práctica privada en ortodoncia. Ecuador. https://orcid.org/0009-0005-7282-2286
2. Docente. Departamento de Ortodoncia. División de Estudios de Posgrado e Investigación. Facultad de Odontología. Universidad Nacional Autónoma de México. México. https://orcid.org/0009-0007-2942-4092
3. Docente. Departamento de Ortodoncia. División de Estudios de Posgrado e Investigación. Facultad de Odontología. Universidad Nacional Autónoma de México. México. https://orcid.org/0009-0004-0875-9318

Autor de correspondencia:
Franklin Paul Ortiz-Garay
E-mail: odfrankgaray@gmail.com

Recibido: 22 enero 2025
Aceptado: 28 noviembre 2025

Citar como:
Ortiz-Garay FP, Jiménez-Sánchez NE, Gómez-Arenas A. Tratamiento de maloclusión dental con mini implantes en la repisa mandibular y aparatología fija. Reporte de caso [Management of a Dental Malocclusion with Mini Implants in Mandibular Shelf and Fixed Appliances. Case Report]. *Rev Odontol Mex*. 2026; 30(1): 35-45. DOI: https://doi.org/10.22201/fo.1870199xp.2026.30.1.94937

RESUMEN

Introducción: La clase III esqueletal por prognatismo se define como la desproporción antero posterior de la mandíbula en relación al maxilar. Su origen es multifactorial y entre sus causas más frecuentes se encuentran el factor genético, hábitos orales y pérdida prematura de dientes temporales, entre otros. Para solucionar esta maloclusión en personas que han completado su desarrollo, suele recurrirse a la cirugía o a un tratamiento de compensación como opción viable

para corregir o mitigar los efectos de esta afección, ofreciendo soluciones menos invasivas y accesibles para los pacientes. **Objetivo:** Dar a conocer técnicas de tratamiento no quirúrgico para pacientes con relación maxilo-mandibular clase III por prognatismo mandibular. **Presentación del caso:** paciente femenino de 13 años de edad que buscó tratamiento de ortodoncia con motivo de consulta *"no me gustan mis dientes"*. En el diagnóstico se observó un perfil facial recto, relación esquelética clase I con tendencia a la clase III debido a un ANB de 1°, convexidad de Ricketts 0.9° y Wits -3.9°, relación clase III molar de Angle, clase III canina, proinclinación de incisivos superiores, apiñamiento anterior superior e inferior, mordida cruzada anterior y posterior del lado izquierdo. El plan de tratamiento consistió en la distalización de la arcada inferior completa con el uso de mini implantes ubicados bilateralmente en repisa mandibular. Al término del tratamiento, se obtuvo una relación molar clase I de Angle, clase I canina, corrección de mordida cruzada posterior y una sobre mordida horizontal y vertical e intercuspidación adecuadas. **Conclusiones:** El uso de mini implantes en repisa mandibular es eficiente para la distalización de la arcada dental inferior en pacientes clase I esqueletal con tendencia hacia la clase III que presentan clase III molar de Angle y clase III canina bilateral.

Palabras Clave: Clase III, mini implantes, repisa mandibular.

INTRODUCCIÓN

Las opciones de tratamiento para la maloclusión clase III en pacientes adultos dependen del grado de la discrepancia dental y esqueletal. Los casos se pueden tratar mediante camuflaje (realizando extracciones o distalización) o de forma quirúrgica. Sin embargo, cuando la discrepancia es significativa, la opción quirúrgica es más eficaz. Es esencial realizar una evaluación clínica completa para determinar el tratamiento adecuado en cada paciente[1-3]. Los mini implantes son anclajes esqueléticos poco invasivos que, aunque efectivos en ortodoncia, deben usarse con justificación y considerando límites anatómicos, biomecánicos y posibles efectos secundarios[3,4]. El desarrollo del anclaje esquelético representa el surgimiento de una nueva forma de realizar ortodoncia, su uso es cada vez más común, ofrecen muchas ventajas si se colocan de una manera adecuada funcionando como un anclaje estable, bajo costo, fácil colocación y carga inmediata[5,6]. Algunas de las maloclusiones esqueléticas que en el pasado eran solo tratables quirúrgicamente ahora pueden ser llevadas mediante la ortodoncia y el uso de mini implantes; estos son útiles en comparación con otros mecanismos de distalización ya que permiten distalizar el arco mandibular completo sin pérdida de anclaje[7].

Existen varias opciones para distalizar molares superiores; sin embargo, las descripciones para el arco inferior son mucho menores, considerando que los movimientos distales de los molares inferiores son más difíciles de realizar. Alternativas como los topes *gurin* con resortes y elásticos clase III pueden generar efectos indeseados como pérdida de anclaje, extrusión molar y proinclinación de incisivos. El uso de mini implantes ofrece nuevas posibilidades para tratar maloclusiones clase III, pero su colocación en áreas interradiculares requiere una cuidadosa evaluación del espacio, ya que la proximidad radicular aumenta el riesgo de fallo del anclaje[6]. Estudios realizados donde se utiliza la tomografía computarizada tridimensional para determinar las áreas interradiculares más adecuadas para la implantación de mini implantes en la mandíbula determinan que la distancia interradicular es mayor entre el segundo premolar y primer molar y entre el primer y segundo molar[6,8]. El área retromolar es considerada una de las

principales zonas para la colocación de mini implantes en casos de maloclusión clase III debido a que la masa ósea es muy amplia en este sitio. Las raíces adyacentes, los vasos sanguíneos principales y los nervios no interfieren con la colocación de los mini implantes[9]. Sin embargo, su colocación en el área retromolar a veces está contraindicada debido a la falta de encía adherida. Cuando se coloca un mini implante a través del tejido móvil generalmente tiene una tasa de éxito menor en comparación cuando se coloca en la encía adherida[3].

En los casos en donde no hay suficiente espacio disponible entre las raíces o pacientes con falla repetida de la colocación de los mini implantes en la mandíbula, se pueden colocar en el arco superior. La biomecánica consiste en utilizar elásticos con un vector clase III desde el mini implante colocado en una zona posterior del maxilar hasta un *gancho crimpable* ubicado en la zona anterior del arco mandibular, típicamente los caninos. Al usar un anclaje esqueletal en el maxilar se pueden evitar parte de los efectos secundarios del uso de elásticos clase III como proinclinación de incisivos y la extrusión de dientes posteriores en el maxilar[10].

En la mecánica de retracción de arco inferior, el sitio de preferencia para la colocación de mini implantes es la repisa mandibular que se encuentra ubicada bilateralmente en la parte más posterior del cuerpo mandibular, vestibular a las raíces del primer y segundo molar y anterior a la línea oblicua de la rama mandibular[11]. La repisa mandibular se extiende bucalmente con una cantidad considerable de hueso y esta extensión permite al ortodoncista la inserción del mini implante en una orientación paralela a los ejes largos de las raíces de molares[10]. Conocer el grosor del hueso cortical es beneficioso para seleccionar el sitio de inserción; estudios realizados en tomografías de haz cónico computarizado determinaron que el ancho más favorable se obtiene desde el hueso vestibular hasta la mitad distal del segundo molar[12,13].

Baumgaertel[14] confirmó que el grosor del hueso cortical es un factor importante para la colocación de mini implantes, y que es igualmente importante comprender las características anatómicas del hueso en este sitio de inserción. Los resultados obtenidos en los estudios de Elshebiny *et al.*[12] en tomografía computarizada de haz cónico demostraron que la repisa mandibular ofrece suficiente cantidad y calidad de hueso. También se pueden colocar en la línea oblicua externa si la zona de la repisa mandibular es muy delgada[15]. La forma de colocación del mini implante evita la posibilidad de contacto con la raíz durante el proceso de distalización al igual que durante su inserción. La tasa general de fallas ante la colocación de un mini implante es relativamente baja[15]. En un estudio realizado con 1,680 mini implantes colocados en la repisa mandibular, se obtuvo una tasa de éxito del 93%[12]. Estos datos concuerdan con los hallazgos publicados por Chang *et al.*[11] donde la tasa de éxito fue del 90% y el fracaso es más bajo en comparación con las tasas asociadas al colocar mini implantes interradiculares mandibulares[7,16].

Las complicaciones más comunes asociadas con los mini implantes son el agrandamiento gingival y aflojamiento inicial. Para evitar problemas relacionados con el agrandamiento gingival es fundamental una estricta limpieza de la zona. La incidencia de agrandamiento gingival es considerablemente menor en mini implantes con cabezas de mayor tamaño. En caso de que no esté ajustado, se recomienda recolocar el mini implante en una zona distinta para asegurar una mejor estabilidad y pronóstico clínico[4,17]. También se puede sufrir un traumatismo en el ligamento o raíz dental. Las posibles complicaciones de la lesión de una raíz incluyen la pérdida de la vitalidad, reabsorción radicular y anquilosis dentoalveolar[8]. Las raíces dentales dañadas por la colocación de un mini implante tienen una reparación completa del diente y periodonto en 12 o 18 semanas después de retirar el mini implante de forma inmediata[10].

La estabilidad de los mini implantes se logra a partir de la retención mecánica primaria entre la superficie del mini implante y el hueso cortical; el proceso de curación del tejido circundante proporciona estabilidad secundaria[17]. La estabilidad primaria es importante para minimizar

el potencial de falla por micromovimiento y la estabilidad secundaria está relacionada con la microestructura de la superficie del mini implante[18]. Después de nivelar y alinear el arco mandibular para iniciar el proceso de distalización se pueden colocar resortes helicoidales de cierre de níquel titanio o cadenas elastoméricas con una fuerza de entre 200 y 350 g entre el mini implante y *gancho crimpable* sujetado al arco inferior[5]. Se recomienda realizar la tracción con fuerzas lo más paralelas posible. Para ello se debe considerar la altura del *gancho* y el vector de fuerza que determinará el control de fuerzas en el plano oclusal[4]. El objetivo del presente caso es dar a conocer una técnica de tratamiento no quirúrgico para pacientes con relación maxilo-mandibular clase I con tendencia a clase III.

PRESENTACIÓN DEL CASO CLÍNICO

Se presentó a la Clínica una paciente de 13 años de edad con una relación maxilo-mandibular clase I con tendencia a clase III. Al realizar la historia clínica no refirió datos patológicos aparentes. En el examen extraoral el paciente presentó un perfil recto, tercio inferior aumentado, sonrisa neutra, líneas faciales y dentales no coincidentes (Figura 1). Dentalmente mostró una relación molar clase III de Angle, clase III canina, mordida cruzada posterior izquierda, diente 22 cruzado, apiñamiento moderado superior e inferior y desviación de línea media dental (Figura 2).

Figura 1. Fotografías extraorales iniciales.

Figura 2. Fotografías intraorales iniciales.

En el análisis de la ortopantomografía dental inicial se observó el proceso formativo de los dientes 18, 28, 38 y 48. La cefalometría confirmó una relación clase I esqueletal con tendencia a clase III debido a los valores ANB 1°, convexidad de Ricketts 0.9°, Witts -3.9°, cuerpo mandibular largo, proinclinación dental superior y biprotrusión dental, presentándose un patrón de crecimiento vertical (Figura 3. A-B, Tabla1). Los objetivos del tratamiento fueron lograr una clase I molar de Angle y canina bilateral, eliminar la mordida cruzada posterior izquierda, descruzar diente 22, sobremordida horizontal y vertical adecuadas, centrar líneas medias, corregir la inclinación de los incisivos superiores e inferiores, eliminar el apiñamiento y obtener una oclusión funcional y estable.

Tabla 1. Valores cefalométricos comparativos iniciales y finales

Parámetro	Norma	Valores iniciales	Valores finales
SNA	80° ± 5°	80°	82°
SNB	78 ± 5°	79°	80°
ANB	2°	1°	2°
Wits	-3 a +3	-3.9 mm	-3.2 mm
Convexidad de Ricketts	2° ± 2°	0.9°	1.4°
SN-GoGn	32°	36°	39°
IMPA	90° ± 5°	91°	95°
Incisivo superior con SN	102° ± 2°	114°	112°

Figura 3. Estudios de imagen. A. Lateral de cráneo.
B. Ortopantomografía. C. Radiografía postero anterior.

El tratamiento inició con el cementado de aparatología fija superior e inferior CCO autoligado interactivo slot 0.022" x 0.028" comenzando la fase de alineación y nivelación con un arco 0.014" Sentalloy® (Dentsply Sirona), se colocaron topes oclusales de resina en los primeros molares superiores para liberar la mordida y el uso de elásticos tempranos triangulares entre segundo premolar superior y premolares inferiores con 2 Oz de presión. A las 8 semanas se colocó un arco 0.018" Sentalloy® (Dentsply Sirona) superior e inferior y los topes oclusales fueron eliminados progresivamente entre citas.

A la semana 12 se colocó un arco 0.017" x 0.025" NiTi superior e inferior. A las 17 semanas se colocó un arco 0.017" x 0.025" SS superior e inferior. A las 32 semanas de tratamiento se planificó la colocación de los mini implantes en la repisa vestibular mandibular de 2 mm de diámetro x 12 mm de longitud (TD - Implantes). Se inició el proceso con la colocación de mini implantes administrando anestesia troncular. Para la ubicación correcta se tomó como referencia la zona

interdental del primer y segundo molares a 2 mm por debajo de la unión mucogingival. Se colocó el mini implante autoperforante dirigido a 90° en relación con el plano oclusal. Después de la perforación inicial se creó una muesca en el hueso, se introdujo unos 2 mm aproximadamente y luego la dirección del mini implante se cambió hasta llegar a los 70° en relación con los molares, lo que ayudó a evitar un contacto con las raíces dentales. Se pidió a la paciente una radiografía posteroanterior para evaluar la correcta ubicación de los mini implantes (Figura 3. C).

En la semana 36 se cargaron los implantes con cadenas elásticas dirigidas desde la cabeza del mini implante a un *gancho crimpable* ubicado por mesial de caninos inferiores con una fuerza de 7 Oz por cada lado (Figura 4). Ocho semanas después de la activación de los mini implantes se logró una buena relación molar y canina clase I izquierda por lo cual se mantuvo la distalización del lado derecho. En el lado izquierdo se colocó un entorchado de ligadura metálica 0.10" desde la cabeza del mini implante hacia el *gancho crimpable* para mantener los resultados obtenidos y controlar la distalización del lado opuesto. Una vez lograda la clase I molar y canina bilateral el tratamiento se mantuvo estático durante 4 semanas para consolidar la oclusión. Posteriormente se cambió a un arco 0.019" x 0.025" SS (Dentsply Sirona) superior e inferior durante 4 semanas. Al llegar a la fase final de detallado y terminado se reposicionaron los brackets 22 y 42 bajando el calibre del arco a un 0.017" x 0.025" NiTi. Un mes después se utilizó un arco 0.019" x 0.025 NiTi superior e inferior. Una vez conseguido un paralelismo radicular se colocó un arco trenzado 0.019" x 0.025" (Dentsply Sirona) superior. Durante tres semanas se utilizaron elásticos cortos de asentamiento en forma de triángulo bilateralmente. Los primeros ubicados con su vértice en el canino superior y la base en el canino y primer premolar inferior, los segundos ubicados con su vértice en el primer premolar superior y la base en el primer premolar y segundo premolar inferior, los terceros con un vértice en el segundo premolar superior y base en el segundo premolar y primer molar inferior con 1/8" 6 ½ Oz de fuerza (American Orthodontics) (Figura 5. A-B).

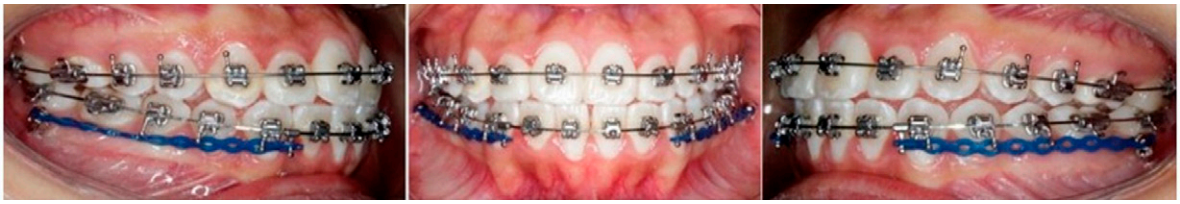

Figura 4. Inicio de tracción de arco completo inferior con mini implantes.

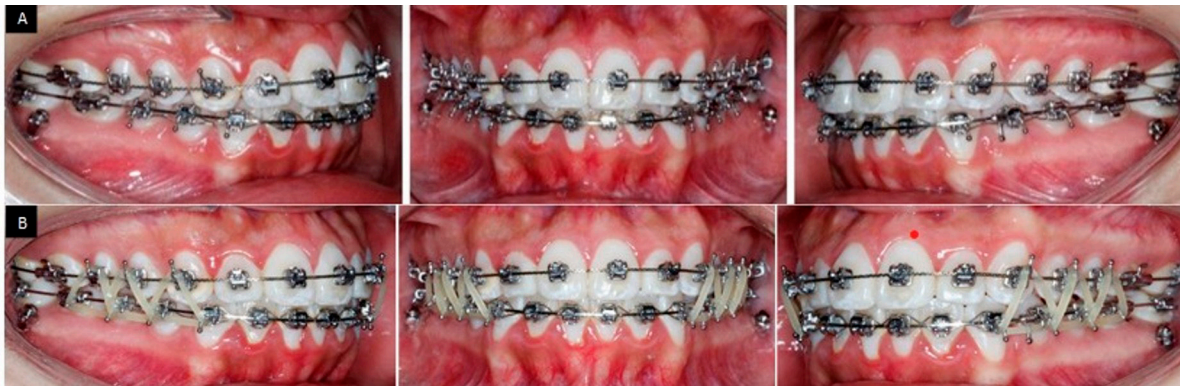

Figura 5. Avances del tratamiento. A. Fase final de asentamiento.
B. Colocación de ligas intermaxilares.

Después de 58 semanas de tratamiento activo se procedió al retiro de los dos mini implantes ubicados en la repisa mandibular, al igual que la aparatología fija superior e inferior. Para la retención fija inferior de canino a canino se colocó un alambre trenzado de Titanio Tipo 2 lingual TRI-FLEXX (Bioray) cementado con resina fluida (Figura 6); como retención removible se colocaron placas *Hawley* superior e inferior recomendando su uso durante todo el día durante los primeros seis meses.

Figura 6. Fotografías intraorales finales.

Al final se obtuvo un perfil balanceado, armonía de tejidos blandos (Figura 7), clase I molar de Angle, clase I canina bilateral, sobremordida horizontal y vertical adecuada, eliminación de mordida cruzada posterior izquierda y diente 22 cruzado y se logró una excelente intercuspidación y funcionalidad del caso. La mordida cruzada posterior se corrigió mediante una expansión del arco superior dada por la forma del arco. La ortopantomografía dental mostró un adecuado paralelismo radicular y un achatamiento apical de los dientes 15, 14, 24, 25. En la radiografía lateral de cráneo final se evidencia una consolidación de clase I esqueletal con un SNA 2°, convexidad de Ricketts de 1.4° y Wits de -3.2 mm y un patrón de crecimiento vertical. (Figura 8. A-C) (Tabla 1).

En la cefalometría de superposición se observó una ligera rotación de la mandíbula en dirección horaria, así como un aumento de la altura inferior. Se obtuvo una distalización del primer molar inferior aproximadamente de 3 mm, retroinclinación de incisivos superiores, proinclinación de incisivos inferiores y una mejor proyección de tejidos blandos como el mentón y labio inferior (Figura 8. C, Tabla 1).

DISCUSIÓN

La cantidad de movimiento que se puede lograr con la distalización de los molares inferiores según el estudio realizado por Saito *et al.*[18] en perros fue de 1.8 mm a 10.7 mm, estos resultados reflejan el rango de desplazamiento alcanzable en dientes posteriores durante el proceso de distalización, ayudando a entender las limitaciones y posibilidades de este procedimiento. En otros informes la cantidad promedio de distalización con placas y mini implantes de los primeros molares mandibulares fueron de 3.5 mm a nivel en la corona y 1.8 mm a nivel de la

raíz. La cantidad promedio de recidiva fue de 0.3 mm tanto en el ápice como en la corona[19]. En un informe de caso, los dientes posteriores mandibulares se distalizaron 6 mm y 4 mm en los lados derecho e izquierdo; Jing *et al*.[19] reportaron 4 mm de distalización sin ningún tipo de recidiva. Estos valores son parecidos a los encontrados en este caso clínico donde se obtuvo una distalización bilateral de 3 mm del arco inferior[20].

Figura 7. Fotografías extraorales finales.

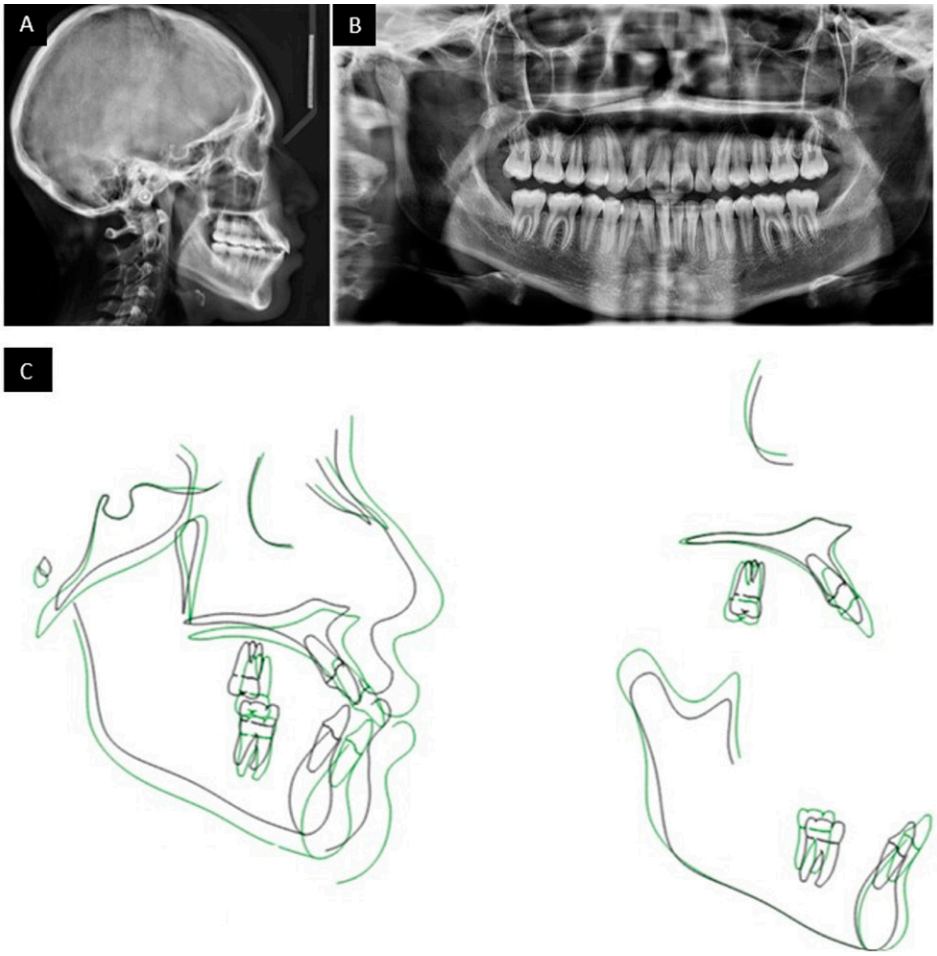

Figura 8. Estudios de imagen finales. A. Lateral de cráneo. B. Ortopantomografía. C. Sobreposición cefalométrica pretratamiento (línea negra) y postratamiento (línea verde).

Sugawara *et al.*[21] utilizaron una técnica de distalización de molares inferiores mediante placas de anclaje de titanio y mini implantes monocorticales que se colocaron temporalmente en el hueso para distalizar[19]. También se reporta la colocación de mini implante en la zona retromolar y distalización segmentada de molares y premolares evitando un efecto de *roundtrip* de los incisivos[22]. Esta técnica es parecida a la utilizada por de Lima *et al.*[2] en un reporte de caso donde se ejecutó la extracción de primeros premolares y uso de mini implantes en zona retromolar para corrección de maloclusión clase III[2]. Jing *et al.*[19] reportaron la corrección de clase III utilizando implantes en repisa mandibular y distalización de arco completo mediante cadenas elásticas dirigidas desde el mini implante hacia un *gancho crimpable*[22]. En este reporte de caso clínico se utilizó una técnica similar en el cual se insertaron dos mini implantes en la repisa mandibular externa y se realizó la distalización con cadenas elásticas dirigidas desde la cabeza del implante a un *gancho crimpable* ubicado por mesial del canino inferior.

En un reporte de caso clínico de *Gosh et al.*[4] en el que se realizó una distalización de arco completo inferior con mini implantes de 12 mm en la repisa mandibular externa, se obtuvo un Wits de -6.5 mm a -5 mm, un aumento del ángulo ANB de -2° a 0°, aumento de plano SN – plano mandibular de 28° a 30°[3]. Estos datos son parecidos a los conseguidos en este estudio, en donde se obtuvo un Wits de -3.9 mm a -3.2 mm, un aumento del ángulo ANB de 1° a 2° y aumento el plano SN – plano mandibular de 36° a 39°. En este reporte de caso la discrepancia maxilomandibular anteroposterior fue leve; por lo tanto, los mini implantes se consideraron como una buena unidad de anclaje para resolver la maloclusión de una manera rápida, efectiva y sin una alta necesidad de colaboración del paciente. Basándose en la revisión de la literatura se optó por colocar mini implantes para distalización de arco inferior, ubicados en la repisa mandibular bilateralmente. Se pudo observar que el proceso se dio de una manera rápida y muy controlada.

En este caso clínico se consideraron tres opciones de tratamiento. La primera consistía en realizar extracciones dentales de primeros premolares superiores e inferiores para conseguir una clase I molar y canina bilateral, mejorando la inclinación de los incisivos superiores e inferiores. La segunda era efectuar una distalización de molares mediante el uso de topes *Gurin* con resortes o el uso de un *York* para obtener una relación clase I molar y posteriormente distalizar el segmento antero inferior hasta lograr una clase I canina. La tercera fue utilizar mini implantes en la repisa mandibular para proporcionar un anclaje absoluto y distalizar la arcada inferior completa, siendo esta opción elegida por sus beneficios en biomecánica, resultados finales y tiempos de tratamiento más cortos.

CONCLUSIONES

En este reporte de caso clínico el uso de mini implantes en repisa mandibular para distalización de arco completo inferior en paciente con relación clase l con tendencia clase III de Angle resultó ser eficiente. Se pudo obtener una buena armonía facial de tejidos blandos y una oclusión funcional, estética y estable. Los cambios estéticos y funcionales fueron aceptados de una manera positiva por la paciente, expresando que sus expectativas fueron cumplidas satisfactoriamente. Cuando realizamos una distalización completa de arco recomendamos utilizar tanto un retenedor removible envolvente como un retenedor fijo y que su oclusión sea bilateral simultánea. Los elásticos intermaxilares de clase III aplicados a un retenedor tipo férula con ganchos para uso nocturno pueden ser una buena alternativa a los métodos de retención convencional.

REFERENCIAS BIBLIOGRÁFICAS

1. de Angelo BL, Nogueira WA. Tratamento de Classe III com mini-implantes extra alveolares: buccal shelf. *J Multidiscip Dent*. 2022; 12(2): 93-99. DOI: https://doi.org/10.46875/jmd.v12i2.1102
2. de Lima E, Brum F, Mezomo M, Pasquali CE, Farret M. Orthodontic treatment of Class III malocclusion with lower extraction and anchorage with mini implants: Case report. *J World Fed Orthod*. 2017; 6(1): 28-34. DOI: https://doi.org/10.1016/j.ejwf.2017.02.003
3. Farret MM, Benitez Farret MM. Skeletal class III malocclusion treated using a non-surgical approach supplemented with mini-implants: a case report. *J Orthod*. 2013; 40(3): 256-263. DOI: https://doi.org/10.1179/1465313313y.0000000046
4. Ghosh A. Infra-zygomatic crest and buccal shelf-orthodontic bone screws: a leap ahead of micro-implants – clinical perspectives. *J Indian Orthod Soc*. 2018; 52(4 suppl 2): 127-141. DOI: https://doi.org/10.4103/jios.jios_229_18
5. Abhijith A, Sahu A, Ranjan R, Roy S, Priya P, Goswami M. Evaluation of mandibular buccal shelf area for mini screw placement in different sagittal and vertical skeletal pattern: a CBCT study. *J Pharm Bioallied Sci*. 2024; 16(Suppl 4): S3986-S3991. DOI: https://doi.org/10.4103/jpbs.jpbs_669_24
6. Monnerat C, Restle L, Mucha JN. Tomographic mapping of mandibular interradicular spaces for placement of orthodontic mini-implants. *Am J Orthod Dentofacial Orthop*. 2009; 135(4): 428-429. DOI: https://doi.org/10.1016/j.ajodo.2008.12.003
7. Liu Y, Yang ZJ, Zhou J, Xiong P, Wang Q, Yang Y, *et al*. Comparison of anchorage efficiency of orthodontic mini-implant and conventional anchorage reinforcement in patients requiring maximum orthodontic anchorage: a systematic review and meta-analysis. *J Evid Based Dent Pract*. 2020; 20(2): 101401. DOI: https://doi.org/10.1016/j.jebdp.2020.101401
8. Liu H, Wu X, Tan J, Li X. Safe regions of miniscrew implantation for distalization of mandibular dentition with CBCT. *Prog Orthod*. 2019; 20(1): 45. DOI: https://doi.org/10.1186/s40510-019-0297-6
9. Chung K, Kim SH, Kook Y. C-orthodontic microimplant for distalization of mandibular dentition in Class III correction. *Angle Orthod*. 2005; 75(1): 119-128. DOI: https://doi.org/10.1043/0003-3219(2005)075%3C0119:CMFDOM%3E2.0.CO;2
10. Asscherickx K, Vannet BV, Wehrbein H, Sabzevar MM. Root repair after injury from mini-screw. *Clin Oral Implants Res*. 2005; 16(5): 575-578. DOI: https://doi.org/10.1111/j.1600-0501.2005.01146.x
11. Chang C, Liu SSY, Roberts WE. Primary failure rate for 1680 extra-alveolar mandibular buccal shelf mini-screws placed in movable mucosa or attached gingiva. *Angle Orthod*. 2015; 85(6): 905-910. DOI: https://doi.org/10.2319/092714.695.1
12. Elshebiny T, Palomo JM, Baumgaertel S. Anatomic assessment of the mandibular buccal shelf for miniscrew insertion in white patients. *Am J Orthod Dentofacial Orthop*. 2018; 153(4): 505-511. DOI: https://doi.org/10.1016/j.ajodo.2017.08.014
13. Eto VM, Figueiredo NC, Eto LF, Azevedo GM, Silva AIV, Andrade I Jr. Bone thickness and height of the buccal shelf area and the mandibular canal position for miniscrew insertion in patients with different vertical facial patterns, age, and sex. *Angle Orthod*. 2023; 93(2): 185-194. DOI: https://doi.org/10.2319/060822-412.1
14. Baumgaertel S. Predrilling of the implant site: Is it necessary for orthodontic mini-implants? *Am J Orthod Dentofacial Orthop*. 2010; 137(6): 825-829. DOI: https://doi.org/10.1016/j.ajodo.2008.06.038
15. Papadopoulos MA, Papageorgiou SN, Zogakis IP. Clinical effectiveness of orthodontic miniscrew implants: A meta-analysis. *J Dent Res*. 2011; 90(8): 969–76. DOI: https://doi.org/10.1177/0022034511409236

16. Chung KR, Kim SH, Choo HR, Kook YA, Cope JB. Distalization of the mandibular dentition with mini-implants to correct a Class III malocclusion with a midline deviation. *Am J Orthod Dentofacial Orthop*. 2010; 137(1): 135-146. DOI: https://doi.org/10.1016/j.ajodo.2007.06.023
17. Kravitz ND, Kusnoto B. Risks and complications of orthodontic miniscrews. *Am J Orthod Dentofacial Orthop*. 2007; 131(4): S43-S51. DOI: https://doi.org/10.1016/j.ajodo.2006.04.027
18. Saito S, Sugimoto N, Morohashi T, Ozeki M, Kurabayashi H, Shimizu H, *et al*. Endosseous titanium implants as anchors for mesiodistal tooth movement in the beagle dog. *Am J Orthod Dentofacial Orthop*. 2000; 118(6): 601-607. DOI: https://doi.org/10.1067/mod.2000.110636
19. Jing Y, Han X, Guo Y, Li J, Bai D. Nonsurgical correction of a Class III malocclusion in an adult by miniscrew-assisted mandibular dentition distalization. *Am J Orthod Dentofacial Orthop*. 2013; 143(6): 877-887. DOI: https://doi.org/10.1016/j.ajodo.2012.05.021
20. Park HS, Jeong SH, Kwon OW. Factors affecting the clinical success of screw implants used as orthodontic anchorage. *Am J Orthod Dentofacial Orthop*. 2006; 130(1): 18-25. DOI: https://doi.org/10.1016/j.ajodo.2004.11.032
21. Sugawara J, Daimaruya T, Umemori M, Nagasaka H, Takahashi I, Kawamura H, *et al*. Distal movement of mandibular molars in adult patients with the skeletal anchorage system. *Am J Orthod Dentofacial Orthop*. 2004; 125(2): 130-138 DOI: https://doi.org/10.1016/j.ajodo.2003.02.003
22. Poletti L, Silvera AA, Huanca Ghislanzoni LT. Dentoalveolar class III treatment using retromolar miniscrew anchorage. *Prog Orthod*. 2013; 14(1): 7. DOI: https://doi.org/10.1186/2196-1042-14-7