Revista Odontológica Mexicana
Órgano Oficial de la Facultad de Odontología UNAM

Caso clínico

Linfoma no-Hodgkin del tejido linfoide asociado a mucosas en glándula parótida

Beatriz Adriana Andrade-Espinoza[1], Jessika Daniela Núñez-Delgadillo[2], Moisés Guerrero-Jiménez[3]

1. Departamento de Ciencias Biomédicas. Centro Universitario de Tonalá, Jalisco, México. https://orcid.org/0000-0003-3833-2230
2. Práctica privada Hospital Ángeles del Carmen, Guadalajara Jalisco, México. https://orcid.org/0000-0003-3023-0870
3. Práctica privada Hospital Ángeles del Carmen, Guadalajara Jalisco, México.

Autor de correspondencia:
Beatriz Adriana Andrade-Espinoza
E-mail: beatriz.andrade@academicos.udg.mx

Recibido: 15 octubre 2024
Aceptado: 14 octubre 2025

Citar como:
Andrade-Espinoza BA, Núñez-Delgadillo JD, Guerrero-Jiménez M. Linfoma no-Hodgkin del tejido linfoide asociado a mucosas en glándula parótida [Non-Hodgkin Lymphoma of Mucosa-Associated Lymphoid Tissue in the Parotid Gland]. *Rev Odontol Mex*. 2025; 29(4): 45-52. DOI: 10.22201/fo.1870199xp.2025.29.4.89877

RESUMEN

Introducción: el linfoma no Hodgkin (LNH) del tejido linfoide asociado a mucosas (*MALT*) es una neoplasia maligna que representa entre el 7 y el 8% de todos los linfomas de células B. Con localización poco frecuente en la glándula parótida, generalmente se presenta como aumento de volumen asintomático, por lo que puede confundirse con tumores benignos de glándulas salivales. **Objetivo:** presentar un caso de linfoma *MALT* asociado a la glándula parótida, diagnosticado por datos histopatológicos e inmunohistoquímicos, así como la técnica para el abordaje quirúrgico del tumor. **Presentación del caso:** paciente femenina de 62 años que acudió a consulta por aumento de volumen indoloro, de crecimiento lento y unilateral en la región preauricular derecha.

Universidad Nacional Autónoma de México. Revista Odontológica Mexicana Órgano Oficial de la Facultad de Odontología UNAM. ISSN 1870-199X. Se distribuye bajo una Licencia Creative Commons Atribución-NoComercial-SinDerivar 4.0 Internacional. Vol. 29, Núm. 4, Octubre-Diciembre 2025: 45-52.

El estudio histopatológico confirmó una neoplasia linfoproliferativa atípica morfológicamente compatible con LNH, que se clasificó mediante inmunohistoquímica como un LNH de bajo grado extraganglionar de tejido linfoide asociado a mucosas. **Conclusiones:** la resección quirúrgica completa fue diagnóstica y terapéutica. El linfoma *MALT* de bajo grado fue confirmado mediante inmunohistoquímica, lo que permitió diferenciarlo de otros procesos linfoproliferativos, crucial para instaurar un protocolo oncológico adecuado y que destaca la necesidad de un seguimiento prolongado para detectar recurrencias tardías.

Palabras clave: linfoma *MALT*, glándula parótida, linfoma de células B, neoplasia linfoproliferativa

INTRODUCCIÓN

El linfoma no Hodgkin (LNH) de tejido linfoide asociado a mucosas (*MALT- Mucosa-Associated Lymphoid Tissue*, por sus siglas en inglés) fue descrito por primera vez por Peter Isaacson y Dennis Wright en 1983[1]. Este tipo de neoplasia está formado por un conjunto de linfocitos no encapsulados compuesto por células B monocitoides[2,3]. El linfoma *MALT* es una neoplasia maligna que representa entre el 7 y 8% de todos los linfomas de células B. Los sitios de localización más frecuente son el tracto gastrointestinal, las glándulas salivales, los pulmones, los anexos oculares y la tiroides[1,4].

Cuando el linfoma *MALT* presenta síntomas faciales, incluye dolor, parálisis y crecimiento rápido, sin embargo, en las primeras etapas no muestra síntomas[5]. La parotidectomía resulta primordial para el diagnóstico, puesto que el estudio histopatológico e inmuhohistoquímico de la muestra quirúrgica es el único método que permite establecer un diagnóstico definitivo, ya que comparte características clínicas con otras neoplasias de la glándula parótida[6].

Las clasificaciones histológicas más comunes de los linfomas en la glándula parótida son el linfoma extraganglionar de células B tipo *MALT* y el linfoma folicular[5]. La prevalencia aumenta con la edad siendo la proporción mujer/hombre de 2:1 con una media de 57 años[4]; sin embargo, la razón del predominio femenino no está clara. La cirugía con radioterapia y la quimioterapia resultan ser el tratamiento de elección[5].

El objetivo de este trabajo es presentar un caso clínico de linfoma *MALT* asociado a la glándula parótida, describir el diagnóstico histopatológico e inmunohistoquímico, así como el abordaje quirúrgico empleado.

PRESENTACIÓN DEL CASO CLÍNICO

Paciente femenina de 62 años que acudió a consulta en Guadalajara, Jalisco, por un aumento de volumen, indoloro, de crecimiento lento, unilateral, sin antecedentes de enfermedades autoinmunes. La evaluación clínica se extendió por varios meses, durante los cuales se documentó una evolución de aproximadamente un año.

En la exploración extraoral se identificó un aumento de volumen móvil de aproximadamente 5 cm de diámetro en el lóbulo superficial de la parótida derecha (región preauricular) (Figura 1. A). La paciente no relató antecedentes de sudoración nocturna, pérdida de peso (≥10%) o antecedentes de fiebre inexplicable (≥38°C) en los 6 meses previos. Además, no refirió parálisis facial (escala de House-Brackmann Grado I). Se indicó una tomografía computarizada

(TC) simple de región parotídea/cervicofacial derecha, en la que se observó una lesión sólida heterogénea con márgenes mal definidos en la glándula parótida derecha, la cual sugería un proceso neoplásico (Figura 1. B).

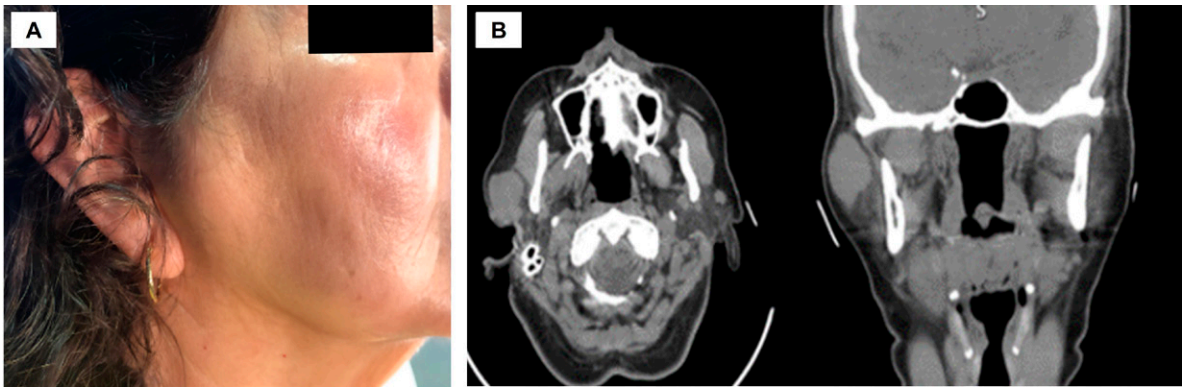

Figura 1. Imágenes iniciales. A. Fotografía extraoral lateral de la región preauricular donde se puede observar el aumento de volumen que se encuentra en la región parotídea, sin cambios en la piel. B. Tomografía computarizada en dos cortes a nivel de atlas para la vista axial y nivel de nasofaringe en la vista coronal. En la vista transversal se observa un área isodensa a tejidos blandos con bordes mal definidos asociados con la glándula parótida. En la vista coronal se pueden identificar los bordes delimitados bien circunscritos en la región preauricular derecha.

Para el diagnóstico se indicó una biopsia escisional debido a la localización y los posibles diagnósticos diferenciales como infecciones u otras neoplasias como adenoma pleomorfo, tumor de Warthin, carcinoma mucoepidermoide, carcinoma adenoideo quístico o linfoma asociado a glándula salival[7,8]. El tratamiento quirúrgico indicado fue una parotidectomía total derecha a través de una incisión de Blair modificada (Figura 2. A), debido a las características imagenológicas sugestivas de malignidad, incluyendo márgenes mal definidos con sospecha de infiltración tumoral. Este abordaje se justificó para garantizar márgenes quirúrgicos amplios y reducir el riesgo de recurrencia o enfermedad residual, dado el comportamiento agresivo de las neoplasias malignas de parótida. Además, la técnica seleccionada permitió una disección cuidadosa con preservación del nervio facial (Figura 2. B), priorizando un equilibrio entre radicalidad oncológica y mantenimiento de la función.

Se extrajo una muestra de 6.0 x 3.5 cm con una superficie externa heterogénea de aspecto rugoso color café oscuro con áreas lisas color rosado y fragmento de tejido adiposo (Figura 3). La muestra fue remitida en su totalidad para el estudio histopatológico con el fin de establecer el diagnóstico definitivo. En el análisis histopatológico se observaron datos histomorfológicos positivos para neoplasia linfoproliferativa atípica, con preservación parcial de porción ductal, y el resto del tejido reemplazado por una proliferación linfoide difusa y nodular de células pequeñas con escaso citoplasma de aspecto centrocítico y linfoplasmocítico con ocasionales mantos de células monocitoides, con datos francos de lesión linfoepitelial positivo a infiltración por LNH de bajo grado de la zona marginal extraganglionar del tejido linfoide asociado a mucosas, y positivo a malignidad (Figura 4. A). También, se realizó un panel de inmunohistoquímica complementaria para confirmación diagnóstica y clasificación con los siguientes resultados: negativo a CD3, BCL6, ciclina D1, positivo a CD20, BCL2 e índice proliferativo (Ki 67) de 30-40% (Figura 4. B), sin datos de metástasis.

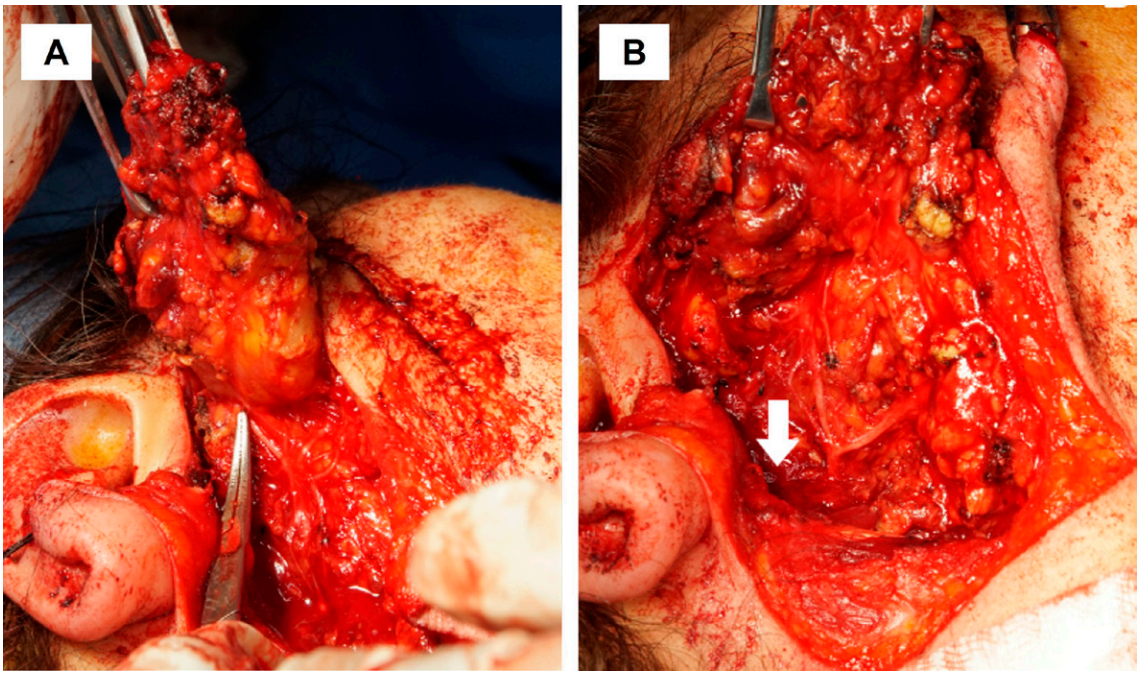

Figura 2. Imágenes transoperatorias. A. Abordaje quirúrgico a través de incisión de Blair Modificada. B. Identificación del nervio facial como punto de referencia del borde superior del vientre posterior del musculo digástrico (flecha blanca).

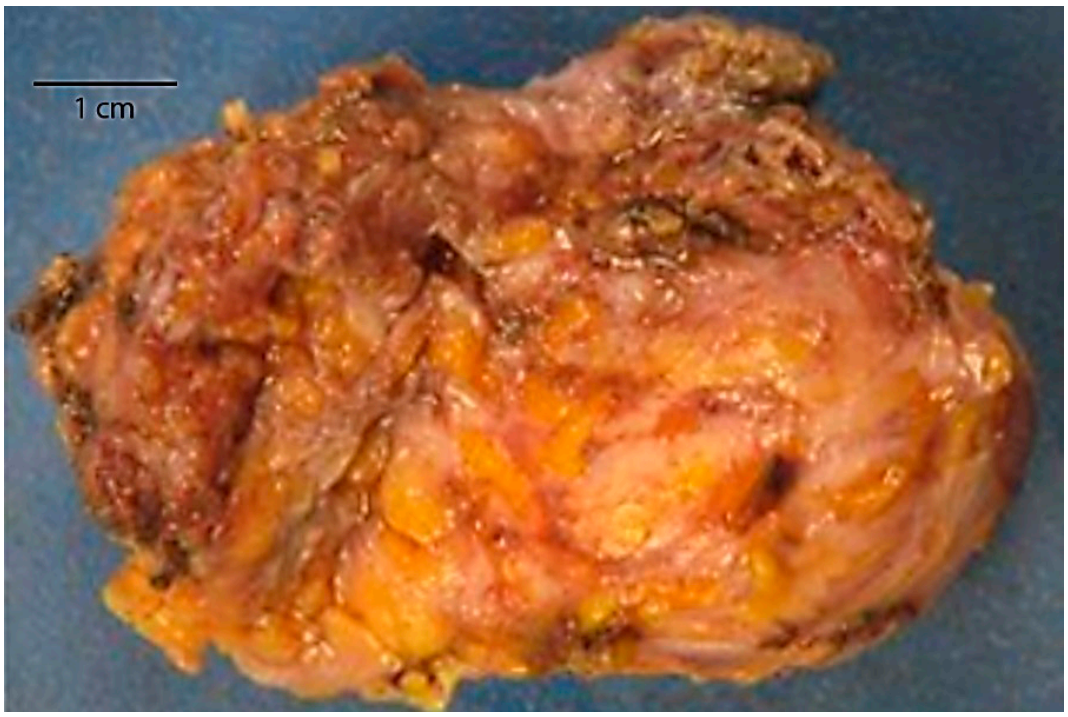

Figura 3. Tejido obtenido para descripción macroscópica. Recibido en solución formaldehído al 10%, espécimen etiquetado como tumor de parótida derecha; los cortes seriados mostraron una superficie nodular color café claro, lisa y brillante, homogénea, bien delimitada, de bordes empujantes, rodeada de abundante tejido conjuntivo denso.

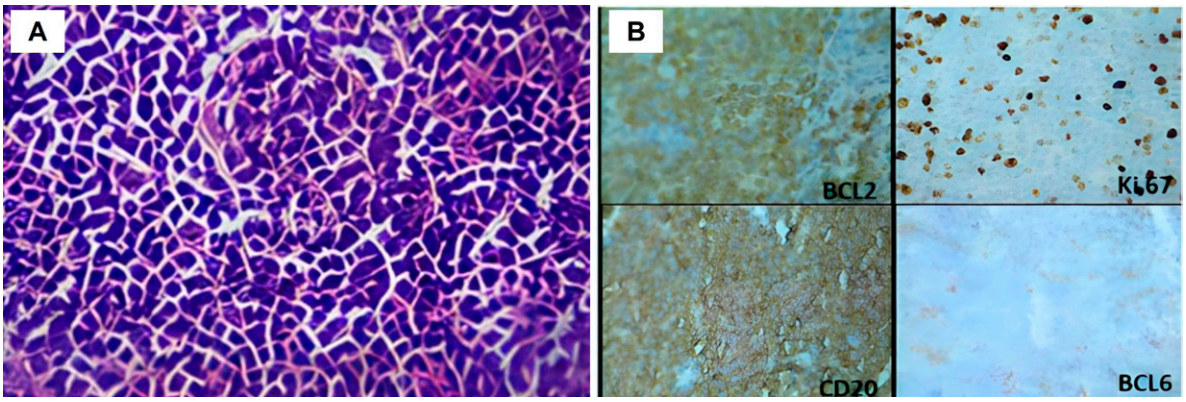

Figura 4. Reporte histopatológico. A. Fotografía de la muestra histológica teñida con H & E donde se identifica la glándula salival con preservación parcial de porción ductal, resto del tejido reemplazado por proliferación linfoide difusa y nodular de células pequeñas con escaso citoplasma de aspecto centrocítico y linfoplasmocítico con ocasionales mantos de células monocitoides. B. Inmunohistoquímica BCL2, Ki67, CD20, BCL6.

Tras un seguimiento de un año, no se encontró evidencia de actividad tumoral ni recidiva, confirmado mediante estudios de imagen (tomografía) y ausencia de síntomas clínicos sugestivos (como aumentos de volumen, parálisis facial o dolor). No se requirió evaluación oncométrica (PET-CT o marcadores tumorales específicos) dado que no hubo indicios de progresión que justificaran quimioterapia adyuvante. Asimismo, no se realizó biopsia de ganglio cervical para estadificación (sistema Ann Arbor) al no identificarse adenopatías sospechosas durante el seguimiento, respaldando la eficacia del tratamiento quirúrgico inicial. Sin embargo, no fue posible dar seguimiento prolongado por causas externas al equipo médico.

DISCUSIÓN

De los linfomas parotídeos, el 80% corresponde a linfoma no Hodgkin (LNH). Los más frecuentes son el del tipo folicular difuso de células grandes y tejido linfoide asociado a mucosas (*MALT*) [8]. Los linfomas *MALT* constituyen alrededor del 30% de los LNH de cabeza y cuello. En glándulas salivales, la parótida es la localización más frecuente (75%)[9,10]. Los linfomas en la glándula parótida son difíciles de diferenciar de otras neoplasias, por lo que es imposible realizar un diagnóstico definitivo preoperatoriamente[5]. Las glándulas salivales no poseen *MALT*, aunque éstas pueden adquirir inflamación como consecuencia de un trastorno autoinmune crónico subyacente[9,11]. La clínica del linfoma en la glándula parótida generalmente se presenta como un aumento de volumen asintomático en la región preauricular; sin embargo, puede ir acompañado de dolor espontáneo o malestar, parálisis facial y crecimiento tumoral[5].

En poblaciones latinoamericanas, los datos sobre la prevalencia de linfomas parotídeos son limitados. Un estudio realizado en México reportó que los linfomas de glándulas salivales representan el 2-5% de todos los LNH en la región, con una mayor frecuencia de los subtipos *MALT* en pacientes con enfermedades autoinmunes subyacentes[12].

Se ha reportado en la literatura que los linfomas *MALT* de la glándula parótida suelen estar asociados con enfermedades autoinmunes como el Síndrome de Sjörgen[13], aunque en este caso la paciente no presentaba antecedentes de enfermedades autoinmunes. Esto contrasta

con aquellos estudios que reportan una alta prevalencia de autoinmunidad en pacientes con linfomas *MALT* parotídeos[14]. Adicionalmente, la ausencia de síntomas sistémicos como fiebre, pérdida de peso o sudoración nocturna en nuestro caso coincide con la naturaleza de esta clase de neoplasias, aunque estos síntomas pueden observarse en casos más avanzados[15].

Existen criterios para diagnosticar el linfoma primario de la glándula parótida, como los propuestos por Hyan & Wolff los cuales incluyen: a) afectación de la glándula salival como primera manifestación clínica de la enfermedad, b) prueba histológica de que el linfoma afecta el parénquima de la glándula salival (en lugar de limitarse al tejido blando y los ganglios linfáticos) y c) confirmación arquitectónica y citológica del carácter maligno del infiltrado[16]. En este sentido, la inmunohistoquímica constituye una herramienta esencial para su diagnóstico, ya que es útil para identificar el linaje específico, así como la etapa de desarrollo del linfoma. La elección de marcadores dependerá de factores como el diagnóstico diferencial morfológico, que incluya marcadores de células T (CD3 y CD5) para descartar proliferaciones T o traslocaciones asociadas, tales como el linfoma de células del manto, que suele ser CD5+, de células B (CD20 y CD79a) para confirmar el origen linfoide B (esencial en el diagnóstico de linfomas B como el *MALT*) o el difuso de células grandes; BCL-2, útil para identificar translocaciones *t*(14;18) en linfomas foliculares o sobreexpresión en linfomas *MALT*, y Ciclina D1, clave para diferenciar el linfoma de células del manto (positivo) de otros LNH, entre otros, según patrón citoarquitectónico[17].

En nuestro caso, el diagnóstico se basó en una combinación de estudios de imagen y biopsia escisional seguida de análisis histopatológico e inmunohistoquímico, cruciales para confirmar el diagnóstico de LNH de bajo grado, específicamente Linfoma *MALT*. El enfoque diagnóstico empleado en nuestro caso es consistente con lo reportado en la literatura, donde la tomografía y la resonancia magnética son herramientas clave para la evaluación de lesiones parotídeas, particularmente en casos en que se sospecha de malignidad[18]. Igualmente, este enfoque diagnóstico es consistente con el tratamiento del linfoma *MALT* en la glándula parótida, que es diferente del tratamiento de otros LNH debido a que la mayoría de los linfomas *MALT* parotídeos involucran neoplasias localizadas y tienen malignidad baja y menos metástasis sistémicas. El tratamiento es principalmente la resección quirúrgica con radioterapia, quimioterapia o rituximab después de la operación y el pronóstico es muy bueno[5,6,16], con una supervivencia mayor al 80% a los 5 años[1,11]. La decisión de no administrar tratamientos adicionales en este caso puede justificarse por la resección completa y la ausencia de factores de riesgo adicionales, aunque dicho manejo pudiera ser discutible en un contexto de mayor disponibilidad de recursos y seguimiento prolongado.

Es importante resaltar que el LNH de células B de bajo grado de la zona marginal extraganglionar que afectó a la paciente, es una forma poco frecuente de LNH, con un pronóstico generalmente favorable, aunque la recurrencia local y la progresión a formas de mayor grado son posibles, y por eso es necesario un seguimiento continuo[19]. El índice proliferativo Ki-67 de 30-40% es indicativo de un tumor de bajo grado, pero la paciente debe ser monitoreada para detectar posibles complicaciones o recurrencias, especialmente dado que en casos similares se han reportado transformaciones a linfomas más agresivos[20].

En el presente caso, la falta de seguimiento debido a situaciones personales y demográficas de la paciente representa un desafío en el manejo adecuado, ya que el monitoreo postoperatorio es esencial para detectar cualquier recurrencia de la enfermedad. La falta de citas de seguimiento plantea una preocupación sobre el manejo a largo plazo de pacientes con linfoma, ya que el seguimiento adecuado puede prevenir la progresión o recurrencia del linfoma, además de facilitar el manejo de efectos secundarios de los tratamientos aplicados[21,22].

CONCLUSIONES

Nuestro caso clínico ilustra un ejemplo del manejo diagnóstico-terapéutico exitoso de un linfoma *MALT* en la glándula parótida mediante cirugía con preservación del nervio facial. La confirmación mediante inmunohistoquímica fue un pilar fundamental que permitió diferenciar el linfoma *MALT* de bajo grado de otros procesos linfoproliferativos benignos o de tumores epiteliales de la glándula salival, lo que es crucial para instaurar un protocolo oncológico adecuado. Este caso aporta evidencia clínica que sustenta el manejo quirúrgico conservador. Sin embargo, destaca la necesidad de un seguimiento prolongado para detectar recurrencias tardías.

REFERENCIAS BIBLIOGRÁFICAS

1. Troch M, Formanek M, Streubel B, Müllauer L, Chott A, Raderer M. Clinicopathological aspects of mucosa-associated lymphoid tissue (MALT) lymphoma of the parotid gland: a retrospective single-center analysis of 28 cases. *Head Neck*. 2011; 33(6): 763-767. DOI: 10.1002/hed.21533
2. Vidal Becker CK, Vallejo Rodríguez DM, García Pérez MA, Vázquez Zamora MÁ. Linfoma no Hodgkin tipo MALT de la glándula parótida. Presentación de un caso. *Rev. Fac. Med. (Méx)*. 2020; 63(3): 19-22. DOI: 10.22201/fm.24484865e.2019.63.3.03
3. Konofaos P, Spartalis E, Katsaronis P, Kouraklis G. Primary parotid gland lymphoma: a case report. *J Med Case Rep*. 2011; 5(1): 380. DOI: 10.1186/1752-1947-5-380
4. Zhang C, Xia R, Gu T, Wang L, Tian Z, Zhu L, *et al*. Clinicopathological aspects of primary mucosa-associated lymphoid tissue lymphoma of the salivary gland: a retrospective single-center analysis of 72 cases. *J Oral Pathol Med*. 2021; 50(7): 723-730. DOI: 10.1111/jop.13168
5. Wang J, Li R, Wang Q, Chen Y, Gao T, Han R, *et al*. The clinicopathological features of parotid lymphoma. *Int J Clin Exp Pathol*. 2020; 13(8): 2050-2057. PMID 32922600 PMCID: PMC7476930
6. Jamal B. Treatment of parotid non-Hodgkin lymphoma: A meta-analysis. *J Glob Oncol*. 2017; 4: 1-6. DOI: 10.1200/JGO.17.00071
7. Whitt JC, Schafer DR, Callihan MD. Multiple malignant salivary gland neoplasms: mucoepidermoid carcinoma of palate and adenoid cystic carcinoma of floor of mouth. *Head Neck Pathol*. 2008; 2(1): 41-48. DOI: 10.1007/s12105-007-0026-1
8. Bova R, Saylor A, Coman WB. Parotidectomy: review of treatment and outcomes. *ANZ J Surg*. 2004; 74(7): 563-568. DOI: 10.1111/j.1445-2197.2004.02988.x
9. Fernández-García G, Salom-Coveñas C. Linfoma MALT de glándula parótida. Revisión sistemática. *Rev. ORL*. 2023; 14(1): 63-74. DOI: 10.14201/orl.28387
10. Moya-Martínez R, Cruz-Toro P, Callejo Á, Domènech I. Linfoma de la zona marginal de glándula parótida. *Rev Esp Cirug Oral y Maxilofac*. 2018; 40(4): 187-189. DOI: 10.1016/j.maxilo.2017.04.002
11. Yonal-Hindilerden I, Hindilerden F, Arslan S, Turan-Guzel N, Dogan IO, Nalcaci M. Primary B-cell mucosa-associated lymphoid tissue lymphoma of the hard palate and parotid gland: report of one case and review of the literature. *J Clin Med Res*. 2016; 8(11): 824-830. DOI: 10.14740/jocmr2733w
12. Zhu L, Wang P, Yang J, Yu Q. Non-Hodgkin lymphoma involving the parotid gland: CT and MR imaging findings. *Dentomaxillofac Radiol*. 2013; 42(9): 20130046. DOI: 10.1259/dmfr.20130046
13. Hernández-Ruiz E, Alvarado-Ibarra M, Lien-Chang LEJ, Banda-García L, Aquino-Salgado JL, Barragan-Ibanez G, *et al*. Epidemiology and clinical characteristics of non-Hodgkin lymphoma in Mexico. *World J Oncol*. 2021; 12(1): 28-33. DOI: 10.14740/wjon1351

14. Voulgarelis M, Dafni UG, Isenberg DA, Moutsopoulos HM. Malignant lymphoma in primary Sjögren's syndrome: a multicenter, retrospective clinical study by the European Concerted Action on Sjögren's Syndrome. *Arthritis Rheum*. 1999; 42(8): 1765-1772. DOI: 10.1002/1529-0131(199908)42:8<1765::AID-ANR28>3.0.CO;2-V
15. Vitali C, Bombardieri S, Jonsson R, Moutsopoulos HM, Alexander EL, Carsons SE, *et al*. Classification criteria for Sjögren's syndrome: A revised version of the European criteria proposed by the American-European Consensus Group. *Ann Rheum Dis*. 2002; 61(6): 554-558. Disponible en: https://ard.bmj.com/content/61/6/554
16. Zucca E, Bertoni F. The spectrum of MALT lymphoma at different sites: biological and therapeutic relevance. *Blood*. 2016; 127(17): 2082-2092. DOI: 10.1182/blood-2015-12-624304
17. Chhabra S, Bhutani N, Kumar M, Yadav S, Sen R. Primary non-Hodgkin lymphoma of the parotid gland: a common entity at an uncommon location. Case report. *Acta Scientific Cancer Biology*. 2019; 3(1): 17-21. Disponible en: https://actascientific.com/ASCB/pdf/ASCB-03-0086.pdf
18. Rao IS. Role of immunohistochemistry in lymphoma. *Indian J Med Paediatr Oncol*. 2010; 31(4): 145-147. DOI: 10.4103/0971-5851.76201
19. Thoeny HC. Imaging of salivary gland tumours. *Can Imaging*. 2007; 7(1): 52-62. DOI: 10.1102/1470-7330.2007.0008
20. National Health Service [NHS England]. *Cancer diagnoses in 2020*. NHS Digital. [Internet]. [Consultado octubre 8, 2024]. Disponible en https://digital.nhs.uk/data-and-information/publications/statistical/cancer-registration-statistics/england-2020/cancer-diagnoses-in-2020
21. Swerdlow SH, Campo E, Pileri SA, Harris NL, Stein H, Siebert R, *et al*. The 2016 revision of the World Health Organization classification of lymphoid neoplasms. *Blood*. 2016; 127(20): 2375-2390. DOI: 10.1182/blood-2016-01-643569
22. Pinnix CC, Gunther JR, Dabaja BS, Strati P, Fang P, Hawkins MC, *et al*. Bridging therapy prior to axicabtagene ciloleucel for relapsed/refractory large B-cell lymphoma. *Blood Adv*. 2020; 4(13): 2871-2883. DOI: 10.1182/bloodadvances.2020001837