Revista Odontológica Mexicana
Órgano Oficial de la Facultad de Odontología UNAM

Caso clínico

Corrección de maloclusión CII borde a borde con utilización de microimplantes. Reporte de un caso

Stefany Annabel Cevallos-Luna[1], Francisco Javier Marichi-Rodríguez[2]

1. Egresada de la especialidad de Ortodoncia. División de Estudios de Posgrado e Investigación, Facultad de Odontología, Universidad Nacional Autónoma de México.

2. Director de la Facultad de Odontología, Universidad Nacional Autónoma de México. https://orcid.org/0009-0007-2541-4399

Autor de correspondencia:
Stefany Annabel Cevallos-Luna
E-mail: tefy_121@hotmail.com

Recibido: 4 julio 2024
Aceptado: 29 septiembre 2025

Citar como:
Cevallos-Luna SA, Marichi-Rodríguez FJ. Corrección de maloclusión Clase II borde a borde con utilización de microimplantes. Reporte de un caso [Correction of Class II Edge-to-Edge Maloclussion with Micro-implants. Case Report]. *Rev Odontol Mex*. 2025; 29(4): 35-44. DOI: 10.22201/fo.1870199xp.2025.29.4.94457

RESUMEN

Introducción: En la práctica ortodóncica, el uso de microimplantes como anclaje esquelético ha aumentado considerablemente en los últimos años; esto es debido a factores como la falta de cooperación de los pacientes, tratamientos muy lentos y los efectos indeseables que se dan en el movimiento dentario con los tratamientos convencionales. Simplificar las mecánicas ortodóncicas, disminuir el tiempo del tratamiento y no depender de forma completa de la colaboración del paciente son estrategias para el éxito con el uso de esta aparatología. **Objetivo:** Lograr la corrección de la maloclusión CII en el menor tiempo posible con microimplantes ortodóncicos. **Presentación del caso:** Paciente femenino de 12 años acudió al Posgrado de Ortodoncia-UNAM

Universidad Nacional Autónoma de México. Revista Odontológica Mexicana Órgano Oficial de la Facultad de Odontología UNAM. ISSN 1870-199X. Se distribuye bajo una Licencia Creative Commons Atribución-NoComercial-SinDerivar 4.0 Internacional. Vol. 29, Núm. 4, Octubre-Diciembre 2025: 35-44.

para tratamiento ortodóncico. Su plan de tratamiento inicial consistió en una mecánica convencional con brackets de autoligado pasivo sin extracciones. Se revaloró el caso debido al tiempo prolongado del tratamiento y se decidió incluir microimplantes infracigomáticos para retracción del segmento anterior y se alcanzaron los objetivos en un tiempo relativamente corto. **Conclusiones:** Un tratamiento ortodóncico con microimplantes reduce considerablemente el tiempo de tratamiento; además, reduce los efectos adversos en las mecánicas de distalización y retracción del segmento anterior.

Palabras clave: microimplantes infracigomáticos, retracción anterior, corrección CII.

INTRODUCCIÓN

Los pacientes Clase II (CII) esqueléticos presentan alteraciones en su función y estética facial. Por lo general, el perfil facial es convexo, con poco desarrollo de la mandíbula y vías respiratorias estrechas. En su mayoría, manifiestan características de Clase II molar y canina, aumento en el resalte, discrepancia óseo-dentaria negativa, entre otras. Por lo tanto, el control de anclaje en las mecánicas ortodóncicas de este tipo de pacientes representa un desafío para el ortodoncista, ya que se deben minimizar los efectos indeseados de la pérdida de anclaje.

Existen diferentes tipos de tratamientos para control de anclaje en pacientes CII. Entre ellos se encuentran: intraoral (arco traspalatal), extraoral (arco extraoral), dental (ligas intermaxilares) o esquelético (microimplantes). Todos presentan ventajas y desventajas. Entre las desventajas se encuentran el aumento de la sobremordida horizontal y vertical, mesialización de molares, el incremento en el tiempo del tratamiento, entre otras. Los microimplantes ortodóncicos, al ser un tipo de anclaje esquelético y estar ubicados en el hueso, reducen en gran medida las desventajas antes mencionadas. La elección de la zona para colocar los microimplantes depende de la mecánica a realizar. Por ejemplo, en la distalización del segmento anterior, la zona infracigomática es la de preferencia, ya que las raíces de los molares no interfieren con el movimiento de deslizamiento dental[1].

En una revisión sistemática, Antoszewska-Smith *et al.*[2] compararon la efectividad del uso entre anclaje convencional y microimplantes, demostrando que la retracción en bloque del segmento anterior con microimplantes es más efectiva, con un éxito del 87% en comparación con los métodos convencionales. De forma similar, Deguchi *et al.*[3] hicieron una comparación en pacientes tratados con y sin microimplantes, encontrando que aquellos tratados con microimplantes tuvieron una diferencia significativa en la reducción de la convexidad del perfil y en el ángulo del surco labial. Por otro lado, ciertos casos requieren cirugía maxilofacial; por ejemplo, hay casos de mordida abierta anterior tratados sin microimplantes que han sido quirúrgicos, a causa de la discrepancia esquelética o de tejidos blandos. No obstante, la utilización de microimplantes para intrusión posterior ha proporcionado una alternativa compensatoria, evitando así la cirugía ortognática. Sherwood *et al.*[4] señalaron que, en pacientes candidatos a la cirugía, ésta puede ser evitada mediante técnicas que utilizan microimplantes.

Por lo tanto, el objetivo de este caso clínico fue lograr la corrección de la maloclusión CII en el menor tiempo posible con microimplantes ortodóncicos. Para ello, se debe tener en cuenta que algunos tratamientos ortodóncicos de CII conducen a la extracción de premolares, mientras que, en casos de no extracciones, se utilizan la distalización maxilar y la mesialización mandibular.

PRESENTACIÓN DEL CASO CLÍNICO

Se presentó una paciente femenina de 12 años al Departamento de Ortodoncia de la División de Estudios de Posgrado e Investigación (DEPeI) de la Facultad de Odontología UNAM (Universidad Nacional Autónoma de México). El motivo principal de consulta fue "*quiero arreglar mis dientes y que no se vean mal*", para tratamiento ortodóncico por apiñamiento dental y supraoclusión de los caninos superiores.

En el análisis clínico se observó que la paciente presentaba cara ovalada simétrica, compatibilidad labial, con un perfil convexo y biproquelia. El patrón facial era dolicofacial, con sonrisa neutra, corta y la línea media dental coincidía con la línea media facial (Figura 1. A). En el análisis intraoral se identificó una clase canina bilateral no valorable debido a que los dientes 13 y 23 estaban en supraoclusión, con una CII cruzada molar bilateral; apiñamiento superior severo e inferior leve, cuyas líneas medias dentales no eran coincidentes, además de biprotrusión dental y hábito lingual (Figura 1. B). En la radiografía lateral de cráneo, se evidenció una clase II esquelética por protrusión del maxilar con tendencia al crecimiento vertical (Figura 1. C). En la ortopantomografía, se identificó proporción radicular 1:2 en todos los dientes, cóndilos y ramas con aparente simetría en morfología y posición, además presencia de gérmenes dentales 18, 28, 38 y 48. (Figura 1. D). El plan de tratamiento inicial consistió en un sistema de autoligado pasivo sin extracciones dentales.

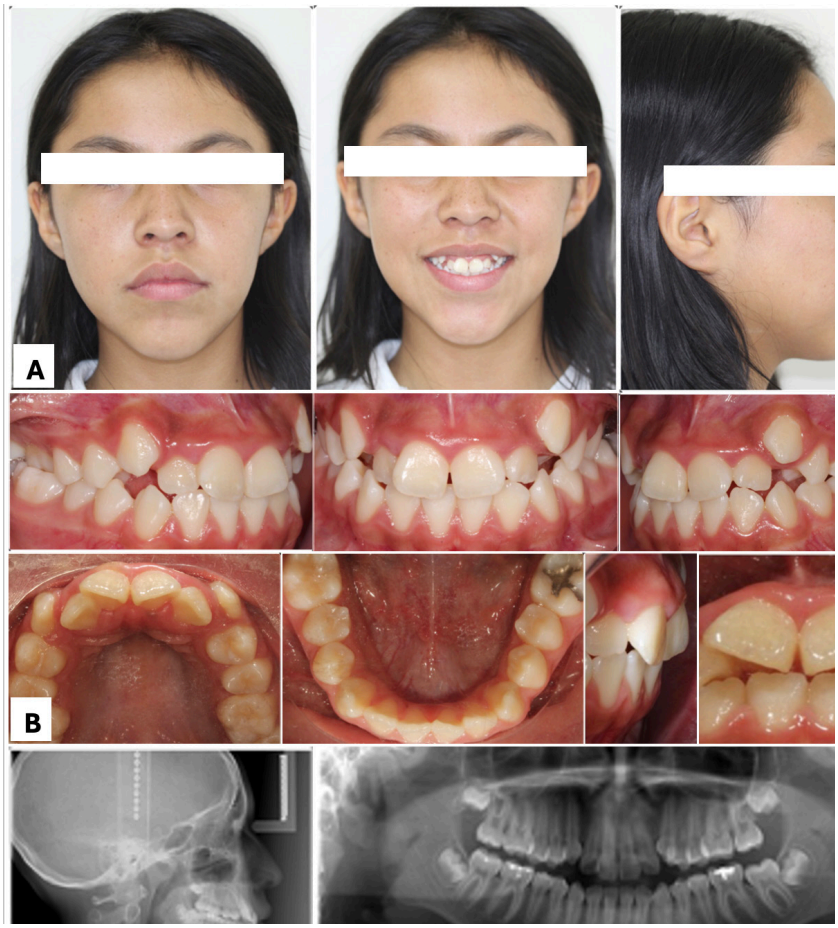

Figura 1. Hallazgos iniciales. A. Fotografías extraorales, frente, sonriendo y lateral derecha. B. Fotografías intraorales. C. Radiografía lateral de cráneo. D. Ortopantomografía.

En la fase 1, el tratamiento empezó con alineación y nivelación; se colocó aparatología fija y arcos 0.014'' *broad TA*, se mandó el uso de elásticos cortos y ligeros de canino superior a inferior de ambos lados (Figura 2. A), se continuó con arcos 0.018'' broad TA superior y 0.014''x0.025'' broad TA inferior. La paciente presentaba higiene deficiente y desprendía varios *brackets* entre cada consulta. Debido a esto, se decidió utilizar bandas con tubos bondeados en los dientes 16 y 26; al mismo tiempo se mandó el uso de elásticos cruzados en los *brackets* 24, 25, 26 y 27, junto con arcos 0.018''x0.025'' *broad TA* superior e inferior. La fase 1 consistió en 32 meses, extendiéndose más de lo planificado. Con una mecánica convencional el avance del tratamiento fue limitado. Sumado a esto, la falta de colaboración de la paciente tuvo como consecuencia un retraso en el tratamiento, por lo que se tomaron fotografías intraorales para revalorar el caso (Figura 2. B).

Figura 2. Fotografías intraorales de la fase 1. A. Inicio. B. 32 meses de tratamiento.

En la revaloración del caso se observó que la paciente mantenía tanto el hábito lingual como el perfil convexo y protrusivo (Figura 3. A). Asimismo, la sobremordida se volvió borde a borde con líneas medias no coincidentes y las clases caninas se mantuvieron en CII (Figura 3. B). Debido a los deficientes resultados obtenidos se optó por una nueva alternativa de tratamiento, que consistió en la colocación de microimplantes en la zona infracigomática TD® de 2 x 12mm de acero

inoxidable grado quirúrgico para facilitar el anclaje necesario en la nueva fase del tratamiento, además de lograr la retracción de la arcada superior, corregir la desviación de líneas medias y reducir el perfil de la paciente. La técnica de colocación fue sencilla y rápida, previa asepsia y antisepsia de la zona con una gasa impregnada con clorhexidina al 0.12%. Posteriormente, se infiltró anestesia local de ¼ de tubo de lidocaína al 2%. Una vez anestesiada la zona, se realizó una punción en el sitio donde sería colocado el microimplante con una pinza algodonera. El microimplante se introdujo en una posición perpendicular de 90° y se fue enroscando manualmente con el *handle* universal (porta microimplantes). Durante la inserción, se hizo un ligero movimiento ascendente en 45°, manteniendo una fuerza constante y un movimiento en rosca controlado para asegurar una inserción estable (Figura 4. A). Cada microimplante fue colocado con éxito; dado que la zona infracigomática está alejada de las raíces dentales, no hubo riesgo de perforación de ninguna raíz. Para verificar la correcta ubicación de los microimplantes, se realizó una radiografía posteroanterior, en la cual se confirmó que no hubo contacto ni lesión de raíces. La imagen radiográfica evidenció una colocación precisa y segura de ambos microimplantes en la región infracigomática (Figura 4. B). Además, se emplearon picos linguales con el objetivo de corregir el hábito lingual persistente y se retomó la fase de nivelación utilizando arcos 0.018'' *broad TA* superior e inferior.

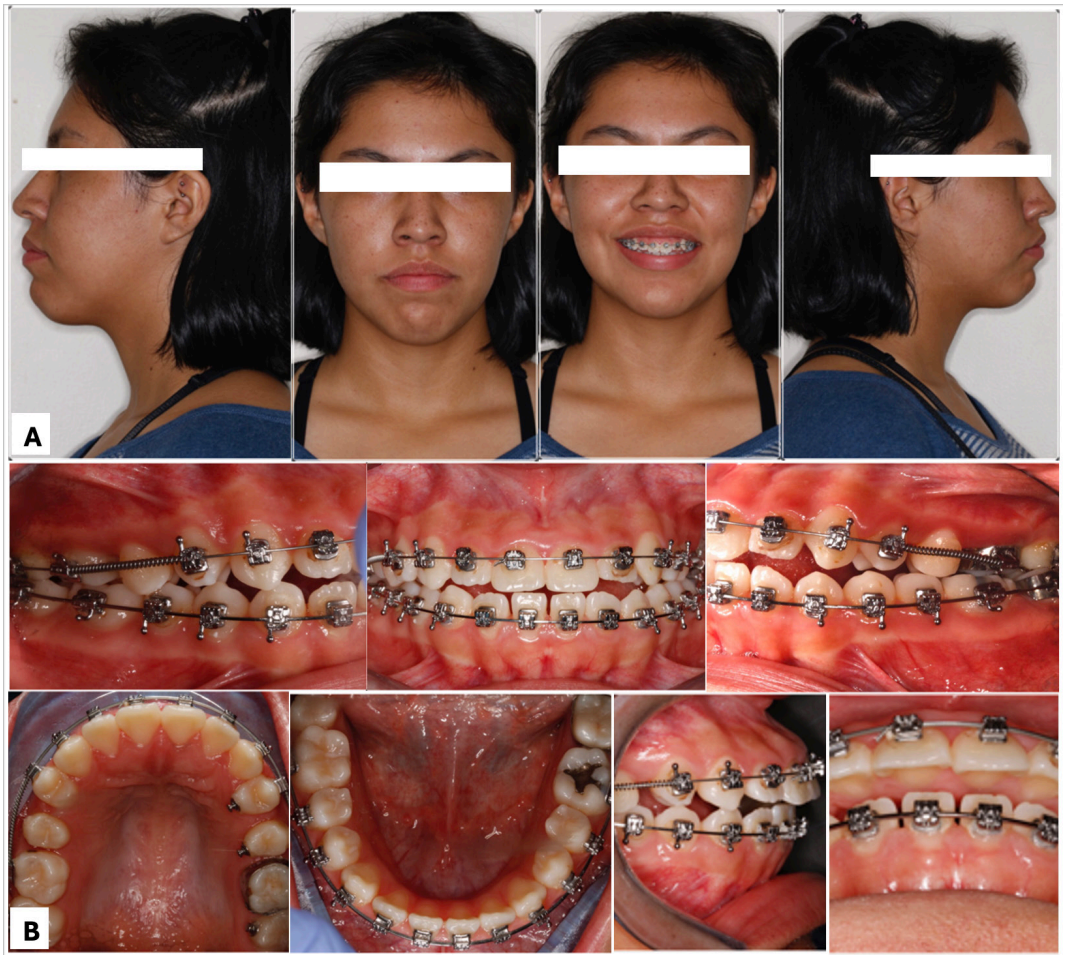

Figura 3. Revaloración del caso. A. Fotografías extraorales, lateral izquierda, frente, sonriendo y lateral derecha. B. Fotografías intraorales.

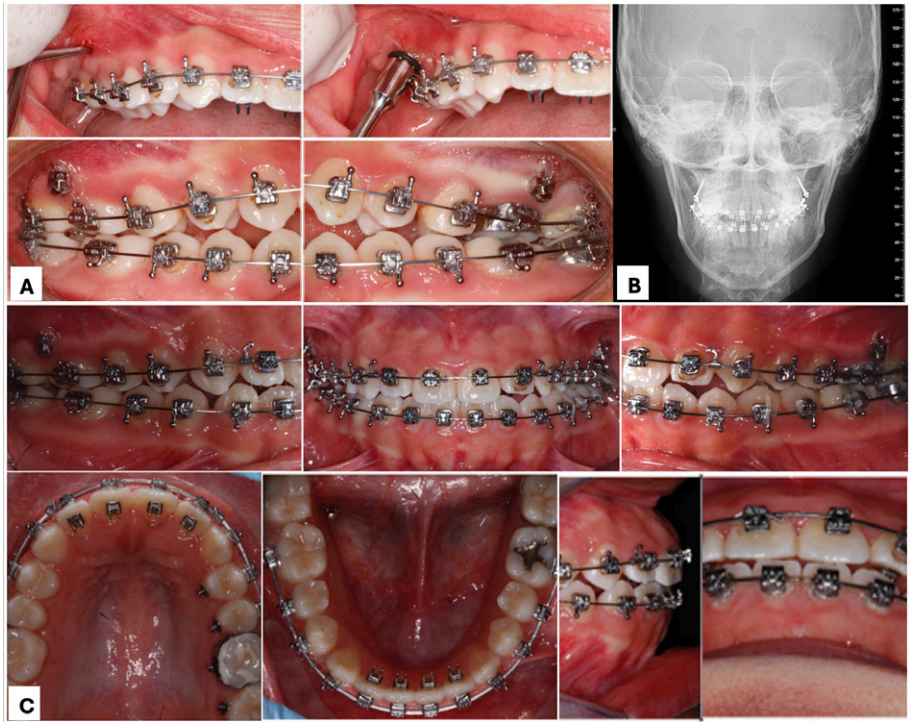

Figura 4. Colocación de microimplantes infracigomáticos – Evolución del caso. A. secuencia de colocación de microimplantes. B. Radiografía posteroanterior de control. C. Fotografías intraorales de la fase 2 del tratamiento.

Durante la fase de trabajo, se llevó a cabo la coordinación de arcadas y el cierre de espacios utilizando arcos 0.014" x 0.025'' TA en ambas arcadas. En esta etapa se optimizó el uso de los microimplantes, iniciando la retracción del segmento anterior. Para ello, se emplearon cadenas elásticas pasivas conectadas desde los microimplantes hasta los *hooks crimpables*, aplicando una fuerza inicial de 8 oz por lado. La fuerza fue incrementada gradualmente en 2 oz cada mes, hasta alcanzar 14 oz en el cuarto mes de tratamiento, momento en el cual se realizó el cambio a arcos 0.018" x 0.025'' TA superior e inferior para continuar con el control del movimiento dental (Figura 4.C). La duración total de esta fase fue de cuatro meses.

En la fase final, se llevaron a cabo los procedimientos de detallado, asentamiento y retención ortodóncica. También se decidió remitir a la paciente al servicio de periodoncia para la valoración de gingivectomía en el sector anterior superior e inferior (Figura 5. A-B). Durante esta etapa, se utilizaron arcos 0.017" x 0.025'' BT con torque individual positivo en los *brackets* 26, 27 y negativo en 37, con el objetivo de dar estabilidad a las raíces dentro del hueso. Se colocaron cadenas cerradas superior e inferior de 7-7, complementadas con el uso de elásticos de asentamiento anterior y posterior en forma de Z de 5/16 3oz, para mejorar el engranaje oclusal. Se tomaron las fotografías extraorales finales (Figura 6. A). Tras alcanzar todos los objetivos planteados con los microimplantes, se procedió al retiro de aparatología y colocación de los respectivos retenedores ortodóncicos: removible circunferencial en la arcada superior y retenedor fijo en la arcada inferior (Figura 6. B). Se realizó el ajuste oclusal final, verificando la correcta función de las guías caninas bilaterales (Figura 6. C). Por último, se tomaron radiografías de control postoperatorio: lateral de cráneo (Figura 7. A) y ortopantomografía (Figura 7. B), con el propósito de realizar la sobreimposición cefalométrica. Esta comparación evidenció de manera

clara la retracción del segmento anterior, atribuida al uso efectivo de los microimplantes en la región infracigomática (Figura 7. C).

Figura 5. Gingivectomía. A. Superior. B. Inferior.

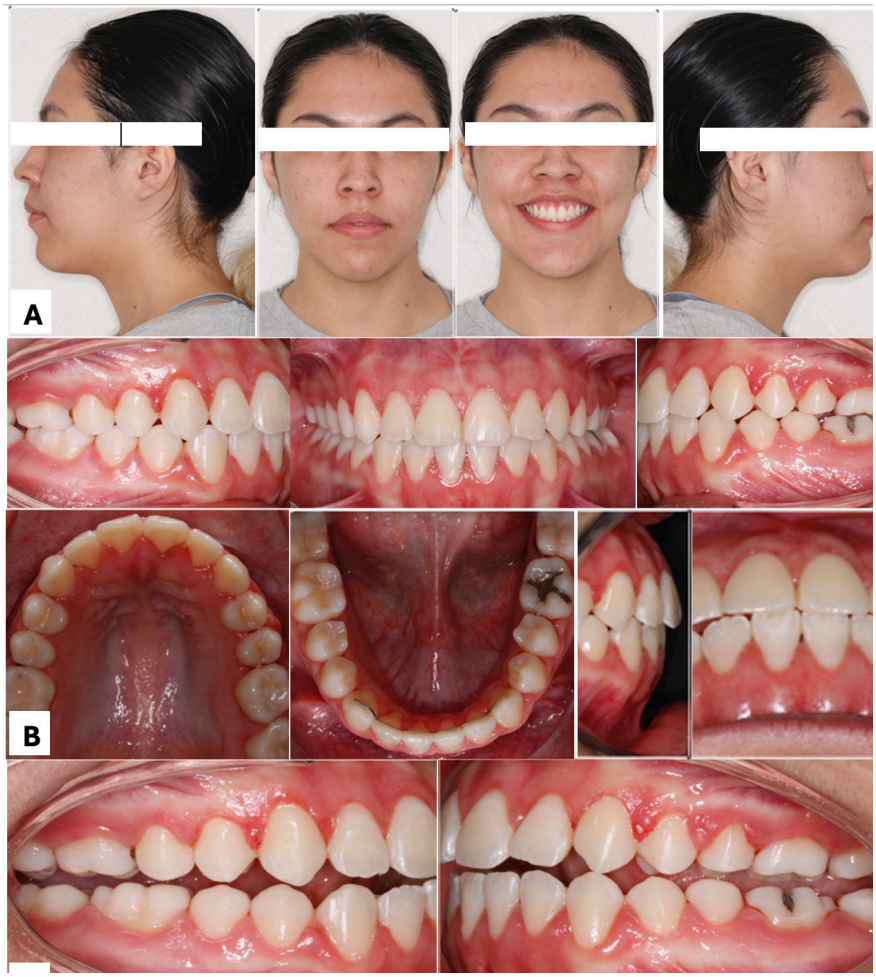

Figura 6. Fotografías finales. A. Extraorales, lateral izquierda, frente, sonriendo y lateral derecha. B. Fotografías intraorales. C. Desoclusión posterior y lateralidad derecha-izquierda.

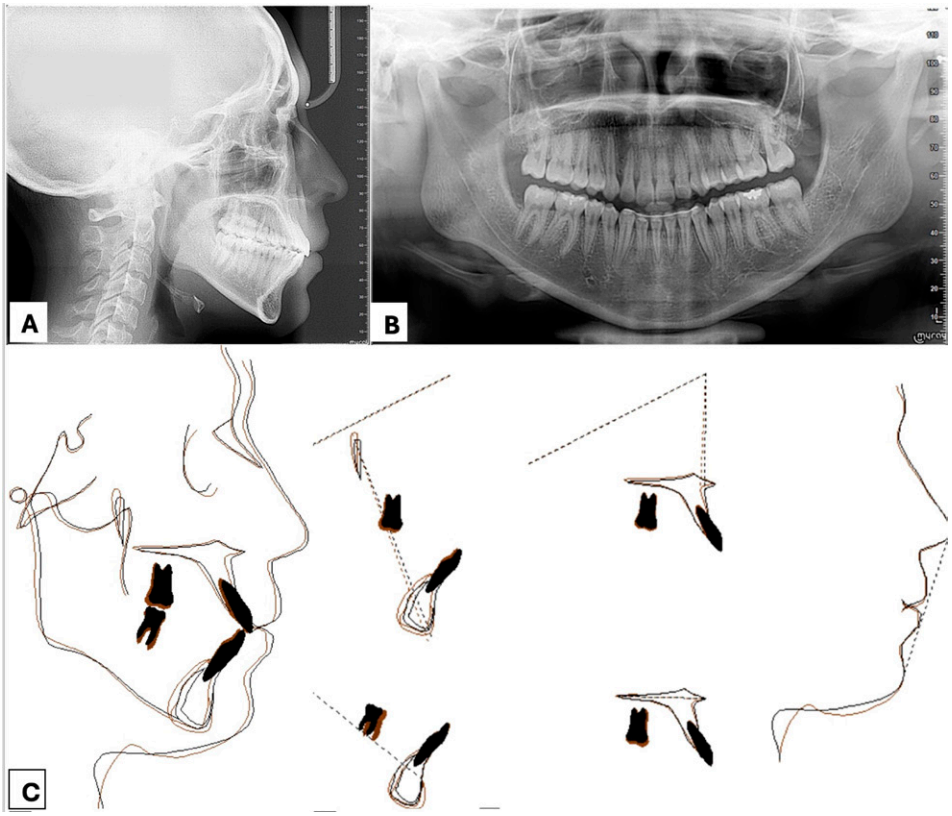

Figura 7. Radiografías finales. A. Lateral de cráneo. B. Ortopantomografía. C. Superposición cefalométrica, pretratamiento (línea negra), postratamiento (línea naranja).

DISCUSIÓN

Aly *et al.*[5] indicaron que su éxito con microimplantes fue del 82%, colocándolos como una opción viable en los tratamientos ortodóncicos. Así mismo, Moon *et al.*[6] reportaron un promedio general de éxito con microimplantes del 83%. De acuerdo con Arnett y Bergman[7] *"el diagnóstico es la definición del problema, el plan de tratamiento la programación para cambiar ese problema y el tratamiento la ejecución del plan"*. En este caso, la retracción del segmento anterior, con una mecánica convencional llevó 32 meses, mientras que con anclaje esquelético y microimplantes, se logró en cuatro meses.

El fracaso de los microimplantes sigue siendo un desafío para el ortodoncista. Entre las complicaciones más comunes tenemos el daño en las raíces de los dientes adyacentes o ligamento periodontal, fractura del microimplante, falta de destreza del profesional, etc. Sin embargo, la literatura muestra que se han ido adaptando soluciones para cada uno de los desafíos, tales como el uso de guías para la colocación de microimplantes, elección de zonas alejadas a los dientes, como la zona infracigomática y la repisa mandibular, entre otras[8]. En esta paciente no hubo fracaso de los microimplantes, puesto que la zona de elección, la cresta infracigomática, no representó un problema de colocación y los microimplantes tuvieron estabilidad durante toda la mecánica de retracción.

En una mecánica convencional, los efectos de *tipping* y *montaña rusa* se generan por la aplicación de la fuerza lejos del centro de resistencia[9]. En este sentido, Benson *et al.*[10] mencionaron

que la pérdida media de anclaje es el doble con arco extraoral comparado con los microimplantes, en un aproximado de 1.3-2mm. Otras alternativas de tratamiento como el arco traspalatal, botón de Nance, o varios sistemas de ortodoncia pueden sustituirlo; no obstante, los microimplantes siguen teniendo mayor éxito. La distalización en maloclusiones CII, el arco extraoral presenta mayor recidiva que los microimplantes, dando estos últimos el 71% de distalización molar y 29% de pérdida de anclaje recíproco, aunque ciertamente no se requiere retención para prevenir la recidiva esquelética, sí se requiere atención dental[11]. El uso de aparatos extraorales para anclaje debe tener en cuenta cuatro parámetros: la pérdida de anclaje por el movimiento mesial de los primeros premolares, la inclinación del incisivo, el efecto de distalización de los primeros molares cuando los segundos molares no han erupcionado, y la colaboración del paciente[12]. En este caso, la paciente no era cooperadora, por lo que al utilizar microimplantes como anclaje esquelético, se facilitó la obtención del objetivo de retracción del segmento anterior.

La ortodoncia sin microimplantes sigue siendo una opción válida. Chhibber *et al.*[13] presentaron un caso tratado con ortodoncia convencional sin microimplantes de un paciente femenino de 19 años, con una CII esquelética y dental, pérdida de los dientes 36 y 46, apiñamiento moderado, proinclinación incisiva y un perfil convexo. El objetivo del caso era verticalizar y mesializar los dientes 37 y 47 hacia el lugar de los primeros molares (36 y 46). En la verticalización se utilizó un cantiléver, y en la mesialización se utilizaron retroligaduras y se incluyó un *Forsus* para reforzar el anclaje. No usaron microimplantes por el riesgo de lesionar las raíces adyacentes y causar rechazo de la paciente. El tratamiento tuvo una duración de 28 meses y se consiguió la verticalización y protracción de los dientes 37 y 47 en el lugar de los primeros molares.

Mariani *et al.*[14] realizaron un estudio retrospectivo de 57 pacientes con CII esquelética y dental para investigar los efectos dentoalveolares y esqueléticos con el uso de microimplantes (30 pacientes) versus péndulo (27 pacientes). No se realizaron extracciones y todos los pacientes se encontraban en periodo de crecimiento. El resultado fue que en los pacientes tratados con microimplantes la distalización molar fue de 4.9mm en 7 meses, mientras que en los pacientes tratados con péndulo fue de 2.9mm en 9 meses. Además, la cantidad en la corrección de la relación molar en los pacientes con microimplantes fue de 5.9mm, mientras que en los pacientes con péndulo fue de 4.9mm. La pérdida de anclaje anterior ocurrió en ambos grupos; por lo tanto, ambas aparatologías funcionan.

CONCLUSIONES

El uso de anclaje esquelético en ortodoncia es una herramienta eficaz, tanto en el control preciso del movimiento dentario, como en la reducción del tiempo de tratamiento. La eficacia en la retracción del segmento anterior con los microimplantes se vio reflejada en el perfil blando de la paciente, disminuyendo satisfactoriamente la convexidad del perfil y biproquelia en un periodo clínico relativamente corto. La importancia del diagnóstico correcto, junto con un plan de tratamiento adecuado y la selección adecuada de una mecánica ortodóncica a utilizar son de vital importancia para evitar retrasos en el tratamiento y complicaciones en los casos ortodóncicos. Es importante tener en cuenta que en el tratamiento con microimplantes la colaboración del paciente es fundamental, así como seguir los objetivos del tratamiento. Si bien los tratamientos ortodóncicos convencionales siguen siendo viables y efectivos, la evidencia clínica y científica actual indica que el uso de microimplantes mejora el control biomecánico y acorta los tiempos de tratamiento de forma significativa.

REFERENCIAS BIBLIOGRÁFICAS

1. Uslu-Akcam MO, Efendiyeva R, Akcam MO. Treatment of anterior open-bite using zygomatic anchorage: a 10-year follow-up case report. *Aust. Orthod. J*. 2020; 36(2): 211-219. DOI: 10.21307/aoj-2020-024
2. Antoszewska-Smith J, Sarul M, Łyczek J, Konopka T, Kawalaa B. Effectiveness of orthodontic miniscrew implants in anchorage reinforcement during en-masse retraction: a systematic review and meta-analysis. *Am J Orthod Dentofacial Orthop*. 2017: 151(3): 440-445. DOI: 10.1016/j.ajodo.2016.08.029
3. Deguchi T, Kurosaka H, Oikawa H, Kuroda S, Takahashi I, Yamashiro T, *et al*. Comparison of orthodontic treatment outcomes in adults with skeletal open bite between conventional edgewise treatment and implant-anchored orthodontics. *Am J Orthod Dentofacial Orthop*. 2011; 139(4,Suppl): S60-S68. DOI: 10.1016/j.ajodo.2009.04.029
4. Sherwood KH, Burch JG, Thompson WJ. Closing anterior open bites by intruding molars with titanium miniplate anchorage. *Am J Orthod Dentofacial Orthop*. 2002; 122(6): 593-600. DOI: 10.1067/mod.2002.128641
5. Aly SA, Alyan D, Fayed MS, Alhammadi MS, Mostafa YA. Success rates and factors associated with failure of temporary anchorage devices: A prospective clinical trial. *J Invest Clin Dent*. 2018; 9(3): e12331. DOI: 10.1111/jicd.12331
6. Moon CH, Lee DG, Lee HS, Im JS, Baek SH. Factors associated with the success rate of orthodontic miniscrews placed in the upper and lower posterior buccal region. *Angle Orthod*. 2008; 78(1): 101-106. DOI: 10.2319/121706-515.1
7. Arnett GW, Bergman RT. Facial keys to orthodontic diagnosis and treatment planning. Part I. *Am J Orthod Dentofacial Orthop*. 1993; 103(4): 299-312. DOI: 10.1016/0889-5406(93)70010-L
8. Chen Y, Kyung HM, Zhao WT, Yu WJ. Critical factors for the success of orthodontic mini-implants: A systematic review. *Am J Orthod Dentofacial Orthop*. 2009; 135(3): 284-291. DOI: 10.1016/j.ajodo.2007.08.017
9. Dermaut LR, Kleutghen JPJ, De Clerck HJJ. Experimental determination of the center of resistance of the upper first molar in a macerated, dry human skull submitted to horizontal headgear traction. *Am J Orthod Dentofacial Orthop*. 1986; 90(1): 29-36. DOI: 10.1016/0889-5406(86)90024-7
10. Benson PE, Tinsley D, O'Dwyer JJ, Majumdar A, Doyle P, Sandler PJ. Midpalatal implants vs headgear for orthodontic anchorage—a randomized clinical trial: cephalometric results. *Am J Orthod Dentofacial Orthop*. 2007; 132(5): 606-615. DOI: 10.1016/j.ajodo.2006.01.040
11. Sa'aed NL, Park CO, Bayome M, Park JH, Kim Y, Kook YA. Skeletal and dental effects of molar distalization using a modified palatal anchorage plate in adolescents. *Angle Orthod*. 2015; 85(4): 657-664. DOI: 10.2319/060114-392.1
12. Cozza P, Baccetti T, Franchi L, De Toffol L, and McNamara JA. Mandibular changes produced by functional appliances in Class II malocclusion: a systematic review. *Am J Orthod Dentofacial Orthop*. 2006; 129(5): 599.e1-599e12. DOI: 10.1016/j.ajodo.2005.11.010
13. Chhibber A, Upadhyay M. Anchorage reinforcement with a fixed functional appliance during protraction of the mandibular second molars into the first molar extraction sites. *Am J Orthod Dentofacial Orthop*. 2015; 148(1): 165-173. DOI: 10.1016/j.ajodo.2015.02.029
14. Mariani L, Maino G, Caprioglio A. Skeletal versus conventional intraoral anchorage for the treatment of class II malocclusion: dentoalveolar and skeletal effects. *Prog Orthod*. 2014; 15(1): 43. DOI: 10.1186/s40510-014-0043-z