



Caso clínico

Restauración provisional directa mínimamente invasiva, post-extracción dental en el sector anterior. Reporte de caso

Perla Itzel Carrillo-Rivas¹, David Masuoka-Ito²,
Vicente Esparza-Villalpando³

¹ Pasante de Estomatología, Universidad Autónoma de Aguascalientes

² Profesor Investigador, Departamento de Estomatología, Universidad Autónoma de Aguascalientes.
<https://orcid.org/0000-0002-4850-4342>

³ Profesor Investigador, Departamento de Estomatología, Universidad Autónoma de Aguascalientes.
<https://orcid.org/0000-0002-2047-3388>

Autor de correspondencia:

Dr. Vicente Esparza-Villalpando
E-mail: vicente.esparza@edu.uaa.mx

Recibido: 12 agosto 2024

Aceptado: 11 diciembre 2024

Citar como:

Carrillo-Rivas PI, Masuoka-Ito D, Esparza-Villalpando V. Restauración provisional directa mínimamente invasiva, post-extracción dental en el sector anterior. Reporte de caso. [Minimally Invasive Direct Provisional Restoration after Tooth Extraction in the Anterior Sector. Case Report]. *Rev Odont Mex*. 2025; 29(2): 22-29. DOI: 10.22201/fo.1870199xp.2025.29.2.89303

RESUMEN

Introducción: la pérdida dental, especialmente en el sector anterior, puede tener un impacto emocional significativo, afectando la autoestima y la interacción social de los pacientes. **Objetivo:** reportar el uso de una prótesis provisional de resina directa y fibra de vidrio tipo *Maryland* para sustituir un incisivo central superior. **Presentación del caso:** se presentó el caso de una paciente con movilidad grado III y molestia al masticar en el diente 21, que experimentó reabsorción radicular externa debido a un traumatismo dental previo. Aunque se le enfatizó que el implante

dental con una corona implanto soportada es la opción ideal, derivado de la imposibilidad de colocar un implante dental se decidió utilizar una prótesis tipo *Maryland* de resina y fibra de vidrio en la zona afectada. **Conclusión:** la restauración directa con resina soportada por fibra de vidrio resulta una solución práctica y estética cuando se requiere sustituir de forma provisional un diente en el sector anterior.

Palabras clave: pérdida dental en sector anterior, trauma dental, prótesis tipo *Maryland*, provisional estético, autoestima.

INTRODUCCIÓN

La pérdida dental está relacionada con el envejecimiento de las personas; no obstante, puede ser consecuencia o complicación de lesiones cariosas, traumatismo y/o enfermedad periodontal¹. La evidencia demuestra que el edentulismo está asociado a una reducción en la calidad de vida, adicional a los problemas funcionales que pueden presentar los pacientes². En casos donde el sector anterior se ve afectado, puede provocar baja autoestima, ansiedad, hasta depresión³. La prevalencia del edentulismo parcial en el sector anterior del maxilar (Kennedy clase IV) varía del 1% al 26%⁴. Los datos en México son poco precisos; en el Sistema de Vigilancia Epidemiológica de Patologías Bucodentales (SIVEPAB) solo se registra la variable edentulismo total. Sin embargo, para el año 2022 en el índice CPOD, el total de dientes perdidos en adultos de 35 a 44 fue de 2.15 - 2.83 y para adultos mayores (>65 años) fue de 8.11 - 9.4⁵.

Las opciones de tratamiento para recuperar la función y estética posterior a la pérdida de un incisivo central pueden ser variadas. De manera convencional una prótesis fija de tres unidades a menudo es la opción tradicional. En la actualidad se buscan alternativas menos invasivas como la colocación de implantes intraóseos⁶, prótesis fija con anclaje palatino (*wing fixed dental prosthesis*)⁷, prótesis removibles provisionales y restauraciones tipo *Maryland* con resina o cerámicas⁸.

El tratamiento ideal post-extracción de dientes unitarios en el sector anterior es el implante dental, dando un resultado estético con alta predictibilidad y con bajo pronóstico de complicaciones⁹. Sin embargo, el costo en muchas ocasiones es un impedimento para la realización de este procedimiento. Por lo tanto, alternativas mínimamente invasivas como las descritas previamente pueden ser opción temporal o permanente para sustituir un incisivo perdido. La utilización de materiales adhesivos¹⁰ permite una restauración inmediata (directa) lo cual es ideal en el sector anterior. El presente reporte describe la colocación de un puente tipo *Maryland* confeccionado de manera directa con resina y refuerzo de fibra de vidrio para recuperar un incisivo central superior post-extracción.

PRESENTACIÓN DEL CASO CLÍNICO

Paciente femenina de 54 años, originaria de la Ciudad de México, casada, empleada, con casa propia y servicios básicos, sin fauna doméstica, residente de la ciudad de Aguascalientes desde hace 34 años, que acudió a la clínica Integral II de la Unidad Médico Didáctica de la Universidad Autónoma de Aguascalientes. Al interrogatorio sobre enfermedades sistémicas la paciente negó

padecer patologías cardiovasculares, respiratorias, gastrointestinales, luéticas, fímicas, renales, hematológicas, endocrinas, autoinmunes, metabólicas, genéticas, psicológicas, enfermedades de transmisión sexual (ETS), transfusiones y alergias. La paciente refirió movilidad y molestia al masticar en el diente 21, con evolución de tres años, informando un traumatismo ocurrido aproximadamente hace 10 años. Clínicamente se observó férula con alambre y resina, colocada tres años atrás. El diente 21 presentó movilidad grado III con reabsorción radicular al examen radiográfico y pérdida de inserción ósea; el diente 11 presentó movilidad grado I y el diente 12 sin movilidad ni datos patológicos (Figura 1. A). Como diagnóstico del diente 21 utilizando el CIE-11 se concluye necrosis pulpar (DA09.1), consecuente pérdida por traumatismo y enfermedad periodontal focal (DA0A.1).

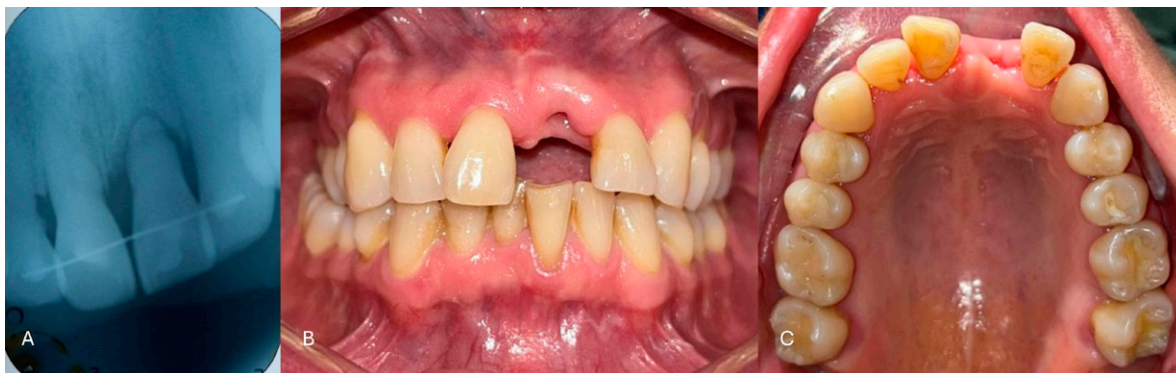

Figura 1. Fotografías iniciales. A. Radiografía dentoalveolar; se observa colocación de férula con alambre y resina; B. Fotografía intraoral de frente mostrando el avance de la cicatrización post-extracción. C. Fotografía oclusal de la zona.

Se indicó como primera opción de tratamiento la colocación de implante y corona implantoportada, por lo cual la paciente se refirió a la clínica de periodoncia para un tratamiento periodontal adecuado y a la clínica de endodoncia para valoración por especialista. La paciente comentó no tener los medios económicos para la colocación de un implante dental, por lo que se decidió ofrecer una restauración directa tipo *Maryland* reconstruido con resina y soportado por fibra de vidrio posterior a la extracción. Previa autorización y firma de consentimiento informado, aviso de privacidad y uso de datos con fines de investigación, el plan de tratamiento se dividió en tres fases. La primera fase consistió en un saneamiento básico con profilaxis dental y refuerzo de técnica de cepillado. En la segunda fase se realizó la extracción del diente 21. Se realizó un bloqueo infiltrativo con lidocaína al 2% con epinefrina 1:100,000 (FD®, Zeyco), con técnica anestésica alveolar superior anterior con refuerzo nasopalatino. Se procedió con sindesmotomía del diente 21, luxación y avulsión con elevador recto chico, lavado de la cavidad con solución estéril y colocación de gasa compresiva. Se indicó ibuprofeno 600 mg cada 8 horas por 3 días e higiene oral más el uso de enjuague bucal (Oral-B® Gingivitis). En la tercera fase, cursando un mes de evolución postoperatoria para favorecer la recuperación de los tejidos blandos y tener certeza de las dimensiones finales del diente 21 (Figura 1. B-C), se realizó la reconstrucción con resina. Luego del aislamiento absoluto de los dientes 13 al 23, se realizó desgaste selectivo en caras palatinas de los dientes 11, 22 y 23 (Figura 2. A), grabado con ácido ortofosfórico en gel (Gel Grabador Universal 3M™ Scotchbond™) durante 15 segundos, lavado con abundante agua, secado con papel filtro (Whatman®, GE™), aplicación de adhesivo universal

(OptiBond™ Universal, Kerr™), evaporación del solvente con aire (Figura 2. B-C) y polimerización por 20 segundos con lámpara de fotocurado (Valo Grand™, Valo™). Se realizó la colocación de fibra de vidrio trenzada (Interlig®, Angelus®) con resina (Harmonize™, Kerr™) sobre la superficie palatina de los pilares (dientes 11, 22 y 23) (Figura 2. D). Se colocó un elemento vertical con fibra de vidrio para la reconstrucción del diente 21 (Figura 2. E) con resina (Harmonize™, Kerr™, colorimetría A1E, A3D y XL) con técnica de estratificación, fotopolimerizando en cada capa de resina (Figura 2. F-G). Luego del recorte de excedentes, pulido y ajuste oclusal, se realizó pulido de alto brillo con discos (Sof-Lex™, 3M™) y pasta (Diamond Gloss, TDV®) (Figura 2. H). Posterior a un mes de evolución postoperatoria (Figura 3), la paciente acudió para seguimiento, encontrando restauración del diente 21 en buenas condiciones. Se refirió a la paciente para cita de tratamiento periodontal (raspado y alisado radicular).

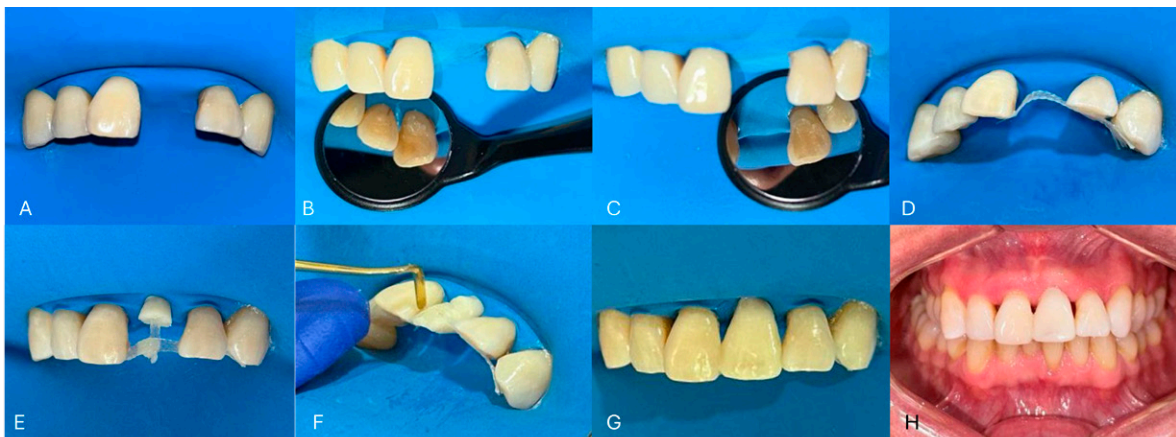


Figura 2. Procedimiento. A. Aislamiento absoluto de los dientes 13-23; B y C. Desgaste selectivo en cara palatina de los dientes 11, 22 y 23, mínimamente invasivo para evitar interferencia oclusal; D. Colocación de fibra de vidrio en caras palatinas; E. Colocación de fibra de vidrio en sentido vertical, con porción cervical de resina; F. Reconstrucción del diente 21 con resina (técnica estratificada); G. Diente 21 al terminar de esculpir; H. Fotografía clínica, resultado inmediato una vez realizado pulido y ajuste oclusal.

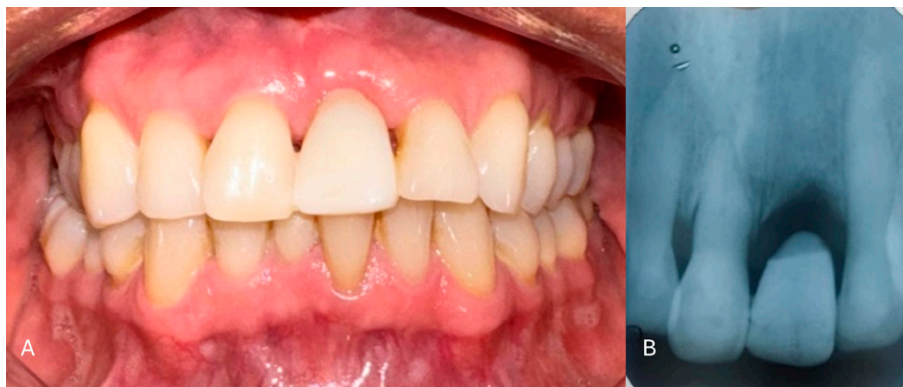

Figura 3. Final. A. Fotografía clínica tras un mes de evolución postoperatoria. Se puede apreciar que el contorno gingival del diente 21 se ha mantenido conservando las papilas; B. Radiografía dentoalveolar de la región operatoria. Se muestra la forma del pónico oval.

DISCUSIÓN

La pérdida de dientes a nivel cultural posee poca visibilidad como un problema de salud; se le considera parte de un proceso natural durante la vida, es decir, las personas perciben sus problemas bucales como si éstos fueran inevitables según avanza la edad. Aunado a esto, en algunos casos existen barreras para el acceso a servicios de salud, lo que conlleva a no acudir a una consulta dental temprana¹¹. Otras veces el temor a la atención odontológica es un imaginario colectivo que influye en la pérdida dental temprana. Este problema de salud pública puede repercutir negativamente en el estado anímico del paciente, en la confianza que proyecta y cómo se relaciona con su entorno laboral, escolar y en las relaciones interpersonales. Si el paciente considera que su sonrisa no es aceptable estéticamente, puede influir en su comportamiento frente a los demás, evitando el contacto social y mostrándose apático, con desinterés en su cuidado personal^{3,12}. El sentimiento de inseguridad o baja autoestima aumenta al tratarse de la pérdida dental en el sector anterior, siendo la parte más visible al hablar o sonreír.

En el caso de la paciente, debido a un traumatismo 10 años atrás, probablemente sufrió una luxación o subluxación lo que conllevó a una reabsorción radicular externa (RRE) de tipo inflamatoria o de reemplazo a nivel apical¹³. Hay varios factores que pueden provocar la reabsorción radicular. Estos incluyen el trauma dental, la presencia de bacterias, tratamientos ortodóncicos, enfermedades periodontales, procedimientos de blanqueamiento dental y ciertos virus¹⁴. En algunos casos, la reabsorción puede ocurrir sin una causa identificable, es decir, de manera idiopática. Además, se han vinculado ciertos factores sistémicos como problemas endocrinos y deficiencias de vitaminas y minerales como predisponentes a este fenómeno. La RRE generalmente cursa asintomática, siendo difícil de detectar; ocurre por lesiones del ligamento periodontal y/o de la pulpa dental. En las radiografías dentoalveolares es posible reconocer una reabsorción radicular externa; sin embargo, resulta imprecisa al momento de ubicar el lugar, la extensión y/o el tipo de reabsorción^{14,15}.

Cuando hablamos de estética se busca el tratamiento con menor porcentaje de variabilidad a la evolución, siendo la terapia con implantes la más indicada¹⁶. En el sector anterior el momento ideal para la colocación de implante es en la etapa temprana con una cicatrización de tejidos blandos (tipo 2) y con cicatrización ósea parcial (tipo 3). En estas etapas de cicatrización se predice mejor el resultado del tratamiento que en la colocación inmediata a la extracción dental (tipo 1). Puesto que la reabsorción y modelado de la cresta alveolar en los sitios posteriores a la extracción pueden influir en el resultado estético, la colocación tardía (tipo 4), el resultado es comparado con el tipo 1¹⁷.

La colocación de un implante unitario intraóseo en el sector anterior resulta como la primera opción como plan de tratamiento, sin embargo, en México, el nivel socioeconómico y cultural de los pacientes constituye una barrera que limita su uso. Cuanto esto ocurre se ofrecen alternativas "tradicionales" de tratamiento como el uso de una prótesis fija de tres unidades. En la actualidad se buscan alternativas menos invasivas como son la colocación de prótesis fija con anclaje palatino (wing fixed dental prosthesis)⁷, prótesis removibles provisionales y restauraciones tipo *Maryland* con resina o cerámicas⁸.

El uso de restauraciones tipo *Maryland* con composite no es nuevo y ha demostrado su efectividad a través del tiempo. En su reporte de investigación, Miettinen & Millar¹⁸ encontraron que la supervivencia de puentes de resina reforzados con resina varía desde 64.7% hasta 100% en un periodo desde 4 meses hasta 8.9 años, reportando que los problemas más frecuentes de este tipo de tratamientos fueron la fractura del puente y falla en el proceso de adhesión¹⁸.

El diseño anatómico del pónctico y el correcto ajuste oclusal son fundamentales para la estabilidad de la restauración, el área de contacto entre la prótesis y los dientes pilares son las regiones de mayor estrés mecánico específicamente en la región incisal¹⁹. Considerando estos aspectos en el diseño, la supervivencia de estas restauraciones en un plazo razonable (tres años) está reportada en 88.5%. En consecuencia, el uso de estos tratamientos se considera como una opción de bajo costo, con mínima invasión y generalmente temporal¹⁸. Esto le permite al paciente recuperar la función y estética perdidas, mientras se planea el tratamiento a largo plazo.

La colocación de este tipo de restauraciones puede ser inmediata post-extracción o después de algunas semanas para permitir la recuperación completa de los tejidos blandos. Chappuis *et al.*²⁰ realizaron un análisis tridimensional de los cambios observados en los tejidos blandos luego de una extracción de un incisivo central superior; en su análisis se observa la estabilización del nicho gingival posterior a las cuatro semanas, sin cambios aparentes hasta las ocho semanas de cicatrización²⁰. Colocar una restauración inmediata implica que el tejido gingival atravesará por un proceso inflamatorio, que puede alterar la anatomía gingival si no se establece la correcta posición del pónctico en la zona. En este caso, la decisión de colocar la restauración luego de cuatro semanas se estableció para que el diseño del pónctico de la restauración tuviera un contacto suficientemente cercano con el nicho post-extracción, pero que al mismo tiempo permitiera la higiene de la zona, debido a que la paciente no tenía una fecha clara para una restauración definitiva.

Harmonize™ es un composite universal nanohíbrido (Harmonize™, Kerr™) con una alta carga de relleno (81%) compuesto de circonio (5 nm, carga positiva) y partículas de sílice (30 nm, carga negativa) unidas entre sí y fusionadas en una estructura reforzada (2-3 μm)²¹. De este modo se mejora la interacción y los enlaces entre el sistema de relleno y la matriz de resina, gracias a lo cual la polimerización es más eficaz y aumenta la resistencia; adicionalmente, posee una estabilidad de color que favorece su uso en el sector anterior^{21,22}. Esto resulta benéfico para el paciente debido a que puede mantener una prótesis en el sector anterior por mayor tiempo sin cambios de color, que es algo deseable desde el punto de vista estético. Adicionalmente, la resistencia flexural (142 MPa) y resistencia a la compresión (366 MPa)^{17,18} son similares a la dentina (162 MPa y 240MPa respectivamente)²³, lo que le confiere propiedades mecánicas adecuadas para recuperar la función perdida.

Interlig® es una fibra de vidrio, previamente silanizada e impregnada en resina compuesta fotopolimerizable (Interlig®, Angelus®), posee una resistencia de 282 MPa, diez veces más resistente que las fibras sin impregnar. Indicada para ferulización periodontal, ferulización de dientes traumatizados, refuerzo de restauraciones extensas y confección de prótesis provisionales adhesivas directas²⁴. Esta tecnología permite a la fibra fungir como soporte de una resina que puede sustituir a un diente perdido, logrando una prótesis mínimamente invasiva y resistente. Se ha reportado el uso de Interlig® como refuerzo de prótesis de resina indirecta con una supervivencia del 70.5% en un plazo de 34.6 meses²⁵.

Es fundamental la atención inmediata al recibir un traumatismo dental o alguna otra patología que comprometa la estabilidad de un diente para prevenir complicaciones. Un diagnóstico y plan de tratamiento incorrecto puede comprometer el pronóstico del diente afectado, reduciendo las posibilidades de tratamiento. Favorablemente los materiales adhesivos actuales permiten restauraciones complejas con buenos resultados. Sin embargo, no son recomendables para restauraciones de larga duración. Es necesario contar con estudios clínicos controlados para calcular la tasa de supervivencia de este tipo de alternativas y poder ofrecer un tratamiento con una vida útil razonable.

CONCLUSIÓN

La restauración protésica tipo Maryland de resina reforzada con fibra de vidrio, es una alternativa eficiente y accesible cuando existe pérdida dental del sector anterior, logrando resultados estéticos y funcionales a corto plazo o de manera provisional.

REFERENCIAS BIBLIOGRÁFICAS

1. Felton DA. Complete edentulism and comorbid diseases: An update. *J Prosthodont*. 2016; 25(1): 5-20. DOI: 10.1111/jopr.12350
2. Gerritsen AE, Allen PF, Witter DJ, Bronkhorst EM, Creugers NH. Tooth loss and oral health-related quality of life: a systematic review and meta-analysis. *Health Qual Life Outcomes*. 2010; 8(1): 126. DOI: 10.1186/1477-7525-8-126
3. Ochoa Acosta E. Experiencias relacionadas con la pérdida dental durante la niñez y la juventud. *Rev Estomatol*. 2019; 27(1): 18-30. DOI: 10.25100/re.v27i1.8733
4. Jeyapalan V, Krishnan CS. Partial edentulism and its correlation to age, gender, socio-economic status and incidence of various Kennedy's classes – A literature review. *J Clin Diagn Res*. 2015; 9(6): ZE14. DOI: 10.7860/JCDR/2015/13776.6124
5. Secretaría de Salud, Dirección General de Epidemiología. Resultados del Sistema de Vigilancia Epidemiológica de Patologías Bucales. SIVEPAB 2022. México: Secretaría de Salud. Subsecretaría de Prevención y Promoción de la Salud, 2024. Disponible en: https://www.gob.mx/cms/uploads/attachment/file/949558/Docto-SIVEPAB-22-7oct24-fina_Parapublicacion.pdf
6. Nørgaard Petersen F, Jensen SS, Dahl M. Implant treatment after traumatic tooth loss: A systematic review. *Dent Traumatol*. 2022; 38(2): 105-116. DOI: 10.1111/edt.12730
7. Trushkowsky R, Asavanamuang P, Khurana D, Passaro L, Carnazza G. Conservatively replacing missing anterior teeth with resin bonded ceramic restorations. *J Esthet Restor Dent*. 2023; 35(4): 567-576. DOI: 10.1111/jerd.12989
8. Turker SB, Sener ID. Replacement of a maxillary central incisor using a polyethylene fiber-reinforced composite resin fixed partial denture: A clinical report. *J Prosthet Dent*. 2008; 100(4): 254-258. DOI: 10.1016/S0022-3913(08)60201-2
9. Chen ST, Buser D. Esthetic outcomes following immediate and early implant placement in the anterior maxilla--a systematic review. *Int J Oral Maxillofac Implants*. 2014; 29(Suppl):186-215. DOI: 10.11607/jomi.2014suppl.g3.3
10. Özcan M, Dündar M, Çömlekoğlu EM. Adhesion concepts in dentistry: Tooth and material aspects. *J Adhes Sci Technol*. 2012; 26(24): 2661-2681. DOI: 10.1080/01694243.2012.691038
11. Leggett H, Vinall-Collier K, Csikar J, Owen J, Edwebi S, Douglas GVA. A scoping review of dental practitioners' perspectives on perceived barriers and facilitators to preventive oral health care in general dental practice. *BMC Oral Health*. 2024; 24(1): 249. DOI: 10.1186/s12903-024-04022-1
12. Ali Z, Baker SR, Shahrbaaf S, Martin N, Vettore MV. Oral health-related quality of life after prosthodontic treatment for patients with partial edentulism: A systematic review and meta-analysis. *J Prosthet Dent*. 2019; 121(1): 59-68. DOI: 10.1016/j.prosdent.2018.03.003
13. Bartok RI, Văideanu T, Dimitriu B, Vârlan CM, Suciuc I, Podoleanu D. External radicular resorption: selected cases and review of the literature. *J Med Life*. 2012; 5(2): 145-148. PMID: PMC3391874
14. Patel S, Saberi N, Pimental T, Teng PH. Present status and future directions: Root resorption. *Int Endod J*. 2022; 55(5): 892-921. DOI: 10.1111/iej.13715

15. Heboyan A, Avetisyan A, Karobari MI, Marya A, Khurshid Z, Rokaya D, et al. Tooth root resorption: A review. *Sci Prog.* 2022; 105(3): 00368504221109217. DOI: 10.1177/00368504221109217
16. Slagter KW, Meijer HJA, Hentenaar DFM, Vissink A, Raghoobar GM. Immediate single-tooth implant placement with simultaneous bone augmentation versus delayed implant placement after alveolar ridge preservation in bony defect sites in the esthetic region: A 5-year randomized controlled trial. *J Periodontol.* 2021; 92(12): 1738-1748. DOI: 10.1002/JPER.20-0845
17. Chen ST, Buser, D. Esthetic outcomes following immediate and early implant placement in the anterior maxilla – a systematic review. *Int J Oral Maxillofac Implants.* 2014; 29(Suppl): 186-215. DOI: 10.11607/jomi.2014suppl.g3.3
18. Miettinen M, Millar BJ. A review of the success and failure characteristics of resin-bonded bridges. *Br Dent J.* 2013; 215(2): E3. DOI: 10.1038/sj.bdj.2013.686
19. Li W, Swain MV, Li Q, Ironside J, Steven GP. Fibre reinforced composite dental bridge. Part II: Numerical investigation. *Biomaterials.* 2004; 25(20): 4995-5001. DOI: 10.1016/j.biomaterials.2004.01.011
20. Chappuis V, Engel O, Shahim K, Reyes M, Katsaros C, Buser D. Soft tissue alterations in esthetic postextraction sites: A 3-dimensional analysis. *J Dent Res.* 2015; 94(9 Suppl): 1875-1935. DOI: 10.1177/0022034515592869
21. Kerr® Dental. Harmonize™ composite para obturación dental. [Internet]. [Consultado 2 de noviembre de 2024]. Disponible en: <https://www.kerrdental.com/es-mx/productos-para-restauracion-dental/harmonize-composite-para-obturacion-dental>
22. Sulaiman TA, Rodgers B, Suliman AA, Johnston WM. Color and translucency stability of contemporary resin-based restorative materials. *J Esthet Restor Dent.* 2021; 33(6): 899-905. DOI: 10.1111/jerd.12640
23. Black J, Hastings G (eds). *Handbook of biomaterial properties.* New York: Springer; 1998. DOI: 10.1007/978-1-4615-5801-9
24. Angelus® Odontología. Interlig®. [Internet]. [Consultado 2 de noviembre 2024]. Disponible en: <https://angelus.ind.br/es/produto/interlig/>
25. Aktas G, Burduroglu D, Guncu MB, Keyf F, Özcan M. Clinical survival of indirect, anterior surface-retained fiber-reinforced composite fixed dental prosthesis: Up to 3-year follow-up. *Eur J Prosthodont Restor Dent.* 2019; 27(2): 90-94. DOI: 10.1922/EJPRD_01651Aktas05