



Caso clínico

## Uso de código QR en prótesis ocular: presentación de un caso

José F Torres-Terán<sup>1</sup>, Silvia L Correa-Castelán<sup>1</sup>, Eileen Uribe-Querol<sup>2</sup>,  
Fabiola Salgado-Chavarría<sup>3</sup>, Luis P Cruz-Hervert<sup>4</sup>,  
Febe C Vázquez-Vázquez<sup>5</sup>, Luis A Flores-Espinosa<sup>2</sup>

- <sup>1</sup> Clínica de Prótesis Maxilofacial, División de Estudios de Posgrado e Investigación, Facultad de Odontología. Universidad Nacional Autónoma de México
- <sup>2</sup> Laboratorio de Biología del Desarrollo, División de Estudios de Posgrado e Investigación, Facultad de Odontología. Universidad Nacional Autónoma de México
- <sup>3</sup> Clínica de Cirugía Oral y Maxilofacial, División de Estudios de Posgrado e Investigación, Facultad de Odontología. Universidad Nacional Autónoma de México.
- <sup>4</sup> Clínica de Ortodoncia, División de Estudios de Posgrado e Investigación, Facultad de Odontología. Universidad Nacional Autónoma de México.
- <sup>5</sup> Laboratorio de Materiales Dentales, División de Estudios de Posgrado e Investigación, Facultad de Odontología. Universidad Nacional Autónoma de México.

**Autor de correspondencia:**

Luis A Flores-Espinosa  
E-mail: luis.cito@fo.odonto.unam.mx

**Recibido:** 29 septiembre 2024

**Aceptado:** 3 diciembre 2024

**Citar como:**

Torres-Terán JF, Correa-Castelán SL, Uribe-Querol E, Salgado-Chavarría F, Cruz-Hervert LP, Vázquez-Vázquez FC, et al. Uso de código QR en prótesis ocular: Presentación de un caso [Use of QR Code in Ocular Prosthesis: A Case Report]. *Rev Odont Mex.* 2025; 29(1): 24-31. DOI: 10.22201/fo.1870199xp.2025.29.1.89733

### RESUMEN

**Introducción:** Existen dos métodos para identificar mediante una marca, las prótesis oculares fabricadas con resina acrílica de polimetilmetacrilato, el de superficie y el de inmersión. En el

método de superficie, los datos se graban en relieve sobre la prótesis terminada y en el método de inmersión, una etiqueta informativa se encapsula con resina acrílica. Actualmente, un código QR permite almacenar información y tener acceso a ella de manera muy sencilla y rápida. Dicho código ya se emplea en la Odontología para identificar prótesis de cavidad oral. **Objetivo:** Presentar por primera vez, el uso de un código QR en una prótesis ocular. **Presentación del caso:** Paciente femenina de 34 años con pérdida ocular izquierda por trauma a la edad de año y medio. La prótesis ocular se elaboró y el código QR fue diseñado y colocado en la prótesis mediante el método de inmersión. La paciente refiere aceptación de la prótesis y agrado porque su prótesis cuenta con un código QR que le permitirá el seguimiento de su tratamiento más fácilmente. **Conclusiones:** El uso del código QR en las prótesis oculares es una forma innovadora, eficaz, accesible y rentable que permitirá dar seguimiento tanto a la prótesis como al paciente que la porta.

**Palabras clave:** Código QR, prótesis ocular, resina acrílica PMMA, impresión laser.

## INTRODUCCIÓN

Desde la década de 1960, el uso de códigos de barras se implementó en Japón para la identificación de productos de uso cotidiano, y han sido muy útiles para el manejo de ciertos productos. Sin embargo, la cantidad de información que se puede guardar es de solo veinte caracteres alfanuméricos<sup>1</sup>. Ante la necesidad de aumentar el número de caracteres de información para la descripción de los productos, la compañía Denso Wave Incorporated, anunció en 1994, el lanzamiento de su código de respuesta rápida o código QR (en inglés Quick Response). El código QR es un tipo de código de barras bidimensional, capaz de almacenar hasta un máximo de 4296 caracteres alfanuméricos de información, en dirección vertical y horizontal<sup>1-5</sup>. El código QR se visualiza como cuadros negros y blancos llamados módulos<sup>5,6</sup>. Tres módulos se ubican en las esquinas y posicionan la información. Junto a dos de ellos, se sitúa la información de la versión y junto al tercero, la información del formato<sup>3</sup>. Gracias a la detección de patrones de posición es posible la lectura omnidireccional del código QR. Además, posee funciones integradas de corrección de errores que permiten leerlos incluso cuando están parcialmente oscurecidos<sup>1-4</sup>. El código QR es detectado por un sensor de imagen a través de la cámara de dispositivos móviles como teléfonos inteligentes o *tablets*. La imagen es analizada digitalmente por un sistema operativo ya sea Android o iOS<sup>2</sup>.

La información almacenada en un código QR es muy amplia y por tanto se usa para diversos fines. Por ejemplo, guardar direcciones de páginas en internet, imágenes, texto y correos electrónicos<sup>4-7</sup>. En las ciencias de la salud, las aplicaciones del código QR incluyen su uso como herramienta educativa, el etiquetado de medicamentos, la difusión de información y el acceso a expedientes clínicos<sup>7-9</sup>. En el área odontológica, el código QR se ha utilizado en prótesis dentales removibles elaboradas con resina acrílica de polimetilmetacrilato (PMMA) termopolimerizable. La información del código QR en la prótesis sirve para identificar al paciente, para dar seguimiento de la prótesis y su alcance se puede extender hasta en las investigaciones médico-legales y del ámbito forense<sup>2,10-13</sup>. Más aún, en la norma número 12 de la Asociación Dental Estadounidense (*American Dental Association, ADA*) se encuentran las especificaciones de marcado de prótesis, que incluyen: 1) utilizar un método simple de marcado, resistente a altas temperaturas y a productos químicos, 2) evitar debilitar la prótesis y 3) evitar comprometer la estética de la

prótesis<sup>11,14,15</sup>. Existen dos métodos para marcar las prótesis fabricadas con resina acrílica de PMMA, el de superficie y el de inmersión. En el método de superficie, los datos se graban en relieve sobre la prótesis terminada y en el método de inmersión, una etiqueta informativa se encapsula con resina acrílica en el cuerpo de la prótesis, lo que otorga una superficie final lisa<sup>2,16</sup>.

La resina acrílica de PMMA es también utilizada para la elaboración de prótesis oculares<sup>17-19</sup>. Sin embargo, en estas prótesis no se ha implementado el uso del código QR para identificación de la prótesis y el seguimiento del paciente. Es así que el objetivo del presente trabajo es mostrar una manera de implementar el uso del código QR para dicho fin. El marcado con código QR es de gran utilidad ya que a través del número de serie que se obtiene del código QR, se puede tener acceso a la información de cada paciente y del seguimiento de su rehabilitación. La información incluye la etiología del defecto ocular, fechas de intervenciones quirúrgicas, diagnóstico principal y fecha de la colocación de la última prótesis ocular. A continuación se presenta el primer caso clínico donde se colocó una prótesis ocular con código QR.

## PRESENTACIÓN DEL CASO CLÍNICO

Una paciente femenina de 34 años se presentó a la Clínica de Prótesis Maxilofacial, de la División de Estudios de Posgrado e Investigación en la Facultad de Odontología, de la Universidad Nacional Autónoma de México para la elaboración de una prótesis ocular izquierda. En el interrogatorio inicial, la paciente refirió que, al año y medio de edad, tuvo un accidente en el ojo izquierdo que progresó a *ptisis bulbi*. Posteriormente, a la edad de 10 años, presentó sintomatología dolorosa cuyo tratamiento fue una cirugía de evisceración ocular con colocación de implante orbitario y rehabilitación con prótesis ocular. Más tarde, a la edad de 16 años, su cuerpo rechazó dicho implante y éste fue retirado de la cavidad orbitaria. A la edad de 30 años, su párpado inferior comenzó a deformarse de manera tal que cualquier prótesis ocular se desalojaba de la cavidad. Para mejorar las condiciones físicas y estéticas de su cavidad orbitaria, la paciente se sometió a cirugía oculoplástica, teniendo éxito hasta ese momento. Todos sus antecedentes heredero-familiares, patológicos y personales no son relevantes para el padecimiento actual.

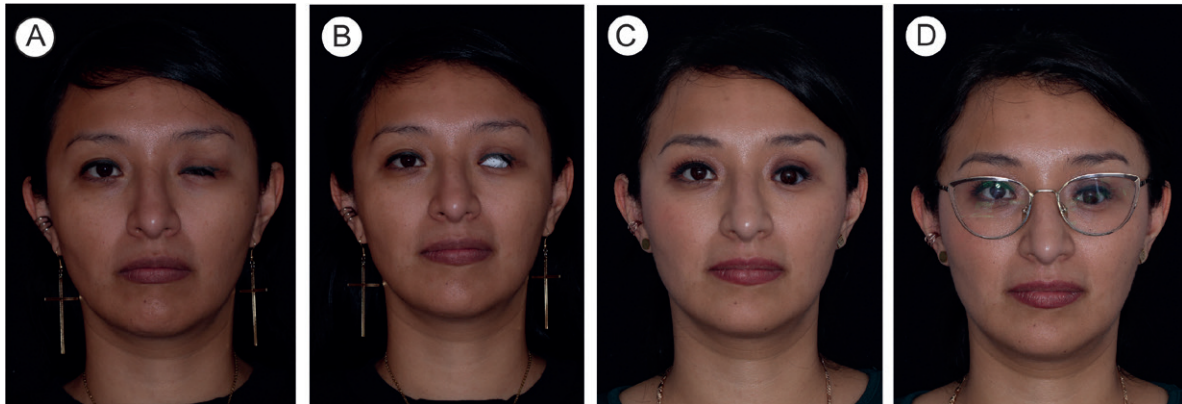La paciente presentó asimetría facial acentuada en el tercio medio. La asimetría fue causada por la cirugía de evisceración del globo ocular izquierdo hace 24 años, que causó una cavidad anoftálmica. La distancia de canto interno a canto externo de la cavidad izquierda fue 7 mm menor que la cavidad derecha debido a la cicatrización de la cavidad izquierda, posterior a la cirugía. La cavidad presentó una conjuntiva clínicamente sana, sin inflamación o síntomas relacionados con infección o alguna otra patología. La paciente refirió lágrima transparente y de consistencia acuosa. A su vez, los párpados se observaron clínicamente sanos, con un color uniforme en su superficie, sin inflamación o síntomas relacionados con infección o alguna otra patología (Figura 1. A).

Previo a la colocación del QR en la prótesis de la paciente, se realizó una prueba de colocación del código QR sobre un disco de 16.5 mm de largo y 4 mm de espesor, fabricado con resina de PMMA termopolimerizable (Opti-Cryl<sup>®</sup> Heat-cure, New Stetic S.A., Guarne, Antioquia, Colombia). El disco fue teñido con aceite de titanio blanco de aproximadamente 2 mm de espesor abrasivo, utilizando un micromotor y una piedra rosa montada en un cilindro. Luego, el código QR fue colocado sobre la superficie del disco, encapsulado y tratado con resina acrílica transparente termopolimerizable de PMMA mediante polimerización tradicional. El disco se pulió al alto brillo y el código QR pudo ser decodificado sin problemas mediante la cámara de dispositivos móviles.

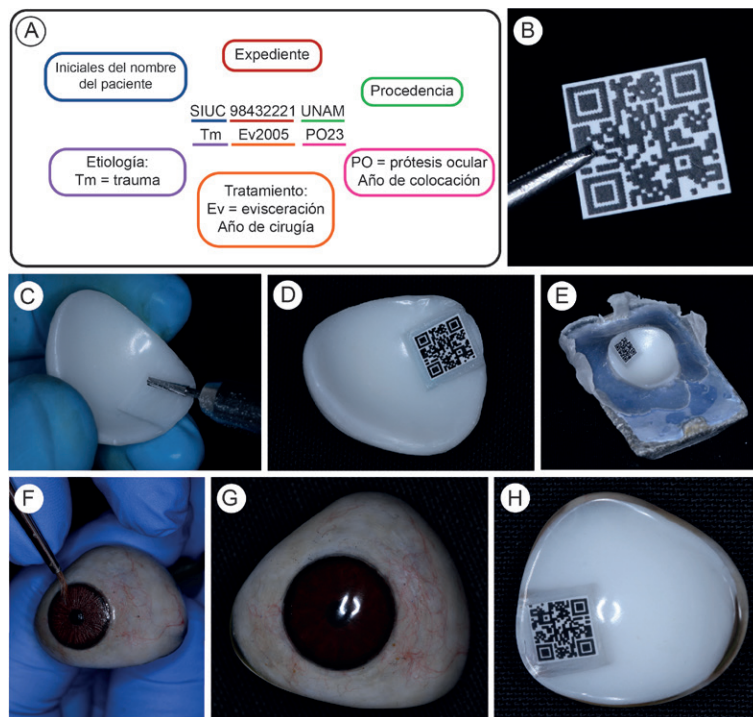
El código QR para la prótesis de la paciente se creó utilizando la aplicación QR4Office de Michael A. Zlatkovsky, a través del programa Microsoft® Excel (Microsoft Corporation, Redmond, USA). En la aplicación se incluyeron, el valor mínimo para tamaño, en corrección de error se usó low-7% y se usó la opción de texto. En la opción de texto se ingresaron 31 caracteres que corresponden a los siguientes datos: iniciales del nombre de la paciente, número de expediente, procedencia clínica, etiología del defecto, año y tipo de tratamiento de la cavidad ocular y el año de elaboración de la prótesis ocular (Figura 2. A). Los datos presentados en este trabajo son supuestos para resguardo de datos personales de la paciente.

En el caso de la prótesis para la paciente, un conformador fue preparado con base en la técnica UNAM para prótesis oculares<sup>20</sup>. Primero, se seleccionó un conformador ocular blanco con la forma correspondiente a las características de la cavidad anoftálmica, se ubicó el centro pupilar y el tamaño de iris, teniendo como referencia del ojo contralateral (Figura 1. B). Enseguida, el conformador se enmufló de la siguiente manera, se preparó yeso dental tipo III siguiendo instrucciones del fabricante y se vertió en una mufla metálica. Las burbujas de aire se eliminaron utilizando un vibrador de yeso de laboratorio por 60 segundos. Luego, se colocó el conformador ocular y se dejó fraguar durante 45 minutos. Después, se aplicó una capa de separador de yeso-acrílico sobre el yeso, se colocó la contramufla, se vertió nuevamente yeso dental tipo III y se dejó fraguar durante 45 minutos. Pasado este tiempo, se retiró el conformador ocular de la mufla y se le realizó un desgaste en la zona más plana de la parte posterior, utilizando una fresa quirúrgica de carburo de tungsteno 701L y micromotor, a profundidad de 2 mm aproximadamente, de forma cuadrada y con dimensiones de 8 mm por lado. El código QR de 6.0 × 6.0 mm generado se imprimió con una impresora láser (ZT610, Zebra Technologies Corporation, Lincolnshire, USA) en papel estucado brillante de 180 g (Papel Couchê Brilho 180g Branco A4 21 x 29.7cm 50 FL, Jotapel, Santo André, Brasil) (Figura 2. B). El código QR se colocó en una posición completamente plana en la cara que estará dentro de la cavidad ocular (Figura 2. C), se cubrió con plástico autoadhesivo (Figura 2. D) y se enmufló (Figura 2. E). Posteriormente, en el conformador se caracterizaron la pupila, el iris y la esclera teniendo como referencia el ojo derecho de la paciente (Figura 2. F) y finalmente se selló (Figura 2. G). A continuación, para encapsular este caracterizado, se colocó separador yeso-acrílico sobre el yeso de la mufla y sobre la contramufla. La resina acrílica PMMA transparente termopolimerizable se preparó en proporción por volumen 3:1 y en fase plástica, se colocó sobre el código QR. De manera inmediata, se colocó la prótesis en la mufla y se prensó con prensa neumática a 1500 PSI durante 10 minutos. Enseguida, la mufla se cambió a una prensa manual para polimerizar el acrílico con técnica convencional; es decir, se sumergió en un recipiente en baño maría hasta alcanzar una temperatura no mayor a los 100°C, durante 120 minutos. La prótesis se pulió por la parte interna al alto brillo con un motor de banco con discos de manta, pasta pulidora a base de polvo (Policryl, MDC® Dental, Zapopan, Mexico) y pasta blanco de España. Después, se probó que el código QR pudiera ser decodificado por la cámara del dispositivo móvil de manera correcta (Figura 2. H). Finalmente, la prótesis fue colocada en la cavidad anoftálmica de la paciente (Figura 1. C). La paciente usa anteojos, que ayudan como medio de distracción visual (Figura 1. D).

La implementación del código QR en la prótesis ocular de la paciente cumplió satisfactoriamente con el objetivo inicial pues al ser posible su lectura e interpretación con la cámara de diversos dispositivos móviles se logra tener acceso a los datos de la paciente, del defecto ocular y de la prótesis misma. La técnica de inmersión del código QR en la prótesis ocular no afecta la estética que refleja la prótesis en la paciente, ni afecta las características de forma y función de la prótesis.



**Figura 1.** Fotografías en vista frontal de la Rehabilitación con la prótesis ocular izquierda que contiene el código qr. **A.** Hallazgos clínicos. **B.** Colocación del conformador. **C.** Colocación de la prótesis con código qr. **D.** Colocación de la prótesis con código qr y anteojos.



**Figura 2.** Elaboración de prótesis ocular con código qr. **A.** Información contenida en el código qr. **B.** Impresión del código qr de 6 x 6 mm. **C.** Desgaste de la prótesis ocular. **D.** Cubierta con plástico autoadhesivo **E.** Enflado. **F.** Caracterización de la pupila, el iris y la esclera teniendo como referencia el ojo derecho de la paciente. **G.** Encapsulado parte frontal de la prótesis ocular. **H.** Encapsulado parte posterior de la prótesis ocular donde se aprecia el código qr legible.

La calidad de vida de la paciente mejoró ya que la paciente mencionó estar agradecida y conforme con su rehabilitación ocular.

Los códigos qr son herramientas versátiles que también permiten un beneficio al paciente. Estamos trabajando para incluir en el código la información para llevar al paciente a una página

web donde pueda revisar el cuidado de su prótesis y la forma de colocarla. Cada paciente decide si este código se coloca en su prótesis y firma un consentimiento informado para ello. Además, se les explica cómo leer este código con su dispositivo móvil. Los datos personales son resguardados mediante un aviso de privacidad integral de la Facultad de Odontología.

## DISCUSIÓN

El uso del código QR como medio de marcaje para prótesis dentales removibles ha sido aceptado por ser sencillo, preciso, con variedad de información en su contenido, barato y fácil de crear<sup>10</sup>. Además, el código QR se puede imprimir en multitud de superficies como papel, plástico o metal. El código QR ha sido ponderado en la actualidad como una tecnología idónea en situaciones donde el paciente cuenta con bajo presupuesto para dar seguimiento a su prótesis<sup>14,18</sup>. Asimismo, ciertos autores los consideran una tecnología *low-cost* por lo que, el uso del código QR en prótesis oculares, podría ser implementado a nivel institucional con el propósito de control e identificación de los pacientes y de seguimiento de sus tratamientos<sup>9</sup>. La técnica de elaboración de prótesis oculares con el uso del código QR que se reporta, se caracteriza por ser factible para ser aplicada por el protesista maxilofacial ya que la forma y estética de la prótesis ocular no se ve afectada por la incorporación del código QR.

A pesar de que el código QR se ha usado en prótesis dentales, la calidad de la lectura del código QR no es la misma que presentamos en este trabajo. En el caso de las prótesis dentales, una vez procesada la prótesis, se realiza un desgaste con las dimensiones previstas, y se incluye el código QR en el encapsulado final con resina acrílica transparente autopolimerizable. Este doble procesamiento impide la correcta lectura del código QR<sup>10,12</sup>. En cambio, en nuestro caso, una peculiaridad del procesamiento de la resina acrílica transparente termopolimerizable es que se realiza en una sola fase, con el código QR inmerso en el cuerpo de la prótesis ocular. Al procesar la prótesis de esta forma, no se afecta su estructura física y la lectura del código QR se puede realizar sin problema, con la cámara fotográfica de distintos dispositivos móviles.

El criterio principal para la acertada interpretación del código QR es que para su lectura no exista distorsión alguna, por lo que la ADA ha recomendado la resistencia al calor y la estética de los métodos de marcado de prótesis dentales. En el presente trabajo, los materiales utilizados para la impresión y protección del código QR no se alteraron pese a la alta temperatura requerida en el termopolimerizado de la resina acrílica PMMA<sup>14</sup>. Otro criterio para la correcta lectura del código QR es la translucidez final de la resina acrílica PMMA que encapsula al mismo, ya que de contener vetas y porosidades alteraría físicamente al código QR y no podría interpretarse correctamente. Por lo tanto, se requiere del adecuado manejo de los materiales dentales para obtener los resultados deseados.

Las limitaciones del uso del código QR radican en su tamaño de impresión, que es directamente proporcional a la cantidad de información que posee. El tamaño promedio del código QR impreso en papel es de 10.0 × 10.0 mm<sup>10,14</sup>. Sin embargo, si los datos son más concisos se genera un código QR de menor tamaño, como 9.0 × 9.0 mm. En el presente trabajo, se logró un código QR de tamaño mínimo de 6.0 × 6.0 mm, que las cámaras de los distintos dispositivos móviles pueden detectar e interpretar. Es importante poder obtener códigos QR pequeños pues ya que así lo determina el tamaño de la prótesis ocular. En caso de una prótesis muy pequeña, no es posible incorporar la misma cantidad de información en el código QR, con la consiguiente dificultad para ser escaneado por las cámaras fotográficas de los dispositivos móviles.

## CONCLUSIONES

El uso del código QR en prótesis oculares es una técnica innovadora y eficiente para consultar datos del paciente y su defecto ocular, lo que hace que sea un medio más, de donde obtener información de interés para el protesista maxilofacial y con ello, ofrecer al paciente seguimiento en su rehabilitación. Al ser accesible y económico, el uso del código QR en las prótesis oculares es viable para implementarse a nivel institucional con el propósito de control, identificación de los pacientes y seguimiento de la rehabilitación.

## AUTORIZACIÓN DEL USO DE IMAGEN

Se cuenta con la autorización escrita y firmada por la paciente para mostrar su rostro en las fotografías del presente caso clínico.

## REFERENCIAS BIBLIOGRÁFICAS

1. QRcode.com *History of QR Code*. [Internet]. [Consultado oct. 3, 2024]. Disponible en: <https://www.qrcode.com/en/history/>
2. Albrecht T, Plinkert PK. QR-Code? was ist das? *HNO*. 2011; 59: 1224-1225. DOI: 10.1007/s00106-011-2421-x
3. Meneses Fernández MD, Martín Gutiérrez J, Álvarez Martín E. Audiovisualización del papel. Usos del código QR para innovar en la industria periodística impresa. *Innovar*. 2014; 24: 67-80. DOI: 10.15446/innovar.v24n1spe.47547
4. Hoy MB. An introduction to QR codes: linking libraries and mobile patrons. *Med Ref Serv Q*. 2011; 30(3): 295-300. DOI: 10.1080/02763869.2011.590423
5. Yuan T, Wang Y, Xu K, Martin RR, Hu SM. Two-layer QR codes. *IEEE Trans Image Process*. 2019; 28(9): 4413-4428. DOI: 10.1109/TIP.2019.2908490
6. Hung SH, Yao CY, Fang YJ, Tan P, Lee RR, Sheffer A, et al. Micrography QR codes. *IEEE Trans Vis Comput Graph*. 2020; 26(9): 2834-2847. DOI: 10.1109/TVCG.2019.2896895
7. Brodie K, Madden LL, Rosen CA. Applications of quick response (QR) codes in medical education. *J Grad Med Educ*. 2020; 12(2): 138-140. DOI: 10.4300/JGME-D-19-00516.1
8. Toyohiro K, Yuki N, Shoko Y, Shiraishi T, Mamoru S, Daisuke I, et al. Development of flash cards to teach about lesions in the jaws and maxillary sinuses. *Oral Radiol*. 2021; 37(2): 231-235. DOI: 10.1007/s11282-020-00435-0
9. Queiroz CL, Bostock EM, Santos CF, Guimarães MA, Silva RHAD. A forensic identification case and DPid – can it be a useful tool? *J Appl Oral Sci*. 2017; 25(3): 346-353. DOI: 10.1590/1678-7757-2016-0175
10. Rojas-Torres J, Navarro-Cáceres P, Fonseca GM. Attitudes, perceptions, and preferences of individuals from Temuco (Chile) about denture marking. *J Forensic Sci*. 2018; 64(4): 1187-1195. DOI: 10.1111/1556-4029.13991
11. Mohan J, Kumar CD, Simon P. "Denture marking" as an aid to forensic identification. *J Indian Prosthodont Soc*. 2012; 12(3): 131-136. DOI: 10.1007/s13191-012-0125-x
12. Colvenkar S, Ravindra SV. Denture marking for forensic identification using laser-marked stainless steel quick response (QR) code. *Cureus*. 2022; 14(2): e22431. DOI: 10.7759/cureus.22431

13. Briem Stamm AD, Fernández Iriarte MA, Irazábal AS, Outes MS, Zemborain CR, Di Pietro SF, *et al.* Análisis forense de códigos qr grabados con láser en prótesis dentales acrílicas. *Rev Fac Odontol (B. Aires)*. 2022; 37(85): 41-48. Disponible en: <https://pesquisa.bvsalud.org/portal/resource/pt/biblio-1402386>
14. Rojas-Torres J, Cea M, Zhu YJ, Fonseca GM. Behavior of 4 types of paper with printed qr codes for evaluating denture marking in conditions of extreme heat. *J Prosthet Dent*. 2022; 127(4): 645-650. DOI: 10.1016/j.prosdent.2020.08.032
15. Bhardwaj A, Priya MS, Kannan SK, Singh S, Shaikh SBA, Fadaleh MA. Denture identification using individual national identification number of Saudi Arabia: An innovative inclusion method of casted metal. *J Forensic Dent Sci*. 2017; 9(1): 20-23. DOI: 10.4103/0975-1475.206484
16. Aguilar Ramírez R. Desarrollo de una técnica para la identificación de prótesis totales por medio de la inmersión de un código qr. [Tesis] México: Universidad Nacional Autónoma de México; 2016. Disponible en: <https://repositorio.unam.mx/contenidos/152281>
17. Ruiters S, de Jong S, Mombaerts I. Bespoke ocular prostheses. *Eye*. 2019; 33(7): 1158-1160. DOI: 10.1038/s41433-019-0385-3
18. Cevik P, Dilber E, Eraslan O. Different techniques in fabrication of ocular prosthesis. *J Craniofac Surg*. 2012; 23(6): 1779-1781. DOI: 10.1097/SCS.0b013e31826701bb
19. Rokaya D, Kritsana J, Amornvit P, Dhakal N, Khurshid Z, Zafar MS, *et al.* Magnification of iris through clear acrylic resin in ocular prosthesis. *J Funct Biomater*. 2022; 13(1): 29. DOI: 10.3390/jfb13010029
20. Jiménez R, Benavides A. Unidad V. Prótesis ocular. En: I Jankielewicz (ed.). *Prótesis buco-máxilo-facial*. Barcelona: Quintessence; 2003. ISBN: 84-898773-29-1.