

## Caso clínico

# Rehabilitación oral completa de paciente con maloclusión clase II: Reporte de un caso clínico

Noemí del Rocío Dueñas-Preciado<sup>1</sup>, Lucía Anahí Mendoza-Anguiano<sup>1</sup>,  
Jacqueline Adelina Rodríguez-Chávez<sup>2</sup>, Alejandra Huerta-Carrillo<sup>2</sup>,  
Abigail Flores-Ledesma<sup>3</sup>, Isaac Antonio Díaz-Lara<sup>2</sup>, Christian García-Esparza<sup>2</sup>

<sup>1</sup>. Egresada de la Especialidad en Prostodoncia, Departamento de Clínicas Odontológicas Integrales, Centro Universitario de Ciencias de la Salud, Universidad de Guadalajara, Guadalajara, Jalisco, México.

<sup>2</sup>. Profesor de la Especialidad en Prostodoncia. Departamento de Clínicas Odontológicas Integrales, Centro Universitario de Ciencias de la Salud, Universidad de Guadalajara, Guadalajara, Jalisco, México.

<sup>3</sup>. Profesor de la Facultad de Estomatología. Laboratorio de Materiales y Biomateriales Dentales, Facultad de Estomatología, Benemérita Universidad Autónoma de Puebla, Puebla, México

### Autor de correspondencia:

Jacqueline Adelina Rodríguez Chávez

E-mail: jacqueline.rchavez@academicos.udg.mx

**Recibido:** 6 abril 2021

**Aceptado:** 10 diciembre 2021

### Citar como:

Dueñas-Preciado NR, Mendoza-Anguiano LA, Rodríguez-Chávez JA, Huerta-Carrillo A, Flores-Ledesma A, Díaz-Lara IA, García-Esparza C. Rehabilitación oral completa de paciente con maloclusión clase II: Reporte de un caso clínico [Complete Oral Rehabilitation of a Patient with Class II Malocclusion: A Case Report]. *Rev Odont Mex.* 2024; 28(4): 63-72. DOI: 10.22201/fo.1870199xp.2024.28.4.91379

## RESUMEN

**Introducción:** El incremento de sobremordida vertical y horizontal en un paciente con maloclusión clase II puede repercutir en el resultado estético y funcional del tratamiento protésico.

**Objetivos:** Describir la rehabilitación oral completa mediante análisis estético, radiográfico, encerado y *mock-up*; acondicionamiento quirúrgico de la cavidad oral para recibir implantes y restauraciones finales; con prótesis fija, coronas individuales y carillas, para devolver estética y función. **Presentación del caso:** Paciente clase II de Angle, enfermedad periodontal y bruxismo.

Fase I: Extracción y preservación de alveolo (26, 47); regeneración ósea (31, 32); colocación de implantes (14, 16, 24, 26, 36 y 46); elevación de senos maxilares Fase II: Preparación para prótesis fija (11-13), coronas individuales (21, 22, 23) y carillas en el sextante anteroinferior con disilicato de litio (LS<sub>2</sub>); provisionalización con acrílico (Alike™, GC® America Inc) con estructura metálica ferulizado de 18-28 arcada superior y (Protemp™, 3M™) del 33-43; Alargamientos de corona en sextante anterosuperior; impresión final con polivinilsiloxano (3M™ Imprint II™, 3M™) y cuchari-llas individuales. Fase III: Cementación (Panavia™ V5 Clear kit, Kuraray) de restauraciones de LS<sub>2</sub>. Colocación de prótesis fijas cementadas metal-cerámica sobre implantes superiores y coronas individuales metal-cerámica, cemento-atornilladas en implantes inferiores. Extracción (18,28). Por último, colocación de férula oclusal con guías anteriores. Fase IV: Mantenimiento y evaluación periódica. Se estableció un plan de tratamiento en conjunto con periodoncia que permitió lograr los resultados esperados; los procedimientos quirúrgicos permitieron mejor adaptación de restauraciones finales, se devolvió función y estética disminuyendo sobremordida horizontal, con repocisión de dientes ausentes y armonizando la sonrisa. **Conclusiones:** Es indispensable establecer un plan de tratamiento enfocado en corregir las alteraciones que causa una maloclusión clase II de acuerdo con las necesidades del paciente.

**Palabras clave:** Rehabilitación oral completa; maloclusión clase II; sobremordida horizontal; dimensión vertical; arco acortado.

## INTRODUCCIÓN

En una rehabilitación oral completa es fundamental considerar la relación entre el maxilar y la mandíbula, ya que tiene un impacto sobre la oclusión, la estética y los resultados del tratamiento. Por tal motivo, desde 1899 se ha utilizado la clasificación de Edward Angle, quien sugería que la oclusión normal estaba basada fundamentalmente en la intercuspidad de los primeros molares permanentes dependiendo de la relación anteroposterior mandibular. En una oclusión clase I normal existe una relación de arcadas mesiodistal normal, en la clase II el primer molar mandibular se encuentra en posición distal al primer molar maxilar y en la clase III el molar mandibular se encuentra en una posición mesial al primer molar maxilar<sup>1,2</sup>. Los pacientes con una maloclusión clase II comúnmente presentan una sobremordida vertical y horizontal que compromete la estética y la función, lo cual repercute en su calidad de vida<sup>3,4</sup>.

El índice de necesidad de tratamiento ortodóntico (IOTN), el cual define la severidad de la maloclusión y la prioridad de tratamiento, considera el exceso de sobremordida horizontal como el segundo peor tipo de maloclusión. La intervención ortodóntica en estos casos siempre es mejor a temprana edad. Sin embargo, la evaluación difiere entre practicantes y no todos los pacientes pueden recibir una intervención ortodóntica apropiada y a tiempo. Al incrementar la demanda de estética y función con la edad, los pacientes buscan corregir la mala alineación dental cuando son adultos. Si la maloclusión no es tan severa, para minimizar tiempo y costos se puede proponer un enfoque protésico para corregir la sobremordida vertical y horizontal mediante el remplazo de las coronas naturales por prótesis con una angulación adecuada<sup>5</sup>. En casos de una sobremordida horizontal más severa se requiere de un tratamiento interdisciplinario con cirugía ortognática, ortodoncia y/o restauración oral compleja para restablecer la oclusión y crear estética facial y dental favorable<sup>6,7</sup>.

Las metas de la prostodoncia estética moderna son armonizar la estética blanca y rosa. La estética blanca se refiere a la replicación visual de la dentición natural y la estética rosa se refiere a la arquitectura gingival circundante acompañada de salud y características estéticas. Es esencial establecer metas funcionales y estéticas mediante el análisis sistemático y previsualización de las restauraciones a través del encerado diagnóstico y la terapia periodontal para el manejo de tejidos blandos<sup>8,9</sup>. A continuación, se presenta el caso clínico clase II de Angle, con periodontitis estadio IV grado C localizada<sup>10</sup> y bruxismo reportado por la paciente, donde se realizó una rehabilitación oral completa con prótesis fija, coronas individuales y carillas, para devolver estética y función.

## PRESENTACIÓN DEL CASO CLÍNICO

Paciente femenino de 38 años, se presentó con motivo de consulta: “quiero reponer mis dientes perdidos, ya que me cuesta trabajo comer”. Como antecedentes dentales reportó que le habían realizado extracciones dentales por enfermedad periodontal, restauraciones directas y prótesis removibles.

Al realizar el análisis extraoral de la paciente se observó que presentaba un biotipo facial dolicocefálico; la línea media facial muestra armonía, la línea interpupilar se encontró paralela con la línea intercomisural. La línea media facial se encontraba casi coincidente con la línea media dental, así como la línea interpupilar e incisal. Los tercios faciales eran simétricos, se encontraban dentro de los parámetros normales y equilibrados entre sí. El análisis de los parámetros estéticos (Tabla 1) se realizó en fotografías de perfil. En el análisis de sonrisa, la paciente presentó una dinámica labial media y amplia, en la cual el borde incisal se posicionaba sobre el labio inferior y hacía evidentes las múltiples ausencias dentales y los corredores bucales amplios (Figura 1. A).

**Tabla 1.**  
**Análisis de parámetros estéticos**

Medición	Valor	Norma
Perfil	171°	170°
Ángulo nasolabial	90°	100° a 105°
Línea E	Por detrás	Labios por detrás de línea E
Longitud de labio superior	22 mm	20-22 mm
Exposición dental en reposo	1.58 mm	1.58 mm
Curvatura de labio inferior	No coincide	Debe coincidir con curvatura dental
Línea media facial y dental	Desviación de la línea dental inferior 4 mm hacia la derecha	Coincidente

Al análisis intraoral ambas arcadas presentaban forma cuadrada, procesos discontinuos y se apreció una banda ancha de encía queratinizada generalizada en todos los sextantes. En la arcada superior había ausencia de múltiples dientes, exposición radicular y malposición dental; se observó una pérdida de sustancia dental generalizada en bordes incisales, acentuándose en incisivos centrales, los cuales estaban extruidos. Presentaba caries oclusal y una restauración previa de amalgama en zona de molares (Figura 1. B). Radiográficamente se observó pérdida de soporte óseo en los molares izquierdos, ausencia de diversos dientes en el sector posterior,

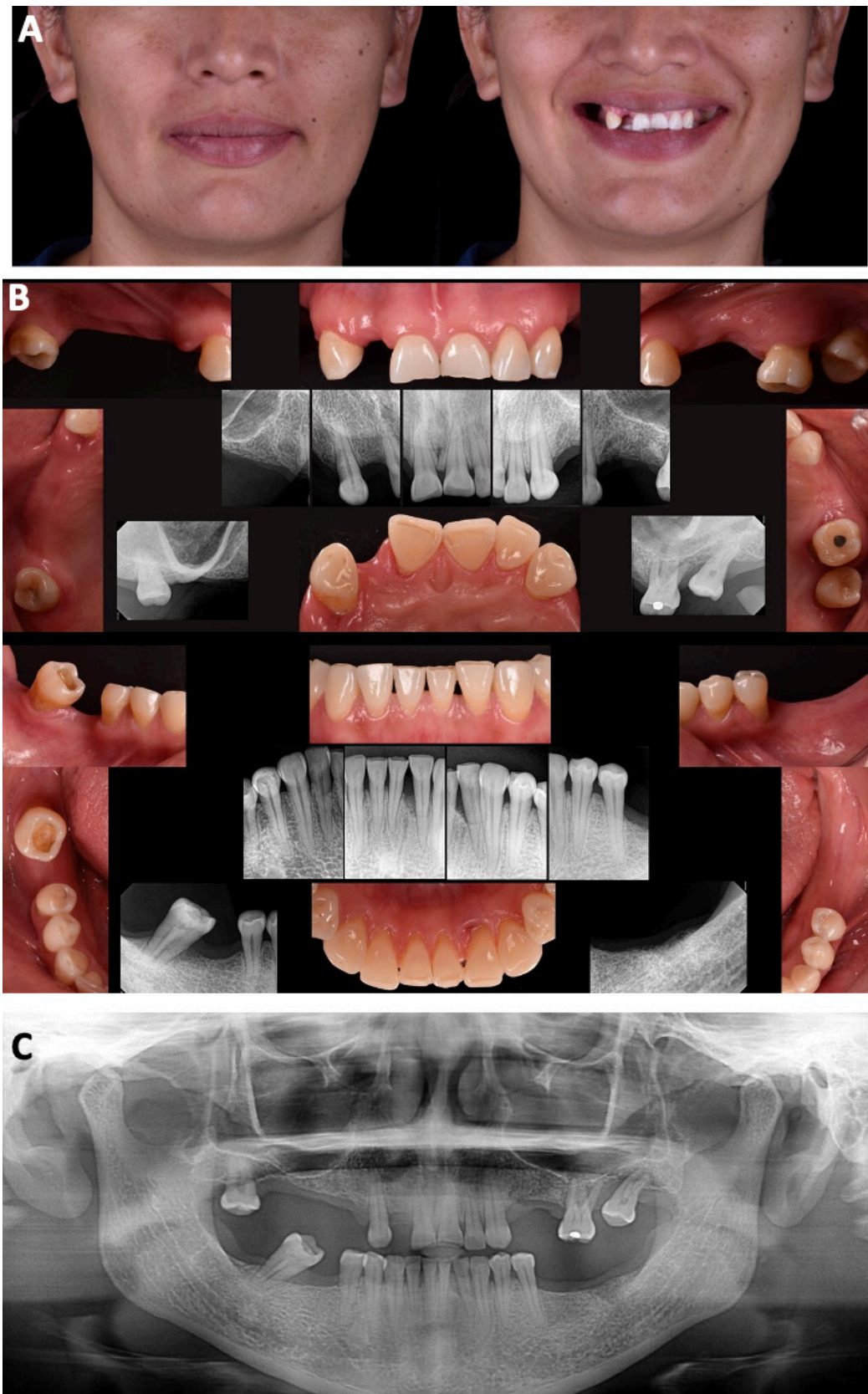
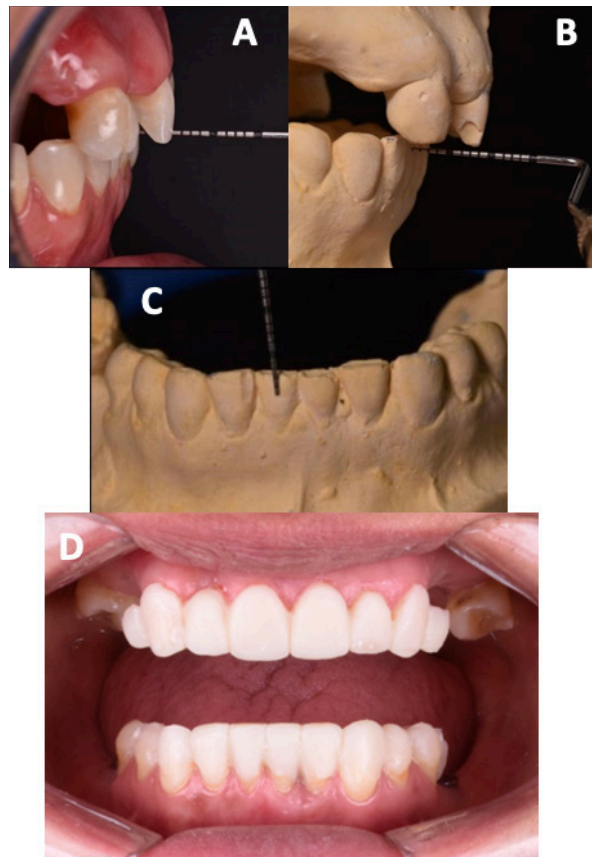


Figura 1. Estudios iniciales. A. Fotografías extraorales de frente y sonrisa. B. Radiografías y fotografías de arcada superior y radiografías y fotografías de arcada inferior. C. Ortopantomografía.

exposición radicular en premolares de ambos lados y malposición del molar; los incisivos mostraban una pérdida de sustancia dental en bordes incisales, así como triángulos negros interproximales. Adicionalmente se mostró un defecto óseo vertical entre los dientes 31 y 32, permeabilidad de los senos maxilares, éstos se encuentran desocupados; el proceso alveolar superior derecho se observa en contacto estrecho con el seno maxilar, y el trayecto del nervio dentario inferior (Figura 1. B-C).

En el análisis oclusal presentó una sobremordida horizontal de 5mm en máxima intercuspidad (Figura 2. B) y de 8mm en relación céntrica (Figura 2. C), discrepancia entre máxima intercuspidad y relación céntrica de 3mm, sobremordida vertical de 3mm (Figura 2. C) y un espacio libre interoclusal de 5mm. El objetivo del tratamiento fue la rehabilitación oral completa mediante el análisis estético, radiográfico, encerado, *mock-up* e intervenciones quirúrgicas pre protésicas para acondicionar la cavidad bucal y recibir los implantes y las restauraciones finales.

Una vez obtenidos los elementos de diagnóstico (modelos de estudio, radiografías y fotografías intraorales y extraorales), se procedió a realizar los análisis correspondientes, y con los modelos articulados en relación céntrica se elaboró un encerado de diagnóstico. Previo a la intervención periodontal, a partir del encerado de diagnóstico se elaboró un *mock-up* (Pro-temp™, 3M™) para establecer las proporciones dentales y los contornos gingivales deseados (Figura 2. D); de este modo se logró entablar comunicación con el periodoncista y tener los objetivos finales del tratamiento en común. El tratamiento se llevó a cabo en las cuatro fases:



**Figura 2** Análisis de sobremordida, *mock-up* y provisional de acrílico. A. Sobremordida horizontal en máxima intercuspidad. B. Sobremordida horizontal en relación céntrica. C. Sobremordida vertical. D. Prueba de *mock-up*.

En la **Fase I** se realizaron extracciones de los dientes 26 y 47, ya que presentaban un pronóstico periodontal sin esperanza. Se optó por mantener temporalmente los terceros molares superiores con el fin de utilizarlos como pilares para los provisionales. Los dientes 31 y 32 presentaban un pronóstico periodontal regular y pobre respectivamente, por lo que se decidió realizar una regeneración ósea en la zona interdental. Se colocaron implantes en los dientes 36, 46, se realizó la elevación de ambos senos maxilares y se colocaron implantes en los dientes 14 y 16. En la **Fase II**, se prepararon los dientes de la arcada superior 13, 11, 21, 22, 23, se optó también por preparar y mantener temporalmente los terceros molares 18 y 28 para soportar un provisional de acrílico (Alike™, GC® America Inc) seccionado en hemiarcada de central a tercer molar, con refuerzo de estructura metálica (Figura 3. A). Se realizó de esta manera debido a los largos periodos de cicatrización que se presentarían durante el tratamiento, para evitar fracturas por la longitud de las brechas desdentadas y para mantener dimensión vertical. Se realizaron alargamientos de corona en los dientes 13, 11, 21, 22, 23 (Figura 3. B). Un mes después se re-prepararon los dientes para colocar el margen a nivel equigingival. Se tomó una impresión con alginato (Hydrogum 5, Zhermack® Dental) para realizar un nuevo encerado y un nuevo provisional de acrílico utilizando la misma estructura metálica del provisional anterior (Figura 3. C). En la arcada inferior se realizaron preparaciones horizontales para carillas en los dientes 31, 32, 33, 41, 42 y 43 con el fin de restituir el tejido dental perdido y lograr un contacto con los dientes superiores. Se colocó un provisional de resina bisacrílica (Protemp™, 3M™).

En la **Fase III** se hicieron impresiones finales con silicón de vinil polisiloxano (VPS) en cartucho pesado y ligero (3M™ Imprint™ II, 3M™) para obtener los modelos de trabajo y fabricar las restauraciones definitivas. Para el sextante anterosuperior se elaboraron coronas individuales de LS<sub>2</sub> estratificadas (IPS e.max® Press, Ivoclar Vivadent®) en dientes 21, 22 y 23 y una prótesis fija de LS<sub>2</sub> estratificada de tres unidades (IPS e.max®, Ivoclar Vivadent®) en pilares 11 y 13. Para el sextante anteroinferior se elaboraron carillas de LS<sub>2</sub> (IPS e.max® Press, Ivoclar Vivadent®).

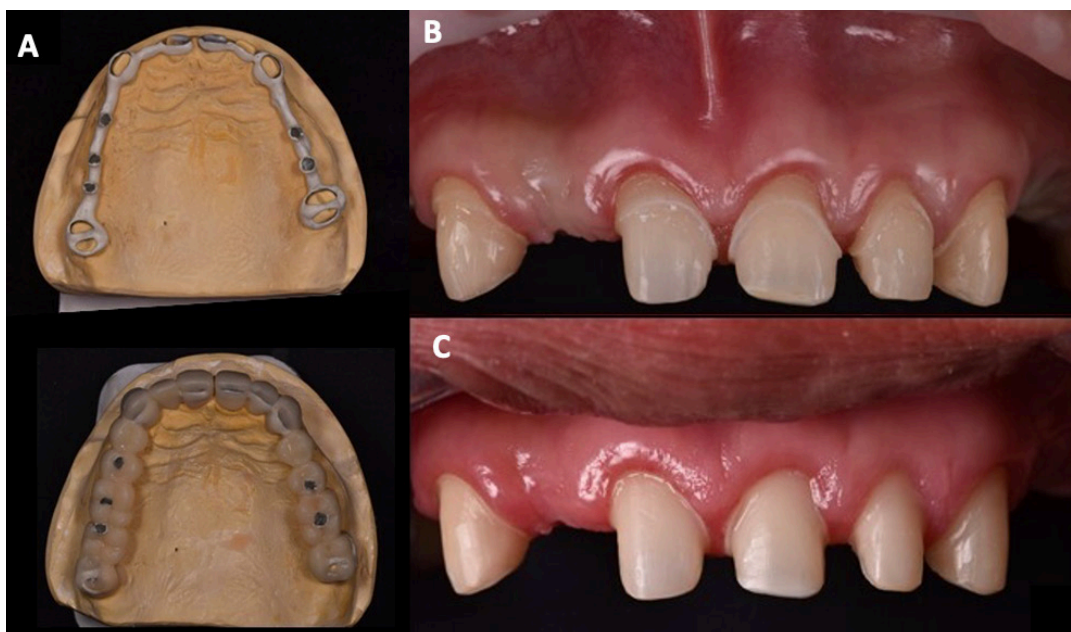


Figura 3. Provisional de acrílico y preparación de dientes. A. Refuerzo de estructura metálica de provisional acrílico. B. Dientes antes de preparar el margen gingival. C. Márgenes equigingivales, tres meses después de los alargamientos de corona.

Se realizaron dos coronas individuales cemento-atornilladas de metal-cerámica (Vitavm®, Vita) para los implantes 36 y 46 colocados en la arcada inferior; una prótesis fija de tres unidades para los implantes 14 y 16 colocados en la arcada superior y otra prótesis fija de tres unidades para los implantes 24 y 26; ambas prótesis fijas fueron de metal cerámica (Vitavm®, Vita). Las prótesis fijas sobre implantes fueron cementadas debido a una angulación de los implantes.

Para la cementación, se llevó a cabo mediante técnica de aislamiento absoluto. Las restauraciones libres de metal fueron acondicionadas con ácido fluorhídrico (Porcelain Etch 9%, Ultradent™) durante 20 s, se lavó, se colocó ácido fosfórico al 37% (K-Etchant Syringe, Kuraray Noritake Dental Inc) con 20 s de fricción para eliminar residuos, seguido por lavado de 20 s, se secaron y se aplicó primer cerámico (Clearfil™ Ceramic Primer Plus, Kuraray Noritake Dental Inc) el cual se dejó secar por 60 s. En cuanto al acondicionamiento dental, se arenó la superficie con óxido de aluminio de 30µm, se lavó, se grabó el esmalte con ácido fosfórico al 37% (K-Etchant Syringe, Kuraray Noritake Dental Inc) durante 15 s, se lavó y se colocó Tooth Primer (Panavia™ V5 Clear, Kuraray Noritake Dental Inc). Las coronas (21, 22 y 23), la prótesis fija (11 y 13) y carillas (31, 32, 33, 41, 42 y 43) de LS<sub>2</sub> se cementaron con cemento dual (Panavia™ V5 Clear, Kuraray Noritake Dental Inc). Las prótesis fijas sobre implantes (14, 16, 24 y 26) fueron cementadas con cemento dual (Panavia™ V5 opaque, Kuraray Noritake Dental Inc) utilizando hilo para evitar restos de cemento subgingival. Las coronas sobre implantes (36 y 46) se atornillaron a 35Nc. En la Figura 4. A se observan las restauraciones finales en boca de la arcada superior y en la Figura 4. B, las de la arcada inferior. Finalmente se verificó la oclusión con papel de articular, se eliminaron los contactos prematuros y se entregó una férula oclusal con guías anteriores. En la Figura 4. C se observan las fotografías de la paciente con los resultados finales del tratamiento. En la **Fase IV** se citó para valoración y posteriormente requerirá revisiones periódicas para realizar el mantenimiento de las prótesis.

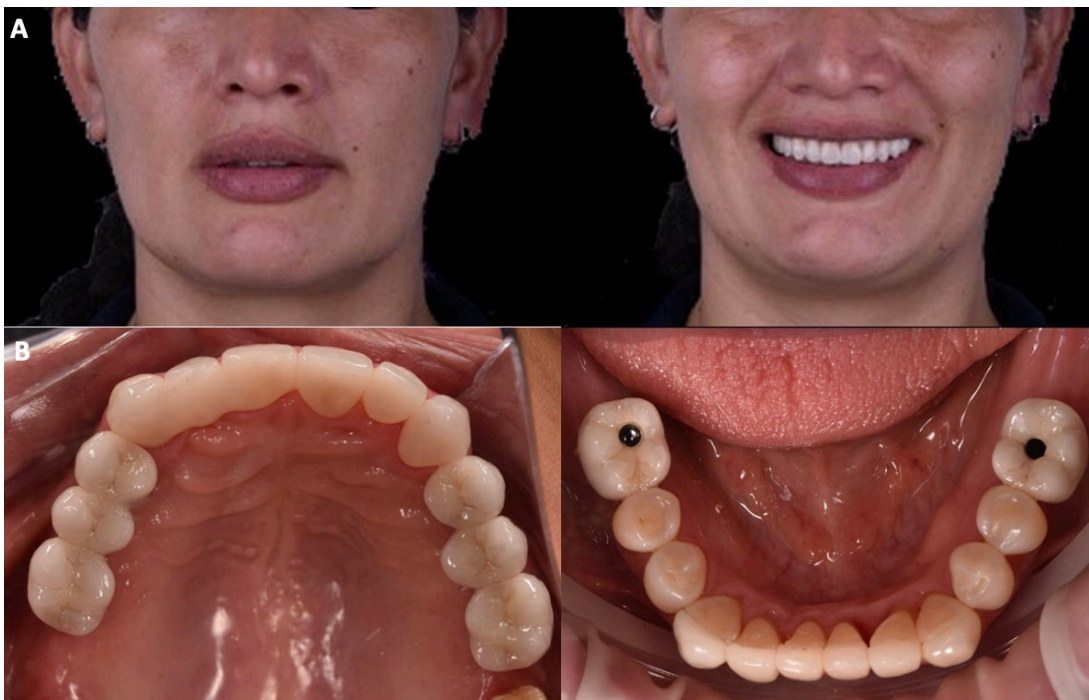


Figura 4. Fotografías finales. A. Fotografías extraorales de frente y sonrisa. B. Fotografías intraorales, superior e inferior.

Como resultado se logró una rehabilitación oral completa de la paciente en clase II de Angle mediante los procedimientos quirúrgicos pre protésicos (regeneración ósea, elevaciones de seno, colocación de implantes y alargamientos de corona) que permitieron acondicionar la cavidad oral para recibir las restauraciones finales (prótesis fija, coronas, carillas, prótesis fijas sobre implantes y coronas individuales sobre implantes) manteniendo la dimensión vertical y con una adecuada adaptación a los tejidos gingivales. Se logró disminuir la sobremordida horizontal corrigiendo la angulación axial de los dientes anteriores por medio de restauraciones (prótesis fija, coronas y carillas), además, se logró un contacto oclusal entre los dientes anterosuperiores y anteroinferiores. También se cerraron los triángulos negros (espacios interdentes) en el sextante anteroinferior al colocar las carillas. Se estableció una oclusión estable de arco acortado en relación céntrica al colocar las prótesis sobre implantes. Por lo anterior se puede decir que se lograron los objetivos funcionales, estéticos y biológicos de acuerdo con las expectativas de la paciente.

## DISCUSIÓN

Ruf *et al.*<sup>11</sup> mencionan que la maloclusión clase II puede causar alteraciones en la masticación, la deglución, el habla y la respiración, que existe una mayor predisposición a la enfermedad periodontal y a sufrir daños en la articulación temporomandibular y en los músculos de la masticación. Por lo que, considerando las posibles consecuencias de la maloclusión, se presentaron alternativas de tratamiento a la paciente que cumplieran con el objetivo de corregir la clase II de Angle. Al-Jasser<sup>12</sup> refiere que la sobremordida horizontal y vertical afectan la salud periodontal, indicando que el tratamiento periodontal puede ser insuficiente al menos que estas maloclusiones sean corregidas. Coincidimos con Al-Jasser<sup>12</sup> ya que en nuestra paciente la enfermedad periodontal fue una de las principales causas de pérdida dental por lo que fue necesario corregir la maloclusión clase II para evitar que la enfermedad periodontal continuara afectando los dientes presentes.

Sierwald *et al.*<sup>13</sup> reportan que cuando una maloclusión está relacionada con los dientes anteriores tiene un efecto psicológico en el bienestar del paciente. Un aumento o disminución en el valor de sobremordida horizontal se asocia con deficiencias estéticas de la salud oral relacionada con la calidad de vida del paciente, siendo esto clínicamente relevante<sup>13</sup>. Nuestra paciente refería inconformidad con su apariencia debido a la posición de sus dientes anteriores, por lo que uno de los objetivos del tratamiento fue disminuir la sobremordida horizontal cambiando la angulación de los dientes anteriores mediante restauraciones cerámicas para proporcionar en medida de lo posible una mejor estética. Reportes en la literatura mencionan un aumento de la sobremordida horizontal puede influir en las características del tejido blando facial, generando un impacto en la apariencia facial y en la sonrisa<sup>14,15</sup>. Por ello en nuestra paciente se realizó un análisis de los parámetros estéticos para observar las posibles discrepancias faciales. Particularmente, un incremento en la sobremordida horizontal ha demostrado tener influencia en la posición del labio superior y en la dimensión del tercio facial inferior, respectivamente.

Posterior a la historia clínica y el análisis estético, se realizó el diagnóstico partiendo de las características extraorales e intraorales de la paciente mediante el uso de instrumentos de diagnóstico para consolidar un apropiado plan de tratamiento. Esto implica conocer el estado de salud dental y de las estructuras circundantes; el pronóstico y diagnóstico periodontal y la severidad del caso en cuanto al diagnóstico prostodóntico<sup>16,17</sup>. La paciente presentaba desarmonía de la sonrisa y dientes anterosuperiores aparentemente cortos por el desgaste en bordes

incisales, por lo que se consideraron otros parámetros estéticos, como las proporciones dentales y las características gingivales para compensar la desarmonía estética<sup>18,19</sup>. Alfallaj<sup>20</sup> menciona que la situación de desgaste incisal se complica en presencia de bruxismo, provocando una erupción compensatoria que resulta en coronas clínicas cortas, sugiriendo distintos enfoques en este tipo de situaciones y entre ellos se encuentra el procedimiento de alargamiento de corona, que se aplica para corregir la discrepancia en los márgenes gingivales y conseguir una mejor retención de las futuras restauraciones, por las razones antes mencionadas y por la edad de la paciente se optó por realizar el tratamiento en conjunto con periodoncia.

Coincidimos en tomar en cuenta el método de tratamiento de dentición desgastada que sugieren Koubi *et al.*<sup>21</sup>, por ello antes de proceder a la intervención quirúrgica-protésica se realizó un encerado diagnóstico para establecer los márgenes gingivales de las futuras restauraciones, compensar y corregir la posición dental, así como previsualizar los dientes a reponer para indicar al periodoncista el objetivo final de la rehabilitación y realizar los tratamientos quirúrgicos necesarios. Yu *et al.*<sup>22</sup> refieren que actualmente el método utilizado en restauraciones estéticas es remover cierta cantidad de tejido dental preservándolo al máximo para ser reemplazado con restauraciones cerámicas, incluyendo carillas de porcelana, coronas de porcelana, entre otras<sup>22</sup>. Tomando en cuenta esto, se decidió colocar restauraciones cerámicas de LS<sub>2</sub> en dientes superiores e inferiores preservando la mayor cantidad de tejido dental.

Khan *et al.*<sup>23</sup> mencionan que la opción de tratamiento en arco acortado es alentadora en términos de funcionalidad, satisfacción del paciente y relación costo beneficio y recomiendan implementar este tipo de tratamiento en pacientes parcialmente edéntulos. Por tal motivo se colocaron prótesis fijas y coronas sobre implantes hasta la zona de primeros molares para lograr una oclusión en arco acortado y así devolver la función a la paciente.

## CONCLUSIONES

Es indispensable establecer un plan de tratamiento enfocado en corregir las alteraciones que causa una maloclusión clase II y de acuerdo con las necesidades del paciente. Se requiere de un adecuado diagnóstico para obtener un plan de tratamiento que devuelva al paciente la salud oral, que restablezca la función y mejore la estética. Si las disciplinas clínicas implicadas tienen presentes los mismos objetivos de tratamiento se obtendrán resultados más favorables.

## REFERENCIAS BIBLIOGRÁFICAS

1. Campbell S, Goldstein G. Angle's classification – A prosthodontic consideration: Best evidence consensus statement. *J Prosthodont.* 2021; 30(S1): 67-71. DOI: 10.1111/jopr.13307
2. Angle EH. Classification of malocclusion. *Dental Cosmos.* 1899; 41: 350-357.
3. Bernhardt O, Krey KF, Daboul A, Völzke H, Kindler S, Kocher T, *et al.* New insights in the link between malocclusion and periodontal disease. *J Clin Periodontol.* 2019; 46(2): 144-159. DOI: 10.1111/jcpe.13062
4. Kaygısız E, Hacıömeroğlu AB, Yüksel S, Mümin M, Tortop T. The influence of abnormalities in the profile and overjet on psychological well-being. *Turkish J Orthod.* 2021; 34(1): 54-60. DOI: 10.5152/TurkJOrthod.2021.20038
5. He Y, Chen YC, Teng W, Fok ASL, Chew HP. Prosthetic correction of proclined maxillary incisors: A biomechanical analysis. *Comput Math Methods Med.* 2019; 7416076. DOI: 10.1155/2019/7416076

6. Giannetti L, Apponi R. Combined orthodontic and restorative minimally invasive approach to diastema and morphology management in the esthetic area. Clinical multidisciplinary case report with 3-year follow-up. *Case Rep Dent.* 2020; 2020: 3628467. DOI: 10.1155/2020/3628467
7. Uzuner FD, Aslan BI, Dinçer M. Dentoskeletal morphology in adults with Class I, Class II Division 1, or Class II Division 2 malocclusion with increased overbite. *Am J Orthod Dentofac Orthop.* 2019; 156(2): 248-256.e2. DOI: 10.1016/j.ajodo.2019.03.006
8. Xie C, Meng Y. A case report of esthetic and functional correction of maxillary protrusion using a prosthodontics-centered multidisciplinary approach. *Int J Periodontics Restorative Dent.* 2016; 36(2): e33-40. PMID: 26901308
9. Fradeani M, Barducci G. *La rehabilitación estética en prostodoncia fija.* Barcelona: Quintessence; 2011.
10. Caton JG, Armitage G, Berglundh T, Chapple ILC, Jepsen S, Kornman KS, et al. A new classification scheme for periodontal and peri-implant diseases and conditions - Introduction and key changes from the 1999 classification. *J Clin Periodontol.* 2018; 45(S20): S1-S8. DOI: 10.1111/jcpe.12935
11. Ruf S, Proff P, Lisson J. Zahn- und Kieferfehlstellungen – gesundheitliche Relevanz und Behandlung [Health relevance of malocclusions and their treatment]. *Bundesgesundheitsblatt - Gesundheitsforschung - Gesundheitsschutz.* 2021; 64: 918–923. DOI: 10.1007/s00103-021-03372-3
12. Al-Jasser RN. The effect of overbite and overjet on clinical parameters of periodontal disease: A case control study. *Saudi Dent J.* 2021; 33(4): 201-206. DOI: 10.1016/j.sdentj.2020.02.002
13. Sierwald I, John MT, Schierz O, Jost-Brinkmann PG, Reissmann DR. Association of overjet and overbite with esthetic impairments of oral health-related quality of life. *J Orofac Orthop.* 2015; 76: 405-420. DOI: 10.1007/s00056-015-0300-x
14. Kanavakis G, Krooks L, Lähdesmäki R, Pirttiniemi P. Influence of overjet and overbite on soft tissue profile in mature adults: A cross-sectional population study. *Am J Orthod Dentofacial Orthop.* 2019; 155(1): 57-63.e3. DOI: 10.1016/j.ajodo.2018.02.015
15. Cheng HC, Cheng PC. Factors affecting smile esthetics in adults with different types of anterior overjet malocclusion. *Korean J Orthod.* 2017; 47(1): 31-38. DOI: 10.4041/kjod.2017.47.1.31
16. Ng E, Tay JRH, Ong MMA. Minimally invasive periodontology: A treatment philosophy and suggested approach. *Int J Dent.* 2021; 2810264. DOI: 10.1155/2021/2810264
17. McGarry TJ, Nimmo A, Skiba JF, Ahlstrom RH, Smith CR, Koumjian JH, et al. Classification system for partial edentulism. *J Prosthodont.* 2002; 11(3): 181-193. DOI: 10.1053/jopr.2002.126094
18. Vig RG, Brundo GC. The kinetics of anterior tooth display. *J Prosthet Dent.* 1978; 39(5): 502-504. DOI: 10.1016/s0022-3913(78)80179-6
19. Robbins JW. Differential diagnosis and treatment of excess gingival display. *Pract Periodontics Aesthet Dent.* 1999; 11(2): 265-273. PMID: 10321231
20. Alfallaj H. Pre-prosthetic orthodontics. *Saudi Dent J.* 2020; 32(1): 7-14. DOI: 10.1016/j.sdentj.2019.08.004
21. Koubi S, Gurel G, Margossian P, Massihi R, Tassery H. A simplified approach for restoration of worn dentition using the full mock-up concept: Clinical case reports. *Int J Periodontics Restorative Dent.* 2018; 38(2): 189-197. PMID: 29447311
22. Yu H, Zhao Y, Li J, Luo T, Gao J, Liu H, et al. Minimal invasive microscopic tooth preparation in esthetic restoration: a specialist consensus. *Int J Oral Sci.* 2019; 11(3): 31. DOI: 10.1038/s41368-019-0057-y
23. Khan S, Musekiwa A, Chikte UME, Omar R. Differences in functional outcomes for adult patients with prosthodontically-treated and -untreated shortened dental arches: a systematic review. *PLoS One.* 2014; 9(7): e101143. DOI: 10.1371/journal.pone.0101143