



Caso clínico

Tratamiento clase II con autotrasplante en sitio del central maxilar: Reporte de un caso

Gerardo Martínez-Suárez¹, Juan Antonio Maldonado-Moreno²,
Martha Elizabeth Tovar-Martínez³, Claudia Elizabeth Mora-Canela⁴,
Luis Pablo Cruz-Hervert⁵.

- ¹. Departamento de Estomatología, Servicio de Ortodoncia del Hospital Infantil de México Federico Gómez, Ciudad de México.
- ². Cirujano Dentista especializado, adscrito al servicio de ortodoncia del Hospital Regional de Alta Especialidad de Ixtapaluca, Estado de México.
- ³. Profesor de Asignatura A de la Facultad de Estudios Superiores Iztacala, UNAM.
- ⁴. Residente de 3er año de la especialidad de ortodoncia Hospital Infantil de México Federico Gómez, Ciudad de México.
- ⁵. División de Estudios de Posgrado e Investigación, Facultad de Odontología, Universidad Nacional Autónoma de México, Ciudad de México.

Autor de correspondencia:

Gerardo Martínez Suárez
E-mail: drsgema@yahoo.com.mx

Recibido: 16 junio 2022

Aceptado: 15 octubre 2024

Citar como:

Martínez-Suárez G, Maldonado-Moreno JA, Tovar-Martínez ME, Mora-Canela CE, Cruz-Hervert LP. Tratamiento clase II con autotrasplante en sitio del maxilar central: Reporte de un caso. [Class II Treatment with Autotransplantation at the Maxillary Central Site: Case Report]. *Rev Odont Mex.* 2024; 28(3): 28-39. DOI: 10.22201/fo.1870199xp.2024.28.3.91065

RESUMEN

Introducción: El autotrasplante dental como alternativa terapéutica ante la pérdida de un incisivo central, representa un gran desafío para el ortodoncista, una adecuada planeación y ejecución de tratamiento puede brindar estética, función y estabilidad a largo plazo. **Objetivo:** ilustrar el

tratamiento de un paciente adolescente de clase II esquelética, con antecedente de traumatismo en la región maxilar anterior. **Presentación del caso:** se presentó masculino de 14 años, aparentemente sano. El motivo de consulta fue su inconformidad al respecto de las diferentes alturas que tenían sus incisivos centrales maxilares como consecuencia del traumatismo que sufrió anteriormente y por la falta de avances en su tratamiento hasta ese momento. Durante el examen clínico y radiográfico, se determinó un patrón esquelético de clase II, crecimiento vertical, mentón retrusivo, distancia inter-labial aumentada y biproquelia. El incisivo central superior derecho radiográficamente evidenciaba un tratamiento endodóncico previo deficiente. Además, presentaba resorción radicular externa y enfermedad periodontal localizada, con pronóstico no favorable para la pieza dental. Se les informó a los padres del menor la complejidad terapéutica y riesgos que representaba resolver este problema. Se les propuso realizar un nuevo tratamiento de ortodoncia con aparatología fija, 4 extracciones de premolares y la extracción del incisivo central superior derecho. Se realizó autotrasplante del primer premolar inferior izquierdo hacia el sitio del central maxilar para sustituir a éste, ya que su pronóstico era malo. El tratamiento fue aceptado y ejecutado conforme a lo planeado. Los resultados en términos de estabilidad, permanencia funcional y la adecuada caracterización protésica como incisivo central superior derecho, control radiográfico del tratamiento endodóncico favorable y la salud periodontal a través de 12 años, evidencian el éxito de este caso. **Conclusiones:** el trasplante favorece la función, estética y estabilidad a largo plazo. El monitoreo del trasplante de premolares en desarrollo es obligatorio durante las citas de seguimiento.

Palabras clave: Autotrasplante dental, Maloclusión clase II, Oclusión funcional, Salud periodontal

INTRODUCCIÓN

La pérdida de un incisivo central maxilar permanente en un paciente joven es un desafío terapéutico para los profesionales de la odontología¹. El trasplante dental se define como el trasplante de dientes incluidos o erupcionados de un sitio al sitio de extracción o alvéolo preparado quirúrgicamente en la misma persona²⁻⁴. El manejo terapéutico adecuado favorece la restauración de un proceso alveolar normal, salud bucal, estética y estabilidad a largo plazo como refieren algunos autores. El trasplante de premolares ha sido reportado desde los años 70 y se recomiendan dientes premolares para autotrasplante ya que su morfología se puede adaptar fácilmente para simular dientes incisivos⁵⁻⁸.

Czochrowska *et al.*⁹ informaron los resultados gingivales y periodontales de 45 premolares auto trasplantados en la región maxilar anterior para reemplazar incisivos maxilares, 39 incisivos centrales y seis incisivos laterales en niños de 11 años evaluados a los cuatro años después del trasplante. Por otro lado, Bowden¹⁰ reportó resultados de 34 premolares trasplantados evaluados en periodos de 3.3 y 8.7 años, y solo dos presentaron signos de reabsorción radicular, en tanto que los demás permanecieron en el sitio con vitalidad y con raíces formadas.

Con los avances recientes en tecnología y una mejor comprensión biológica, los autotrasplantes se han vuelto más predecibles. Estas alternativas de tratamiento han tenido un gran éxito desde los puntos de vista biológico y clínico. Estos resultados nos permiten considerar esta terapéutica como una buena opción^{5,6,11-15}.

En pacientes a quienes faltan dientes incisivos maxilares, les pueden ser reemplazados moviendo el incisivo lateral superior ortodómicamente, luego restaurarlo protésicamente. Otra buena opción es el autotrasplante de un premolar mandibular extraído. Este método de tratamiento puede reemplazar el incisivo central maxilar faltante con éxito, por su semejanza morfológica (forma, tamaño y conducto radicular)^{10,16}. Según Akhlef¹⁷, los premolares son los dientes más donados; esto puede ser beneficioso cuando se reemplazan los dientes faltantes, dadas su supervivencia y tasa de éxito. Después de evaluar los trasplantes autólogos 22 años después del autotrasplante, mostraron una tasa de éxito del 93%.

La formación del ligamento periodontal, la rehabilitación propioceptiva, permite la formación continua de hueso y encía como lo reporta Park¹⁸. Estas consideraciones biológicas permiten mover los dientes trasplantados ortodómicamente de forma segura¹⁹. La aplicación temprana de fuerzas ortodóncicas puede mejorar el pronóstico de los dientes auto trasplantados²⁰. En consecuencia, estos protocolos de trasplante dental son útiles para los ortodoncistas, debido a que el diente trasplantado puede moverse después tres o seis meses posteriores al trasplante. Los premolares pueden proporcionar un ancho óptimo y más favorable a nivel gingival, a diferencia de los incisivos laterales, lo cual es un factor importante para la futura restauración, dado que se busca semejanza al incisivo central perdido^{1,18,20}. Los pacientes con maloclusiones Clase II pueden ser tratados con dos o con cuatro extracciones de premolares, aunque existe evidencia de posibles cambios ligeros en la oclusión después de retirar los aparatos asociados al tratamiento con 4 extracciones^{21,22}.

El propósito de este reporte de caso fue ilustrar el tratamiento de un paciente adolescente con maloclusión esquelética clase II, apiñamiento moderado en arcada inferior y antecedente de avulsión en incisivo central superior, el cual presentó reabsorción radicular externa, tratado con autotrasplante, endodoncia y con ortodoncia fija.

PRESENTACIÓN DEL CASO CLÍNICO

Se presentó un paciente adolescente de 14 años, cuyo motivo de consulta fue la queja sobre las diferentes alturas de sus dientes anteriores y la falta de resultados satisfactorios de su tratamiento de ortodoncia anterior. Esto fue particularmente evidente al sonreír, además presentaba gingivitis asociada a placa dentobacteriana y aparatos de ortodoncia incompletos. El análisis extraoral reveló un rostro ovalado con desproporción de tercios faciales y músculo del mentón hiperactivo; facialmente mostró una cara desproporcionada, con tercio facial inferior aumentado, incompetencia labial y exposición excesiva (Stm-Borde Incisal=5mm) de los incisivos superiores durante la sonrisa, así como un arco de sonrisa en línea con el labio inferior, levemente convexo y el ángulo nasolabial obtuso, el mentón levemente retrusivo. También se observó que la distancia interlabial estaba aumentada y ambos labios presentaban protrusión al ser evaluados con la línea vertical a la subnasal (LS-LVs=5mm).

El análisis intraoral reveló la presencia de aparatos de ortodoncia incompletos. El incisivo central superior derecho mostró un evidente desnivel con gingivitis; sus relaciones dentales fueron clase molar y canino I bilateral. Si bien se alteró la relación entre sobremordida vertical y horizontal, la línea media dentaria inferior se desvió 1.6 milímetros hacia la izquierda con respecto a la línea media facial. La arcada maxilar presentaba una dimensión transversal normal, el plano oclusal estaba nivelado, y presentaba el incisivo central derecho con problemas de posición y color. En concreto, el análisis de la arcada maxilar reveló la presencia de incisivo central superior derecho con antecedentes de avulsión y tratamiento endodóntico, con

técnica de obturación retrógrada, el cual fue reimplantado por su anterior odontólogo tratante (Figura 1).

En la ortopantomografía se observó una dentición completa, con presencia del incisivo central superior con reabsorción radicular externa, y material de sellado endodóntico. Este hallazgo se corroboró con la radiografía dentoalveolar. El análisis cefalométrico reveló una relación intermaxilar Clase II (ANB 6°), con la mandíbula en retro posición, leve exceso de la longitud del cuerpo mandibular, inclinación dentoalveolar maxilar. Además, el patrón facial vertical era hiperdivergente (385°) con crecimiento *clockwise*, y patrón braquifacial. Tenía además palatinizado el incisivo central superior derecho y proinclinación del incisivo central superior izquierdo (Incisivo a plano palatino = 112.6°), y del incisivo central inferior (plano mandibular = 100.1°), aumentando la sobre mordida horizontal y vertical. Juntas, estas características apuntaban a una maloclusión dental que necesitaba corrección por los valores mostrados en la Tabla 1.

En cuanto a las relaciones dentales sagitales, estas fueron clase molar I derecha, clase molar I izquierda, clase canina I derecha, clase canina I izquierda. Las inclinaciones de los incisivos maxilares e incisivos mandibulares estaban alteradas respecto a sus bases óseas (Figura 2).

Con la lista de problemas descritos anteriormente, se propusieron los siguientes objetivos: extraer el incisivo central superior derecho y trasplantar el primer premolar inferior izquierdo inmediatamente a la zona receptora, levantando la oclusión para evitar cargas oclusales –Según Bowden¹⁰ estos protocolos tienen 97.4% de éxito–, eliminar el apiñamiento en ambas arcadas, mejorar la línea media inferior hacia la izquierda, y restaurar la función y estética dentaria. También se deseaba conservar la posición de los primeros molares del cuadrante 1 y 2 con máximo anclaje y retraer el segmento anterosuperior para mejorar la sobre mordida, permitiendo la coordinación de ambas arcadas y así mantener la estabilidad del incisivo central maxilar trasplantado.

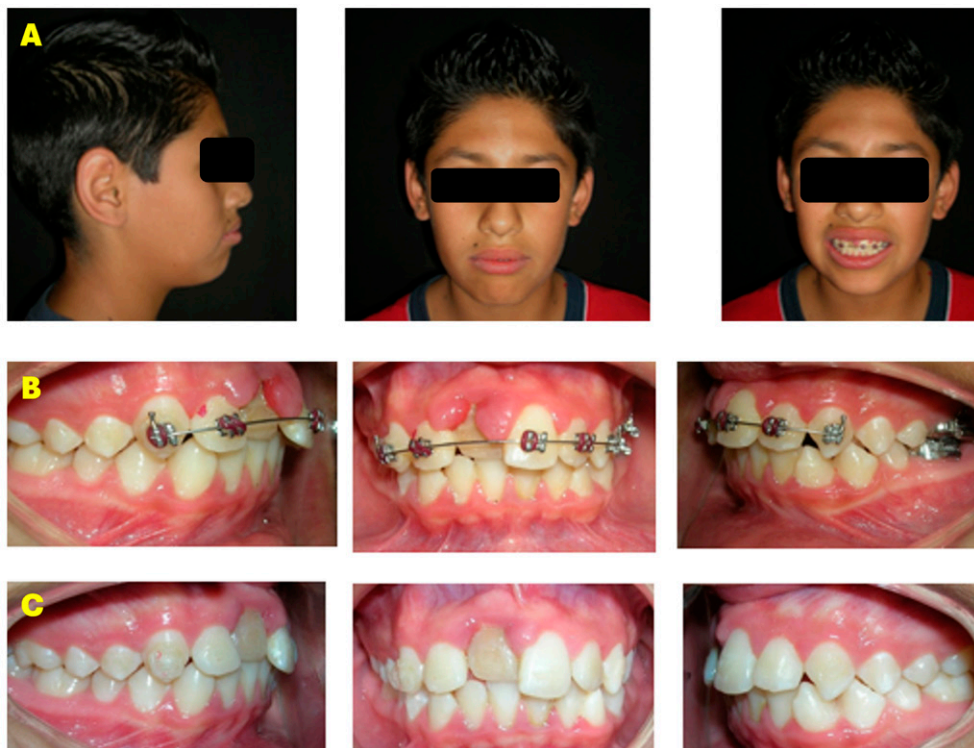

Figura 1. Fotografías iniciales. A. Extraorales en diferentes ángulos. B-C. Intraorales con y sin aparatología, donde es evidente la malposición del diente 11.

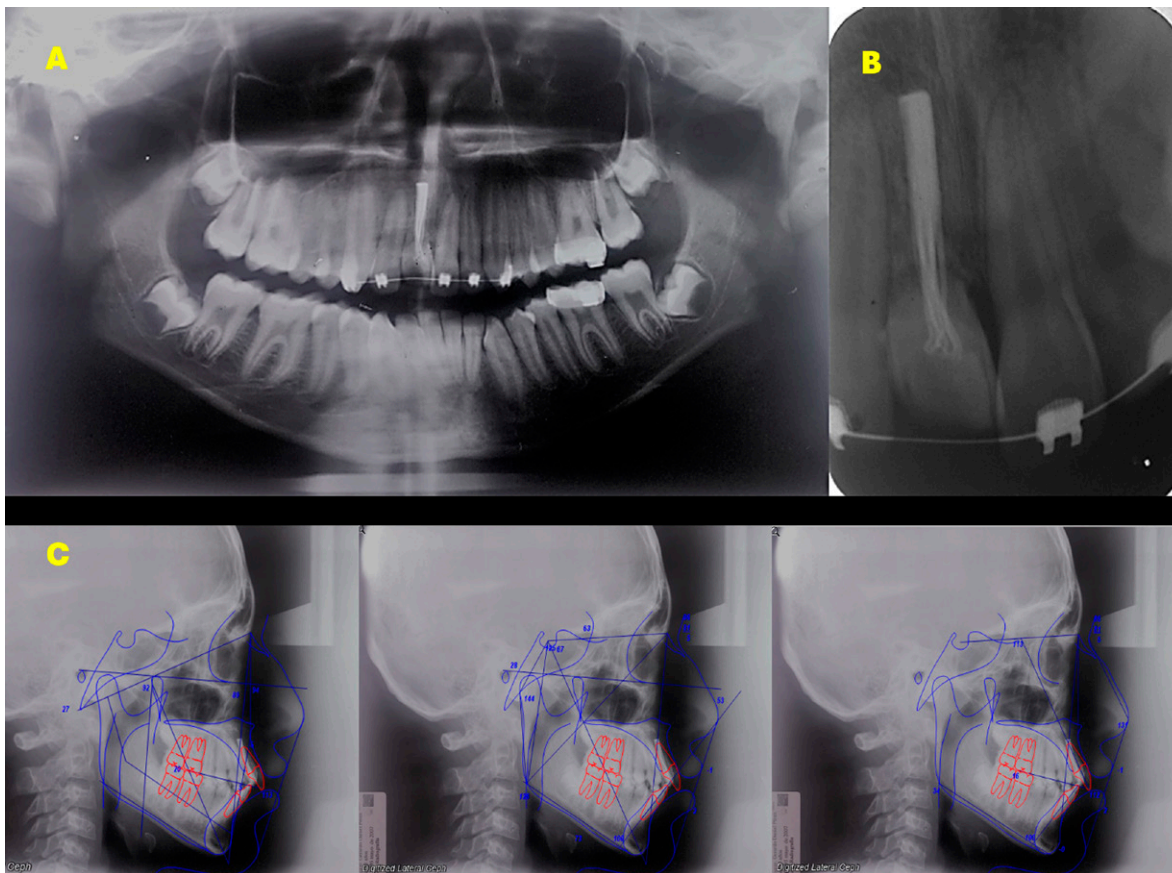


Figura 2. Radiografías. A. Ortopantomografía. B. Dentoalveolar del diente 11, donde se observa reabsorción radicular externa y tratamiento de conducto. C. Trazados cefalométricos iniciales.

En la primera fase del tratamiento se realizó la colocación de bandas en los primeros molares superiores, dispositivo de anclaje y levantamiento de mordida con placa de acrílico para evitar el contacto oclusal. Posteriormente se procedió a la extracción del incisivo central superior derecho, siguiendo el protocolo de extracción del primer premolar inferior izquierdo, preparación del sitio quirúrgico, y el proceso de trasplante dental y ferulización durante cuatro semanas (Figura 3). En la segunda fase de trabajo se colocaron los brackets con prescripción Roth 0.022" Ovation de la marca GAC®. Primero se colocaron en la arcada inferior para disminuir la inclinación de los incisivos y mejorar la posición de los dientes mientras se realizaba la reparación y cicatrización del tejido peri implantar del diente auto trasplantado (Figura 4).

El tratamiento de conducto se realizó en la semana cuatro para reducir el riesgo de desarrollar complicaciones relacionadas con el desprendimiento del tejido pulpar, sus nervios y apoyo vascular²⁴. En cuanto al refinamiento oclusal, este se realizó mediante la colocación de aparatología fija, extracciones de primeros premolares superiores, alineación, nivelación, cierre de espacios y culminación de la etapa de ortodoncia, para cumplir con los principios de una oclusión estable y respetar las demandas estéticas del paciente. Durante la colocación de los dispositivos, cuidamos la posición de los brackets, ya que es de suma importancia brindar paralelismo de raíz. La nivelación y alineación forman parte de un proceso complejo en el que todas las coronas, incluyendo el diente 11 con provisional (Figura 5) se mueven al mismo tiempo y en diferentes direcciones desarrollando fuerzas recíprocas entre ellas, lo que puede ser de gran

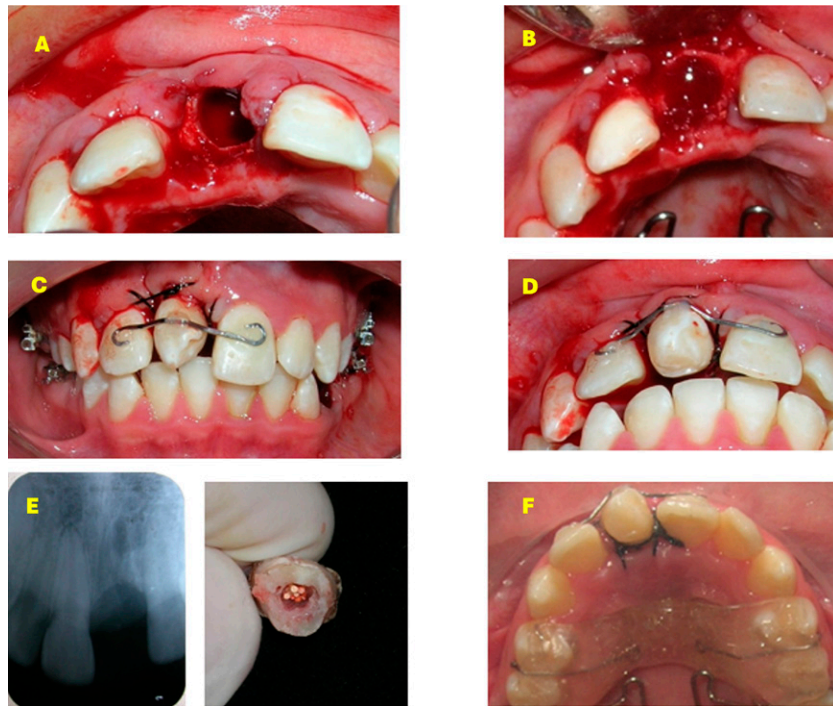


Figura 3. Primera fase de tratamiento. A-B. Preparación del nicho receptor. C-D. Fijación del diente trasplantado en el sitio del central maxilar. E. Radiografía dentoalveolar post extracción. F. Uso de placa de acrílico para favorecer el levantamiento de la oclusión.

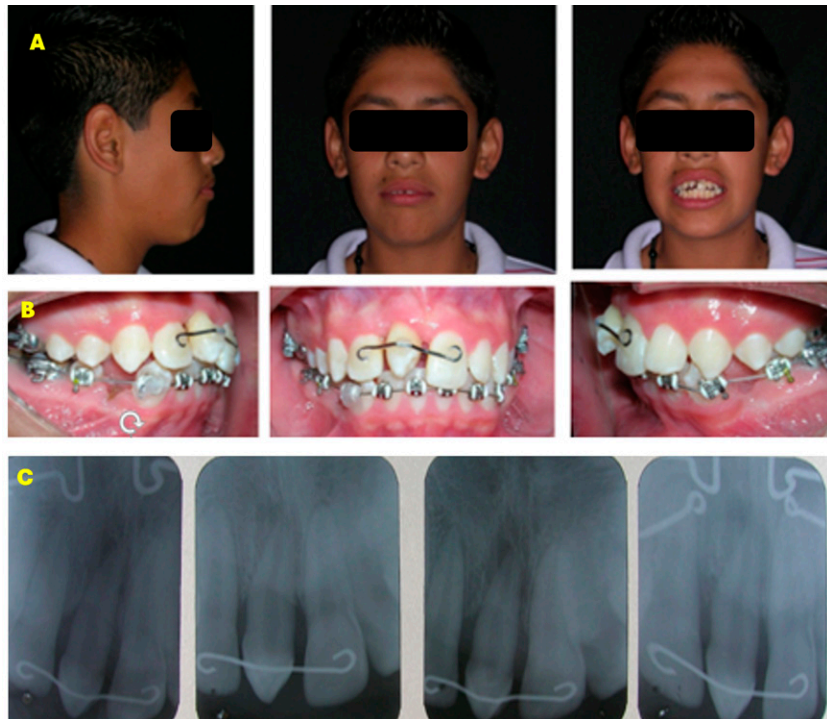

Figura 4. Fotografías de avance. A. Extraorales. B. Intraorales con aparatología inferior. C. Serie de radiografías dentoalveolares, donde se observa el diente trasplantado sin reacción apical.

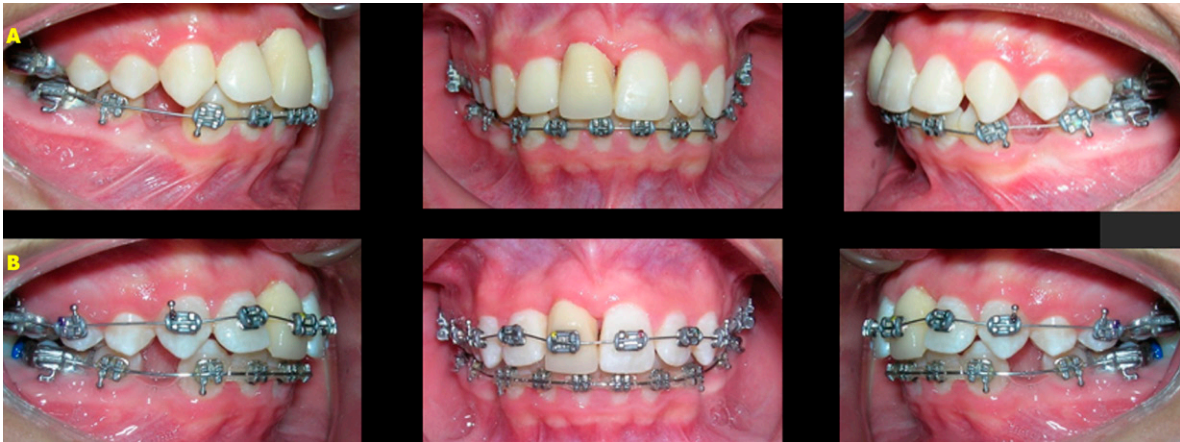

Figura 5. Progreso del tratamiento. A. Ajuste y colocación de provisional en el diente 11. B. Colocación de aparatología superior.

ayuda para orientar los movimientos a nuestro favor y así poder lograr las características de una oclusión natural y mejorar las características de los tejidos blandos del perfil facial.

Al finalizar el tratamiento de ortodoncia se retiraron los aparatos fijos y se colocaron retenedores. En ortopantomografías y laterales de cráneo, se puede identificar la salud periodontal y endodóntica del diente trasplantado, así como la integridad radicular.

En este caso no se encontraron cambios oclusales y el índice de irregularidad fue de 2 mm en la arcada inferior, según se evaluó después de 12 años de finalizado el tratamiento. Se lograron relaciones de clase I en molares y caninos en ambos lados, la sobre mordida horizontal y vertical fueron ideales. El seguimiento a largo plazo (12 años) del diente trasplantado en el sitio del diente 11, se ha mantenido estable y funcional (Figura 6). La raíz del diente trasplantado se encontraba con hueso cortical deficiente al inicio del tratamiento, por lo que durante todo el

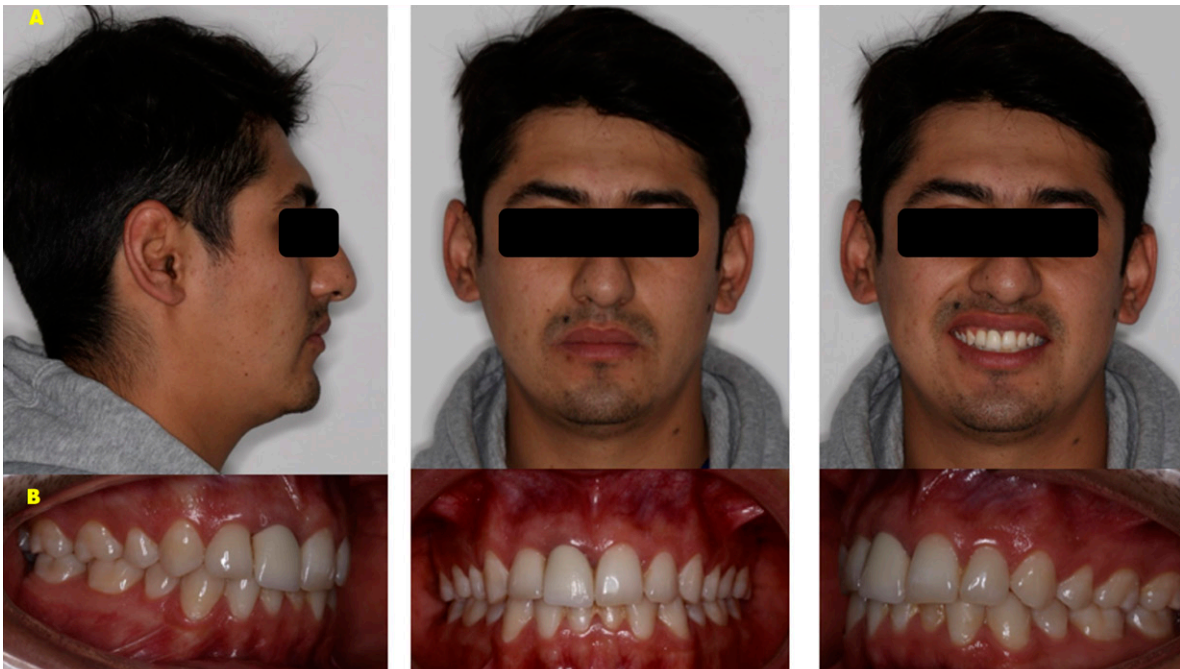

Figura 6. Fotografías finales. A. Extraorales. B. Intraorales 12 años post-tratamiento.

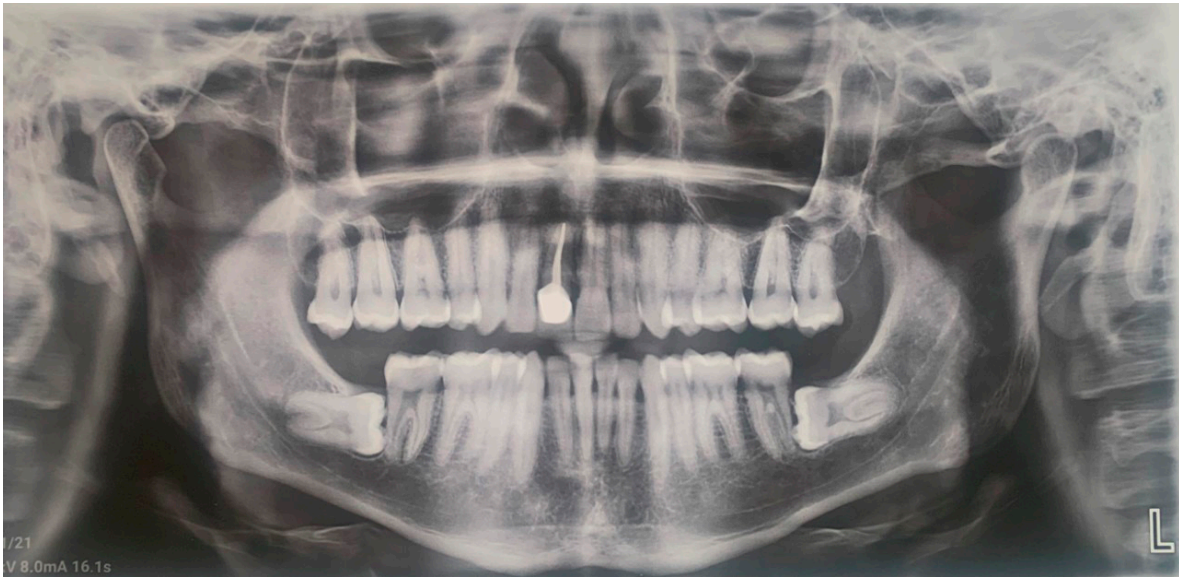

Figura 7. Ortopantomografía final.

tratamiento se utilizaron fuerzas ligeras para evitar la reabsorción de la raíz y obtener la máxima estabilidad (Figura 7).

Los valores cefalométricos de pretratamiento, postratamiento y evaluación cefalométrica 12 años después del tratamiento de ortodoncia están en la Tabla 1. Las superposiciones entre los tres trazados cefalométricos muestran cambios en las medidas cefalométricas al comienzo de T1, T2 y T3. El análisis cefalométrico postratamiento destaca efectos dentarios, con retro inclinaciones de la arcada superior e incisivos inferiores, modificando también un aumento del ángulo interincisal. En la evaluación a los 12 años del tratamiento no se observan cambios en la posición de los incisivos superiores e inferiores (Figura 8).

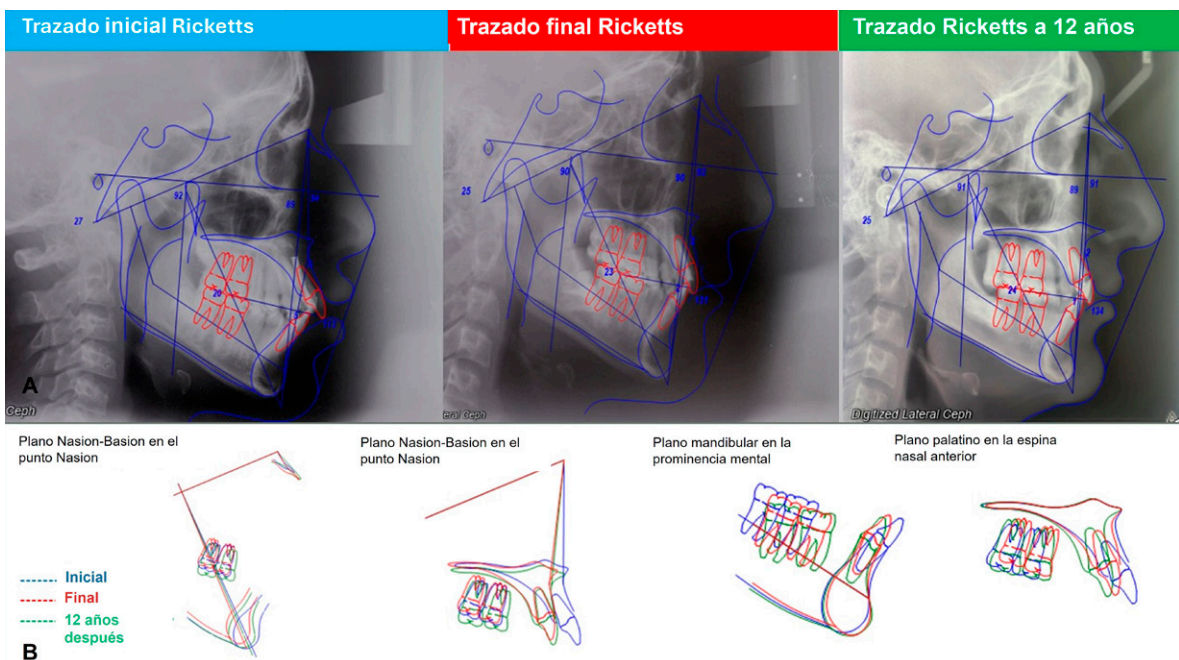


Figura 8. Estudios finales. A. Trazado cefalométrico. B. Superposiciones cefalométricas.

Tabla 1. Pretratamiento, Postratamiento y Mediciones Cefalométricas 12 años después del tratamiento. La cuarta columna muestra los valores cefalométricos normales.

Medidas cefalométricas	Valores Pre-tratamiento T1	Valores Pos-tratamiento T2	12 años después del tratamiento T3	Valores Normales
Esquelético Horizontal				
SNA, (°)	86.4	83.5	81.9	82
SNB, (°)	80.4	80.4	78.8	80
ANB, (°)	6	3.1	3.2	2
Profundidad Maxilar (°)	94.1	90.5	91.9	90
Maxilar Esquelético (A-Na Perp) (mm)	3.7	1.8	0.5	0.0
Esquelético Vertical				
Plano Md - SN (°)	34.4	34.9	32.1	33.0
SN - GoGn (°)	33.2	34.5	30.7	32.0
FMA (MP-FH) (°)	26.8	24.9	25.0	22.9
Altura facial inf. (°)	47.6	45.3	46.7	45
Eje Facial, (°)	91.6	90.7	89.7	90
Plano Oclusal a SN (°)	12.7	14.3	12.7	14.4
Relación Dental Anterior				
1 Sup - SN (°)	112.6	103.8	103.5	104
1 Sup - NA (mm)	6.5	2.9	3.4	3.4
1 Inf - NB (mm)	7.7	3.6	4.4	4.4
1 Inf - NA (°)	26.1	21.6	20.4	22.8
IMPA, (°)	100.1	90.3	91	90
Angulo Interincisal (°)	112.9	133.8	130.6	136

Pie de tabla: Comparación de valores lineales y angulares entre T1, T2, y T3.

DISCUSIÓN

Las maloclusiones pueden ser tratadas de diversas formas, de acuerdo con las características asociadas con el problema, como son la discrepancia anteroposterior, la edad y las complicaciones de cada paciente²⁶. El éxito del tratamiento en la maloclusión de clase II de corrección en adolescentes depende de la elección adecuada del momento y los métodos de la terapia²⁷. Una de las alternativas de tratamiento para estos casos, es realizar extracciones de los primeros premolares superiores e inferiores, además extraer el incisivo central superior derecho y mantener el espacio para una futura rehabilitación con implante dental. Aunque se conoce bien que las principales desventajas de este procedimiento son el alto costo y el tiempo que deben esperar para la rehabilitación²³. Según Kokai²⁰, los trasplantes dentales tienen una tasa de éxito del 71.0% después de 5.7 años de haber sido trasplantados, en este caso la supervivencia es de 12 años. La selección del diente donado, el sitio receptor y la técnica quirúrgica son fundamentales para el éxito de esta terapia¹⁻³.

Algunos autores coinciden que esta técnica busca principalmente la función y después la estética⁶⁻⁹, en este caso los objetivos planteados se cumplieron. Los principales factores asociados con el éxito del autotrasplante dental son, el diente donante, el sitio receptor, la integridad de las células del ligamento periodontal del diente donante, la duración, el tipo de fijación y

el tratamiento de conducto si es necesario^{1,10,24,25}. También se consideró colocar una férula de alambre rígido calibre 0.018x 0.018" de acero inoxidable marca GAC® sobre los incisivos laterales e incisivo central superior para mantener la estabilidad del primer premolar inferior derecho trasplantado.

Después de lograr la estabilidad del diente trasplantado se aplicó fuerza ortodóncica como lo sugiere Kokai²⁰, y posteriormente se realizaron las extracciones de los primeros premolares superiores para la corrección de la sobremordida horizontal y vertical. Para la corrección de la clase II, se realizaron extracciones de los cuatro primeros premolares para lograr los objetivos funcionales, estéticos y de estabilidad a largo plazo, como en este caso clínico. Además, uno de los cuatro premolares se consideró apto para trasplante, como lo sugieren Stange⁵ y Czochrowska⁶, aunque en opinión de Janson²¹ el tratamiento de la maloclusión de Clase II con cuatro extracciones de premolares puede llegar a presentar pobres resultados oclusales debido a la corrección incompleta de la relación molar en comparación con los de Clase I. En este caso no se encontraron cambios oclusales y el índice de irregularidad fue de 2 mm en la arcada inferior después de 12 años de finalizado el tratamiento.

CONCLUSIONES

El trasplante autólogo de premolares es una opción de tratamiento viable para reemplazar los incisivos centrales maxilares faltantes en adolescentes. El trasplante favorece la función, la estética y la estabilidad a largo plazo, el seguimiento del trasplante de premolares es obligatorio durante las citas de seguimiento.

REFERENCIAS BIBLIOGRÁFICAS

1. Czochrowska EM, Plakwicz P. Guidelines for autotransplantation of developing premolars to the anterior maxilla. *Semin Orthod* 2020; 26(1): 61-72. DOI: 10.1053/j.sodo.2020.01.007
2. Aparicio Morales P, Brasili Esbry A, Castellón Zirpel L. Autotrasplante dentario: Revisión de literatura y casos clínicos. *Rev Odont Mex*. 2008; 12(4): 224-230. <https://revistas.unam.mx/index.php/rom/article/download/15631/14844/18617>
3. Picco Díaz MI, González Rebattú y González M, Ramírez Melgoza J, López Haro ML, Hernández Chávez PI. Autotrasplante dental de canino. Reporte de un caso y revisión de la literatura. *Rev Mex Cir Bucal Maxilofac*. 2013; 9(3): 94-101. <https://www.medigraphic.com/pdfs/cirugiabucal/cb-2013/cb133d.pdf>
4. Vinitzky Brener I, Weihmann Sánchez EP, Aguilar Rojas AM, Peña Anaya E. Autotrasplante dental. Revisión de la literatura y presentación de dos casos. *Rev ADM*. 2016; 73(4): 212-217. <https://www.medigraphic.com/pdfs/adm/od-2016/od164j.pdf>
5. Stange KM, Lindsten R, Bjerklin K. Autotransplantation of premolars to the maxillary incisor region: a long-term follow-up of 12-22 years. *Eur J Orthod*. 2016; 38(5):508-515. DOI: 10.1093/ejo/cjv078
6. Czochrowska EM, Stenvik A, Zachrisson BU. The esthetic outcome of autotransplanted premolars replacing maxillary incisors. *Dent Traumatol*. 2002; 18(5): 237-45. DOI: 10.1034/j.1600-9657.2002.00094.x
7. Slagvold O, Bjercke B. Autotransplantation of premolars with partly formed roots: A radiographic study of root growth. *Am J Orthod*. 1974; 66(4): 355-366. DOI: 10.1016/0002-9416(74)90046-3
8. Slagvold O, Bjercke B. Applicability of autotransplantation in cases of missing upper anterior teeth. *Am J Orthod*. 1978; 74(4): 410-421. DOI: 10.1016/0002-9416(78)90063-5

9. Czochrowska EM, Stenvik A, Album B, Zachrisson BU. Autotransplantation of premolars to replace maxillary incisors: a comparison with natural incisors. *Am J Orthod Dentofacial Orthop.* 2000; 118(6): 592-600. DOI: 10.1067/mod.2000.110521
10. Bowden DE, Patel HA. Autotransplantation of premolar teeth to replace missing maxillary central incisors. *Br J Orthod.* 1990; 17 (1):21-28. DOI: 10.1179/bjo.17.1.21
11. Di Guida LA, Collares KF, Borba M, Matias M, Benetti P. Predictors of orthodontic treatment conclusion: A historical cohort study. *Am J Orthod Dentofac Orthop.* 2021; 159(2): e179-e185. DOI: 10.1016/j.ajodo.2020.09.018
12. Fiorentino G, Vecchione P. Multiple congenitally missing teeth: treatment outcome with autologous transplantation and orthodontic space closure. *Am J Orthod Dentofacial Orthop.* 2007; 132(5): 693-703. DOI: 10.1016/j.ajodo.2006.05.035
13. Vilhjálmsdóttir VH, Knudsen GC, Grung B, Bardsen A. Dental auto-transplantation to anterior maxillary sites. *Dent Traumatol.* 2011; 27(1): 23-29. DOI: 10.1111/j.1600-9657.2010.00952.x
14. Paulsen HU, Andreasen JO, Schwartz O. Pulp and periodontal healing, root development and root resorption subsequent to transplantation and orthodontic rotation: A long-term study of auto transplanted premolars. *Am J Orthod Dentofac Orthop.* 1995; 108(6): 630-640. DOI: 10.1016/s0889-5406(95)70009-9
15. Espona Roig J, Abella F, Durán-Sindreu F, Pineda K, Alvarado Barrios C, Roig-Cayón M. Autotrasplante dental. Una opción terapéutica contrastada. *Endodoncia.* 2018; 36(3): 22-30. https://www.researchgate.net/profile/Carlos-Alvarado-Barrios/publication/331718080_Autotrasplante_Dental/links/5c895cb392851c1df93ff33d/Autotrasplante-Dental.pdf
16. Tankittiwat P, Thittiwong R, Limmonthol S, Suwannarong W, Kupradit P, Prajaneh S, et al. Mandibular premolar transplantation to replace missing maxillary anterior teeth: A multidisciplinary approach. *Am J Orthod Dentofac Orthop.* 2021;160(3): 459-472. DOI: 10.1016/j.ajodo.2020.06.035
17. Akhlef YS, Schwartz O, Andreasen JO, Jensen SS. Autotransplantation of teeth to the anterior maxilla: A systematic review of survival and success, aesthetic presentation, and patient-reported outcome. *Dent Traumatol.* 2017; 34(1): 20-27. DOI: 10.1111/edt.12379
18. Park JH, Tai K, Hayashi D. Tooth autotransplantation as a treatment option: a review. *J Clin Pediatr Dent.* 2010; 35(2): 129-135. <https://citeseerx.ist.psu.edu/document?repid=rep1&type=pdf&doi=fcb439bcb94fcb85d575bde0bd035da30d26cea>
19. Tóvó-Martínez E, Del Valle SU, Gamarra-García, J. Autologous transplant of the mandibular third molar into a post-extraction tooth socket. Case report. *Duazary.* 2020; 17(4), 81-87. https://www.academia.edu/download/65041904/3603_Texto_del_articulo_11158_1_10_20201002.pdf
20. Kokai S, Kanno Z, Koike S, Uesugi S, Takahashi Y, Ono T, et al. Retrospective study of 100 auto transplanted with complete root formation and subsequent orthodontic treatment. *Am J Orthod Dentofac Orthop.* 2015; 148(6): 982-989. DOI: 10.1016/j.ajodo.2015.06.018
21. Janson G, Leon-Salazar V, Leon-Salazar R, Janson M, de Freitas MR. Long-term stability of Class II malocclusion treated with 2- and 4-premolar extraction protocols. *Am J Orthod Dentofac Orthop.* 2009; 136(2): 154.e1-154.e10. DOI: 10.1016/j.ajodo.2009.01.020
22. Freitas KMS, Massaro C, Miranda F, de Freitas MR, Janson G, Garib D. Occlusal changes in orthodontically treated subjects 40 years after treatment and comparison with untreated control subjects. *Am J Orthod Dentofac Orthop.* 2021; 160(5): 671-685. DOI: 10.1016/j.ajodo.2020.05.027
23. Al-Khanati NM, Kara Beit Z. Reconsidering some standards in immediate autotransplantation of teeth : A case report with 2-year follow-up. *Ann Med Surg (Lond).* 2022; 75: 103470. DOI: 10.1016/j.amsu.2022.103470

24. Boschini L, Plotino G, Melillo M, Staffoli S, Grande NM. Endodontic management of an auto transplanted mandibular third molar: A simplified approach. *J Am Dent Assoc.* 2020; 151(3): 197-202. DOI: 10.1016/j.adaj.2019.10.025
25. Barrientos Sánchez S, Cardozo LA, Rojas Ruiz LM. Autotrasplantes dentales: revisión sistemática de la literatura / Autologous Dental Transplants: A Systematic Review of Literature. *Univ Odontol.* 2012; 31(66): 133-143. <http://revistas.javeriana.edu.co/index.php/revUnivOdontologica/article/view/2721/2378>
26. Esquivel Alvirde A. Tratamiento de una maloclusión clase II división 1 en un paciente adulto: Reporte de un caso. *Rev Mex Ortodon.* 2015; 3(1): 39-46. DOI: 10.1016/j.rmo.2016.03.011
27. Fang B. Diagnosis and treatment of class II malocclusion in adolescents. *Zhonghua Kou Qiang Yi Xue Za Zhi.* 2024; 59(9): 879-885. DOI: 10.3760/cma.j.cn112144-20240527-00220
28. Janson G, Nakamura A, Barros SE, Bombonatti R, Chiqueto K. Efficiency of Class I and Class II malocclusion treatment with four premolar extractions. *J Appl Oral Sci.* 2014; 22(6): 522-527. DOI: 10.1590/1678-775720130544