



Caso clínico

Restauración mínimamente invasiva de espacios interdientales en una paciente joven

Itzcóatl Alejandro Figueroa Hidalgo¹, Grecia Castañeda Rodríguez²,
Jacqueline Adelina Rodríguez-Chávez³, Ricardo Curiel-González⁴,
Karina Magaña-Curiel⁴, Irma Montaña Santos⁵,
Vianeth Martínez Rodríguez⁶, Juan Delgado Sánchez⁴

- ¹. Egresado de la Especialidad en Prostodoncia. Departamento de Clínicas Odontológicas Integrales. Centro Universitario de Ciencias de la Salud. Universidad de Guadalajara.
- ². Alumna de la Especialidad en Prostodoncia. Departamento de Clínicas Odontológicas Integrales. Centro Universitario de Ciencias de la Salud. Universidad de Guadalajara.
- ³. Profesor de la Especialidad en Prostodoncia y Especialidad en Ortodoncia. Departamento de Clínicas Odontológicas Integrales. Centro Universitario de Ciencias de la Salud. Universidad de Guadalajara.
- ⁴. Profesor de la Especialidad en Prostodoncia y Especialidad en Ortodoncia. Departamento de Clínicas Odontológicas Integrales. Centro Universitario de Ciencias de la Salud. Universidad de Guadalajara.
- ⁵. Egresado de la Especialidad en Periodoncia. Departamento de Clínicas Odontológicas Integrales. Centro Universitario de Ciencias de la Salud. Universidad de Guadalajara.
- ⁶. Profesor de la Especialidad de Periodoncia. Departamento de Clínicas Odontológicas Integrales. Centro Universitario de Ciencias de la Salud. Universidad de Guadalajara.

Autor de correspondencia:

Ricardo Curiel González

E-mail: r.curiel@academicos.udg.mx

Recibido: octubre 2022

Aceptado: febrero 2024

Citar como:

Figueroa Hidalgo IA, Castañeda Rodríguez G, Rodríguez-Chávez JA, Curiel-González R, Magaña-Curiel K, Montaña Santos I, *et al.* Restauración mínimamente invasiva de espacios interdientales en una paciente joven. [Minimally Invasive Restoration of Interdental Spaces in a Young Patient]. *Rev Odont Mex.* 2024; 28(2): 12-19. DOI: 10.22201/fo.1870199xp.2024.28.2.83773

RESUMEN

Introducción: La forma, posición, color de los dientes y su relación con los tejidos gingivales determinan la armonía de la sonrisa. La técnica de inyección de resinas fluidas en combinación con los conceptos protésicos oclusales y estéticos ofrece un enfoque conservador para restaurar los dientes y mejorar su proporción, forma y contorno. Mediante una llave de silicón se logra de manera predecible trasladar un encerado de diagnóstico a la situación clínica, es reparable y tiene un éxito reportado de 3 a 7 años. Además, en comparación con los procedimientos de carillas convencionales de cerámica, la técnica con resinas inyectadas permite un desgaste mínimo de estructura dental, es considerablemente más económica y requiere menos tiempo. **Objetivo:** Describir un tratamiento que consiste en cerrar espacios interdentes con una técnica mínimamente invasiva del sector anteromaxilar (13-23). **Presentación de caso:** Paciente femenina de 16 años que acude a la clínica de la Especialidad en Prostodoncia remitida por la Especialidad en Ortodoncia para cerrar espacios interdentes. Se identificó una estética no satisfactoria, espacios interdentes amplios, sonrisa alta y caries. El diagnóstico periodontal fue erupción pasiva alterada y exostosis ósea maxilar. El tratamiento se dividió en tres fases: Primera fase, Higiénica, se realizó raspado coronal en los 4 cuadrantes. Segunda fase, Quirúrgica, se realizó el alargamiento de corona de los dientes 16 a 26 y se removió la exostosis ósea de los mismos. Tercera fase, Protésica, se realizaron 10 carillas con la técnica de resinas inyectadas. **Conclusiones:** El manejo multidisciplinario es fundamental para un buen diagnóstico y ejecución de planes de tratamiento adecuados. En este caso se lograron cerrar los espacios interdentes con restauraciones mínimamente invasivas con contornos y proporciones adecuadas y se disminuyó la exposición gingival mediante cirugía.

Palabras clave: resinas inyectadas, mínimamente invasivo, erupción pasiva alterada, restauraciones estéticas, sector anterior.

INTRODUCCIÓN

Actualmente podemos observar un auge en las demandas estéticas de los pacientes que día a día acuden a consulta. Es importante mencionar que la forma, posición, el color de los dientes y su relación con los tejidos gingivales determinan la armonía de una sonrisa. Llamamos sonrisa gingival o sonrisa alta a aquella que muestra por completo los dientes y una banda de encía¹ y puede ser causada por erupción pasiva alterada, extrusión dentoalveolar, un exceso vertical maxilar y músculos del labio superior cortos o hiperactivos². El alargamiento de corona estético es un tratamiento para la sonrisa gingival en el que se aumenta la extensión de la corona clínica para restaurar las relaciones dentogingivales, con el objetivo de mejorar los aspectos funcionales y estéticos. El tratamiento remodela el periodonto, elimina la exposición excesiva de encía y proporciona dimensiones correctas a los dientes³.

En los casos en los que encontramos decoloraciones intrínsecas, fracturas o desgastes incisales, morfología fuera de límites normales o falta de estética, malposición, diastemas o tremas, y en los que la ortodoncia por sí sola no puede mejorar la estética podemos pensar en el uso de carillas como complemento a un tratamiento multidisciplinario⁴.

Con el paso del tiempo los investigadores y fabricantes de materiales dentales han tenido como objetivo desarrollar nuevos materiales con mejores características estéticas y propiedades

mecánicas superiores. Un ejemplo de esto son las resinas compuestas con partículas más pequeñas y esféricas, que son inherentemente susceptibles a un alto brillo al ser pulidas, retienen su pulido durante períodos más largos y son más resistentes al desgaste⁵. En comparación con los procedimientos de carillas convencionales de cerámica, la técnica con resinas inyectadas permite un desgaste mínimo de estructura dental, es considerablemente más económica y requiere menos tiempo clínico⁶. Esta técnica, en combinación con los conceptos protésicos oclusales y estéticos, ofrece un enfoque diferente para restaurar los dientes y mejorar su proporción, forma y contorno. Además, transportar de manera predecible un encerado de diagnóstico no requiere preparación dental, puede ser usado para ampliar el abanico de posibilidades terapéuticas, es reparable y tiene un éxito reportado de 3 a 7 años⁷.

A continuación se presenta el caso de una paciente diagnosticada con erupción pasiva alterada y exostosis ósea maxilar, estética no satisfactoria, espacios interdentes amplios y una sonrisa alta. El tratamiento se dividió en tres fases: la primera fase, Higiénica; la segunda fase, Quirúrgica, con alargamientos de corona; y la tercera fase, Protésica, con carillas en técnica de resinas inyectadas.

PRESENTACIÓN DEL CASO CLÍNICO

Paciente femenino de 16 años que acudió a la clínica de la Especialidad en Prostodoncia, a su vez remitida por la Especialidad en Ortodoncia para cerrar espacios interdentes. Presentó un biotipo facial mesocefálico con perfil recto, labios gruesos, línea interpupilar ligeramente ascendente hacia el lado derecho con respecto a la línea intercomisural, tercios faciales simétricos. El ángulo nasolabial disminuido (valor de 95°), el labio inferior por delante de la línea E y el labio superior por detrás de ésta. En reposo presentó una exposición dental superior de 5mm. La longitud del labio superior en reposo fue de 20mm y en sonrisa máxima de 14mm. La línea media dental se encontraba ligeramente desviada a la izquierda con respecto a la línea media facial. La paciente presentó una sonrisa alta, muestra 10 dientes (ausencia de primeros premolares) (Figura 1. A), el corredor bucal izquierdo era más amplio que el derecho, los bordes incisales no coincidían con la curvatura del labio inferior.

El análisis intraoral mostró arcos maxilar y mandibular ovoides y continuos. Espacios interdentes entre los dientes 13 y 12, 12 y 11, 21 y 22 y 22 y 23, aparatología de ortodoncia (Figura 1. B) en ambas arcadas, restauraciones con amalgama en los dientes 36, 37 y 47 y lesiones cariosas en los dientes 35, 46 y 45. La paciente presentó una banda de encía queratinizada de entre 4 y 6mm, ligera inflamación y sangrado al sondeo. Radiográficamente se pudo observar la continuidad de la lámina dura (Figura 1. C) y los terceros molares maxilares y mandibulares incluidos. Presentaba una relación Molar y Canina Clase I en lados derecho e izquierdo y una sobremordida vertical y horizontal de 3mm.

El diagnóstico periodontal fue gingivitis asociada a placa de etiología multifactorial, erupción pasiva alterada y exostosis ósea maxilar. En cuanto a la valoración protésica se observó estética no satisfactoria, espacios interdentes amplios, una sonrisa alta y caries. Por ello nuestros objetivos de tratamiento fueron cerrar espacios interdentes con una técnica mínimamente invasiva del sector anteromaxilar (dientes 13-23). Además, otorgar funcionalmente al paciente restauraciones con características de una oclusión orgánica, así como instruirla en técnicas de higiene para mantener una buena salud bucodental, prevenir y eliminar factores coadyuvantes a la gingivitis asociada a placa dentobacteriana y por último, lograr una sonrisa estéticamente favorable, armonizando anatomía dental, contornos y proporciones dentales.

Se retiró la aparatología de ortodoncia (Figura 1. C). El plan de tratamiento se dividió en tres fases. En la primera fase, Higiénica, se realizó raspado coronal en los cuatro cuadrantes, en la fase Quirúrgica, se realizó el alargamiento de corona de los dientes 16 a 26 y se removió la exostosis ósea de los mismos. Finalmente, en la tercera fase, Protésica, se realizaron 10 carillas con la técnica de inyección de resina fluida.

Se tomaron impresiones diagnósticas con polivinil siloxano (PVS) (3M™ Imprint II™, 3M Espe Deutschland GmbH, Alemania) y se obtuvo un registro con arco facial (Artex® CR, Amann Girschbach AG, Mäder, Austria); para montar los modelos se tomó un registro con cera extradura (Truwax®, Healthium Medtech Ltd., Bengaluru, India) y cera Aluwax (Aluwax™, Aluwax Dental Products Co., Michigan, Estados Unidos). El modelo superior se montó primero en la mesa de transferencia y después se articularon ambos modelos. Se duplicaron los modelos para tener modelos de trabajo.

Se realizó un primer encerado para la realización de la guía quirúrgica. Se llevó a cabo una cirugía para alargamiento de corona de los dientes 13 a 23 y una segunda intervención para alargamientos de los dientes 15, 16, 25 y 26 y remoción de exostosis. Una vez concluido el tiempo de cicatrización se tomaron impresiones con PVS y se realizó un segundo encerado (Figura 2. A). Se confeccionó y se probó en la boca del paciente una maqueta de visualización para mostrar al paciente el diseño de las restauraciones finales con resina bisacrílica color A1 (3M™ Protemp™ 4, 3M Espe Deutschland GmbH, Alemania). Se realizó una llave con silicón de condensación (Zetalabor, Zhermack SpA, Rovigo, Italia) sobre el modelo encerado y sobre ésta se colocó un acetato rígido calibre 60 en la que se colocó PVS transparente (Transil® F, Ivoclar Vivadent AG, Liechtenstein) para formar la guía de las resinas a inyectar (Figura 2. B). Se acondicionaron las superficies dentales con tierra pómez como una alternativa al arenado húmedo intraoral el cual se considera el acondicionador ideal para preparar la superficie del diente previo a los protocolos de adhesión dental (Figura 3. A).

Posteriormente se frotó una torunda de algodón humedecida en hipoclorito de sodio al 5% en la superficie del esmalte durante 1 minuto para la desproteínización del tejido y se procedió con el protocolo de adhesión diente por diente colocando ácido fosfórico por 20 segundos

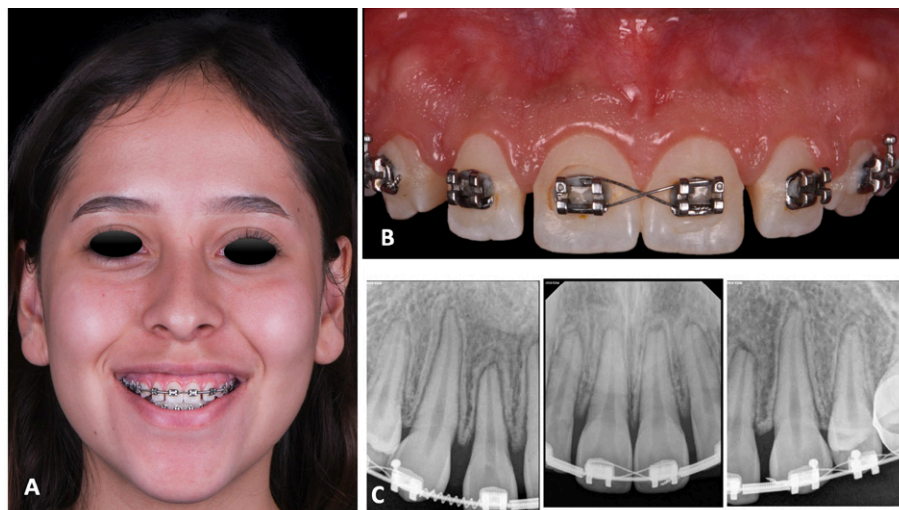


Figura 1. Fotografías y radiografías iniciales. A. Fotografía facial de sonrisa. B. Fotografía intraoral con aparatología de ortodoncia, donde se observan espacios entre los dientes. C. Radiografías dentoalveolares donde se observa continuidad de la lámina dura.

(Figura 3. B). Se lavó, se secó y se colocó adhesivo (3M™ Single Bond Universal Adhesive, 3M Espe Deutschland GmbH, Alemania) frotándolo por 20 segundos (s) (Figura 3. C), se volatilizó con aire de la jeringa triple y se fotopolimerizó por 20 s (1,200 mw, 3M™ Elipar™ DeepCure-S LED Curing Light, 3M Espe Deutschland GmbH, Alemania). Se colocó la guía de silicón (Figura 3. D), se inyectó resina fluida color A1 (3M™ Filtek™ Z350 XT Universal Restorative, 3M Espe Deutschland GmbH, Alemania) (Figura 3. E) y se fotopolimerizó por 40 s. Después de que la guía de silicón fue removida se colocó una capa de gel de glicerina (K-Y® Gel Lubricant, Johnson & Johnson Services, Inc., New Jersey, Estados Unidos) sobre la superficie de la resina y se polimerizó de nueva cuenta por 40s con el objetivo de eliminar la capa inhibida de polimerización por presencia de oxígeno. Se removió cuidadosamente el exceso de material con una hoja de bisturí no. 12 y tiras de lija interproximales calibre extrafino (OptiStrip™, Kerr Corporation, Bioggio, Suiza). Se utilizaron discos y gomas (OptiDisc™, Kerr Corporation, Bioggio, Suiza) a baja velocidad y pasta diamantada (Ultradent™ Diamond Polish Mint, Ultradent Products Inc., Utah, Estados Unidos) (Figura 3. F) para pulir las restauraciones (Figura 3. G).

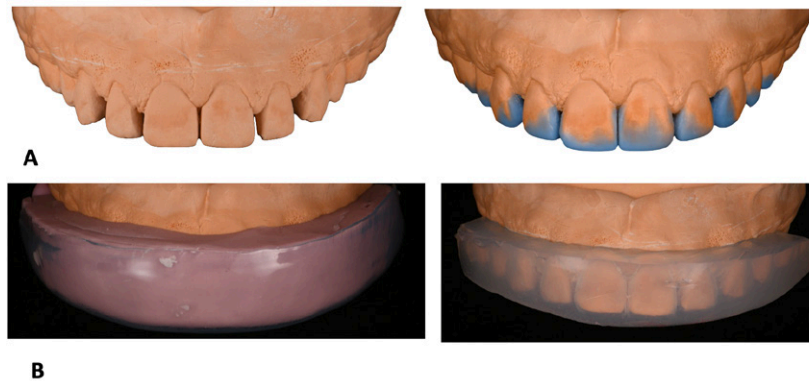


Figura 2. Elaboración de la guía de silicón. A. Modelo y encerado diagnóstico. B. Proceso de confección de guía de silicona.

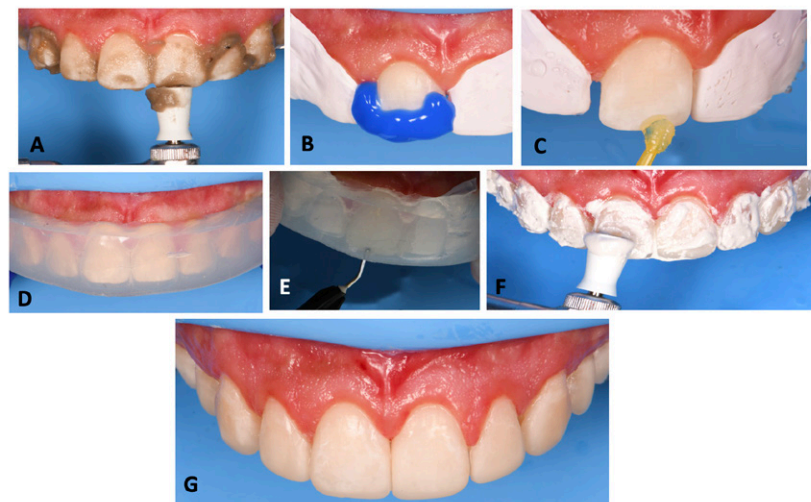


Figura 3. Proceso de inyección de resinas fluidas. A. Acondicionamiento de las superficies dentales. B. Aplicación de ácido grabador. C. Aplicación de adhesivo. D. Matriz de silicona. E. Inyección de resina fluida. F. Pulido de las restauraciones. G. Restauraciones finales.

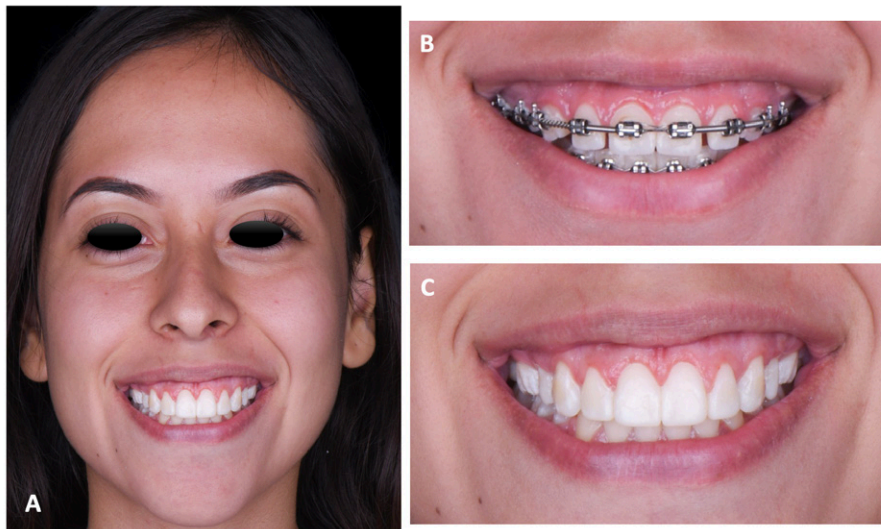


Figura 4. Fotografías finales. A. Fotografía facial de sonrisa. B. Sonrisa inicial. C. Sonrisa final.

Dentro de los resultados, se logró mejorar la sonrisa de la paciente disminuyendo la exposición gingival (Figura 4. A) mediante cirugía periodontal. Se obtuvo una arquitectura gingival favorable y se restauraron los puntos y superficies de contacto para un soporte adecuado de papilas. También, la curvatura actual de los bordes incisales coincide con la curvatura del labio inferior, se lograron cerrar los espacios interdentes con contornos y proporciones dentales adecuadas (Figura 4. B-C). La guía anterior se mantuvo correctamente consiguiendo una guía canina funcional e inmediata. Las restauraciones se encuentran bien selladas y pulidas, favoreciendo la salud periodontal y evitando caries secundarias.

DISCUSIÓN

Como Alotman & Bamasoud⁴ mencionan, conseguir la satisfacción estética del paciente es un proceso complejo ya que es un aspecto subjetivo. Sin embargo, algunos factores pueden desempeñar un papel importante como la durabilidad del resultado final, la cantidad necesaria de preparación de los dientes, el tipo de material empleado y el costo del tratamiento. La paciente demandaba alta estética y presentaba un caso en el que eran necesarias intervenciones multidisciplinarias para lograr resultados agradables.

Ricketts⁸ señala que uno de los objetivos principales del tratamiento de ortodoncia es el equilibrio y la armonía de la estética facial. La palabra equilibrio implica uniformidad o proporción adecuada de partes o elementos. La armonía denota una unión o una suavidad, o lo que es agradable. Para lograrlo, se cuenta con técnicas para el reordenamiento de los dientes, sin embargo, en ocasiones la colocación de aparatología no será suficiente para alcanzar los requerimientos estéticos y será necesario un tratamiento multidisciplinario con otras áreas como prostodoncia y/o periodoncia⁸. En este caso se lograron cerrar los espacios interdentes con contornos y proporciones adecuadas.

Actualmente, la odontología restauradora estética ofrece opciones ultraconservadoras con mínima remoción de estructura dental sana para los tratamientos con procedimientos indirectos. Las restauraciones directas elaboradas con composite son frecuentemente utilizadas para

procedimientos de incremento en el sector anterior⁹. En esta paciente no se realizó ningún desgaste dentario; únicamente se acondicionaron los dientes para recibir las resinas, por lo que el tratamiento fue mínimamente invasivo.

Las resinas compuestas fluidas fueron introducidas al mercado en 1996. Cuentan con baja viscosidad, tienen un relleno de 37 a 53% en comparación con las convencionales, que tienen del 50 a 70%. Están indicadas como selladores de fosas, provisionalización, ferulización, mejora de adaptación interna, reparación intraoral de cerámicas fracturadas, estabilización de grapas, reparación de resinas entre otras. La técnica de inyección transporta de manera predecible un encerado de diagnóstico, no requiere preparación dental, puede ser usada para diversos tratamientos, es un tratamiento reversible, es reparable y tiene un éxito reportado de 3 a 7 años. Como desventajas encontramos cambios de color, un desgaste y tiempo de duración menor en comparación con otras restauraciones directas¹⁰.

Como primera alternativa de tratamiento se encuentran las carillas de un material cerámico, que como Gresnigt¹¹ et al. mencionan, basados en su éxito a largo plazo y supervivencia, resultan significativamente mejores que las restauraciones con composite¹¹. Además, las restauraciones cerámicas tienen menor desgaste en comparación con la resina y una estabilidad de color probada de hasta 10 años¹². Como segunda alternativa están las carillas de resina directa, que requieren un mayor tiempo de trabajo clínico manteniendo las desventajas del composite frente a la cerámica. Los fragmentos cerámicos, a diferencia de las carillas de cerámica convencionales, necesitan una mínima reducción de estructura dental, al igual que las restauraciones de resina, sin embargo, requieren de mayor habilidad manual por parte del especialista, así como del técnico dental para lograr mimetizar con el sustrato⁹. Finalmente, en el presente caso clínico, se optó por las resinas inyectadas para tener un abordaje mínimo invasivo por la edad de la paciente al igual que un menor costo.

CONCLUSIONES

El manejo multidisciplinario es fundamental para un buen diagnóstico y ejecución de planes de tratamiento adecuados. La técnica de resinas inyectadas incorpora materiales compuestos fluidos nanohíbridos con propiedades físicas y ópticas mejoradas, y es una nueva modalidad de tratamiento para rehabilitaciones mínimamente invasivas. La combinación de los conceptos tradicionales de prostodoncia y oclusión con la técnica de inyección facilita resultados estéticos y funcionalmente favorables. Los estudios clínicos son necesarios para evaluar su desempeño a largo plazo.

REFERENCIAS BIBLIOGRÁFICAS

1. Tjan AHL, Miller GD, The JGP. Some esthetic factors in a smile. *J Prosthet Dent.* 1984; 51(1): 24-28. DOI: 10.1016/s0022-3913(84)80097-9
2. Robbins JW. Differential diagnosis and treatment of excess gingival display. *Pract Periodontics Aesthet Dent.* 1999; 11(2): 265-272. PMID: 10321231
3. Mostafa D. A successful management of sever gummy smile using gingivectomy and botulinum toxin injection: A case report. *Int J Surg Case Rep.* 2018; 42:169-174. DOI: 10.1016/j.ijscr.2017.11.055
4. Alothman Y, Bamasoud M. The success of dental veneers according to preparation design and material type. *Open Access Maced J Med Sci.* 2018; 6(12): 2402-2408. PMID: 30607201

5. Coachman C, De Arbeloa L, Mahn G, Sulaiman TA, Mahn E. An improved direct injection technique with flowable composites. A digital workflow case report. *Oper Dent*. 2020; 45(3): 235-242. DOI: 10.2341/18-151-T
6. Geštakovski D. The injectable composite resin technique: minimally invasive reconstruction of esthetics and function. Clinical case report with 2-year follow-up. *Quintessence Int*. 2019; 50(9): 712-719. DOI: 10.3290/j.qi.a43089
7. Terry D, Powers J. Using injectable resin composite: part one. *Int Dent Afr*. 2015; 5(1): 52-62.
8. Ricketts RM. Planning treatment on the basis of the facial pattern and an estimate of its growth. *Angle Orthod*. 1957; 27(1): 14-37. DOI: 10.1043/0003-3219(1957)027<0014:PTOTBO>2.0.CO;2
9. Delgado J, Jiménez M. Mini carillas cerámicas para el área incisal: el estado del arte. *Revista de operatoria dental y biomateriales*. 2013;2(2):1-20. Disponible en: <https://www.rodyb.com/wp-content/uploads/2013/05/Mini-carillas-cer%C3%A1micas-para-el-%C3%A1rea-incisal-pub1.pdf>
10. Baroudi K, Rodrigues JC. Flowable resin composites: A systematic review and clinical considerations. *J Clin Diagn Res*. 2015; 9(6): ZE18-ZE24. DOI: 10.7860/JCDR/2015/12294.6129
11. Gresnigt MMM, Cune MS, Jansen K, Van der Made SAM, Özcan M. Randomized clinical trial on indirect resin composite and ceramic laminate veneers: Up to 10-year findings. *J Dent*. 2019; 86: 102-109. DOI: 10.1016/j.jdent.2019.06.001
12. Gresnigt MMM, Sugii MM, Johannis KBFW, Van der Made SAM. Comparison of conventional ceramic laminate veneers, partial laminate veneers and direct composite resin restorations in fracture strength after aging. *J Mech Behav Biomed Mater*. 2021; 114: 104172. DOI: 10.1016/j.jmbbm.2020.104172