



Caso clínico

## Tratamiento de la periodontitis mediante raspado y alisado radicular con soluciones antimicrobianas y antiinflamatorias en una paciente con lupus eritematoso sistémico

Tomas Cruz-Velasquez<sup>1</sup>, Héctor Ruiz-Reyes<sup>2</sup>,  
Alain Raimundo Rodríguez-Orozco<sup>1</sup>

<sup>1</sup>. Universidad Michoacana de San Nicolás de Hidalgo. Facultad de Ciencias Médicas y Biológicas "Dr. Ignacio Chávez". Morelia, Michoacán, México.

<sup>2</sup>. Universidad Michoacana de San Nicolás de Hidalgo. Facultad de Odontología. Morelia, Michoacán, México.

**Autor de correspondencia:**

Tomas Cruz Velasquez  
E-mail: cruzvtomas12@gmail.com

**Recibido:** mayo 2022

**Aceptado:** febrero 2023

**Citar como:**

Cruz-Velasquez T, Ruiz-Reyes H, Rodríguez-Orozco AR. Periodontitis Treatment by Scaling and Root Planing with Antimicrobial and Anti-Inflammatory Solutions in a Patient with Systemic Lupus Erythematosus. [Tratamiento de la periodontitis mediante raspado y alisado radicular con soluciones antimicrobianas y antiinflamatorias en una paciente con lupus eritematoso sistémico]. *Rev Odont Mex.* 2022; 26 (4): 54-62. DOI: 10.22201/fo.1870199xp.2022.26.4.82682

### Resumen

**Introducción:** el lupus eritematoso sistémico es una enfermedad crónica autoinmune, de causa desconocida en la que los pacientes regularmente consumen inmunosupresores, provocando en líquidos corporales una disminución de proteínas como mucinas, anticuerpos inmunoglobulina A e inmunoglobulina G, lo que destruye el tejido periodontal. **Objetivo:** reportar un caso clínico sobre los beneficios que presentó el raspado y alisado radicular (RAR) con soluciones a base de ácido hipocloroso y dialil óxido de disulfuro modificado, en el proceso inflamatorio periodontal de una

paciente con lupus eritematoso sistémico, nefritis tubulointersticial y periodontitis. **Presentación del caso:** mujer de 32 años, con lupus eritematoso sistémico, nefritis tubulointersticial y, de acuerdo al taller mundial 2017 sobre la clasificación de las enfermedades y afecciones periodontales, fue diagnosticada con periodontitis en estadio 2 y grado B. La evaluación periodontal reveló un alto índice general de placa dental, siendo la placa de alto riesgo la más predominante. Se procedió a realizar tratamiento de RAR por cuadrantes, aplicando una solución con ácido hipocloroso durante el desbridamiento periodontal y para desinfectar las bolsas periodontales se irrigó con una solución de dialil óxido de disulfuro modificado. **Conclusiones:** las soluciones antimicrobianas y antiinflamatorias utilizadas como coadyuvantes del RAR en esta nueva terapia de irrigación periodontal, ayudaron a disminuir la inflamación gingival y la placa de alto riesgo, lo cual favoreció la cicatrización de los tejidos periodontales en una paciente con lupus eritematoso sistémico.

**Palabras clave:** Periodontitis, lupus eritematoso sistémico, placa dental, irrigación, raspado y aliado radicular.

## INTRODUCCIÓN

El Lupus Eritematoso Sistémico (LES) es una enfermedad autoinmune crónica, de causa desconocida, en la que los pacientes utilizan regularmente fármacos inmunosupresores para inhibir la potente respuesta inflamatoria<sup>1</sup>. Lo anterior puede disminuir proteínas como mucinas, anticuerpos de inmunoglobulina A (IgA) e IgG, defensinas, y puede asociarse a una disbiosis bacteriana en la cavidad oral con un mayor riesgo de hiposalivación, úlceras aftosas, erupción malar y enfermedad periodontal. Los cambios pueden provocar la hiperactivación de los linfocitos B y T, la producción y acumulación de autoanticuerpos que destruye el tejido periodontal<sup>2</sup>. Por lo tanto, es importante que los odontólogos evalúen el uso de soluciones con efectos citoprotectores y antimicrobianos que favorezcan la restauración de los mecanismos de defensa de la mucosa oral en pacientes con LES.

Las soluciones de ácido hipocloroso (HOCl) son generalmente muy seguras y han demostrado poseer un amplio espectro antimicrobiano, efectos hemostáticos, analgésicos y antiinflamatorios. Asimismo, no generan resistencia bacteriana e influyen positivamente en la regeneración tisular al ser quimioatrayentes de fibroblastos<sup>3-5</sup>. El HOCl puede inhibir las vías de señalización asociadas a la expresión y translocación de factores de transcripción por oxidación, por ejemplo, el factor nuclear kappa B (NF-kB) que interviene en la transcripción genética de citocinas inflamatorias como la interleucina-1 alfa (IL-1 $\alpha$ ), IL-1 $\beta$ , IL-2, IL-6 y el factor de necrosis tumoral alfa (TNF- $\alpha$ )<sup>5</sup>. También puede influir en la síntesis de otros mediadores que actúan en la inflamación, como el óxido nítrico, la prostaglandina E2, el factor de crecimiento transformante beta (TGF- $\beta$ ) y las moléculas de adhesión, así como los inhibidores de la apoptosis<sup>3</sup>. Dichas moléculas están relacionadas con la periodontitis y su inhibición es beneficiosa en el proceso de recuperación del tejido periodontal<sup>5</sup>.

También existen soluciones a base de Dialil Óxido de Disulfuro Modificado (DOMM), un principio activo basado en la alicina (tiosulfonato de dialilo), derivado del extracto de ajo (*Allium sativum*), que tiene un efecto antimicrobiano de amplio espectro<sup>6-9</sup>. El DOMM es capaz de romper los enlaces sulfhidrilos que unen los aminoácidos que componen las proteínas bacterianas<sup>10</sup>. El objetivo principal del presente trabajo es mostrar los beneficios que las soluciones de HOCl

y DODM tuvieron sobre el proceso de inflamación periodontal en una paciente con LES, con nefritis tubulointersticial y periodontitis.

## PRESENTACIÓN DEL CASO CLÍNICO

Mujer mexicana de 32 años, dedicada a las labores del hogar, con antecedente de LES diagnosticado desde hace 3 años, por lo cual recibe tratamiento de 10 mg de prednisona cada 24 horas y 200 mg de hidroxyclorequina cada 24 horas en los últimos tres meses. La biopsia renal demostró nefritis tubulointersticial y glomeruloesclerosis focal y segmentaria con 50% de atrofia tubular. Ha usado hidrocortisona, metilprednisolona de forma intermitente durante los periodos de exacerbación de su enfermedad y, en cuatro ocasiones, antibióticos para infecciones respiratorias y urinarias recurrentes en el año anterior (nitrofurantoína, meropenem, amoxicilina y ácido clavulánico). La paciente acudió al Servicio de Estomatología por cuadro de inflamación, sangrado y dolor gingival con seis meses de evolución. La paciente no refirió visitas odontológicas previas ni tratamientos de ningún tipo. La exploración intraoral reveló enfermedad periodontal y malos hábitos de higiene bucal, cepillado una vez al día con baja intensidad sin uso de hilo dental ni de enjuague bucal.

La intensidad del dolor se evaluó mediante la escala visual analógica (EVA)<sup>11-12</sup>, en donde el dolor se clasifica como leve de 1 a 3 puntos, moderado de 4 a 6 puntos y severo de 7 a 10 puntos. La inflamación gingival se midió con el índice gingival de Löe y Silness<sup>13,14</sup>, que permite clasificar la inflamación en grado 0= ausencia de la misma; grado 1= inflamación leve; grado 2= inflamación moderada y grado 3= inflamación severa. La periodontitis fue evaluada según la clasificación de enfermedades y condiciones periodontales y periimplantarias del taller mundial de 2017<sup>15</sup>, diagnosticándose en periodontitis Estadio 2 y Grado B, con pérdida de inserción clínica (CAL) interdental de 4 mm y profundidad máxima de sondeo de 5 mm. El índice de sangrado "papilar"<sup>14,16</sup> se determinó en las zonas mesial y distal de cada diente y se clasificó de la siguiente manera: 0= sin sangrado; 1= un punto de sangrado discreto; 2= varios puntos de sangrado aislados o una sola línea de sangrado; 3= el triángulo interdental se llena de sangre después del sondeo y 4= sangrado profuso inmediatamente después del sondeo con sangre fluyendo hacia el diente y el margen de la encía. La clasificación de movilidad dental de Miller<sup>17, 18</sup> se evaluó e interpretó de la siguiente manera: grado 0= sin movimiento; 1= aumento distinguible en la movilidad; 2= movilidad visible <1 mm; y 3= movilidad >1 mm en cualquier dirección. Finalmente, la placa dental bacteriana se determinó por el índice O'Leary<sup>19,20</sup> con un gel revelador de placa dental de tres tonos (GC Tri Plaque ID Gel™, GC International AG, Lucerna, Suiza) capaz de teñir la placa dental en tres colores diferentes (Figura 1). Se realizó una evaluación del tipo de placa considerando su patogenicidad y se clasificó de la siguiente manera: placa de alto riesgo (color azul claro, con pH <4.5), placa antigua (color azul, >48 h) y placa nueva (color rosa). La evaluación previa y posterior al tratamiento del dolor e inflamación gingival, el sangrado al sondeo, la movilidad dental, la pérdida de inserción clínica y el índice de placa dental se realizaron en todos los dientes y tejidos gingivales del cuadrante maxilar derecho (cuadrante 1) y del cuadrante mandibular derecho (cuadrante 4), de acuerdo con la nomenclatura de la Federación Dental Internacional (FDI). La investigación fue aprobada por la Comisión Institucional de Ética del Hospital General Dr. Miguel Silva con número de registro 460/01/09; cumplió con lo establecido en la Ley General de Salud de México, y se realizó de acuerdo con los principios éticos para las investigaciones médicas en seres humanos de la Declaración de Helsinki de la Asociación Médica Mundial (AMM). La paciente firmó el consentimiento informado para participar en el estudio.

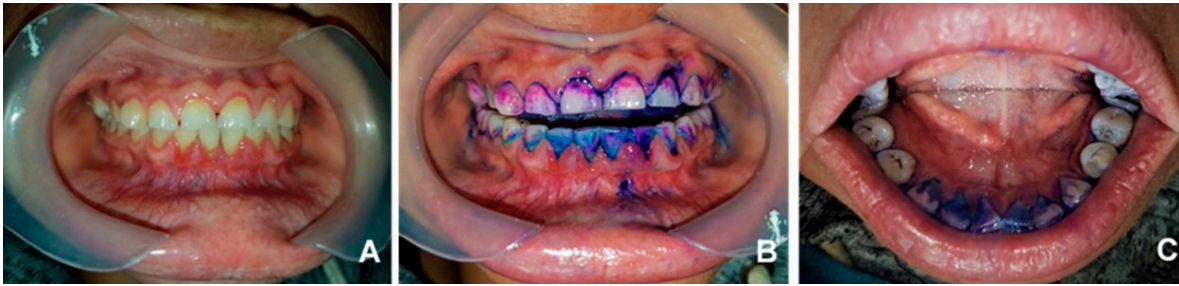

Figura 1. A) Se observa una inflamación de grado 2, según el índice de Løe y Silness, en todo el margen gingival de los dientes maxilares y, en los dientes mandibulares se muestra una inflamación de grado 3 del tejido gingival, de los dientes 33 al 44. El resto del tejido gingival de los dientes mandibulares muestra una inflamación de grado 2 (dientes: 37, 36, 35, 34, 45, 46 y 47). B) Hay abundante placa de alto riesgo (azul claro, con  $\text{pH} < 4,5$ ), placa antigua (azul,  $> 48$  h) y placa nueva (rosa) en dientes, surcos y márgenes gingivales. C) Presencia de placa dental en la cara lingual de los dientes mandibulares, principalmente en los incisivos.

La solución salina al 0.9% se emplea comúnmente durante los procedimientos de raspado y alisado radicular (RAR). Sólo sirve para remover material biológico contaminado, porque carece de efectos antimicrobianos, antiinflamatorios y cicatrizantes<sup>21, 22</sup>.

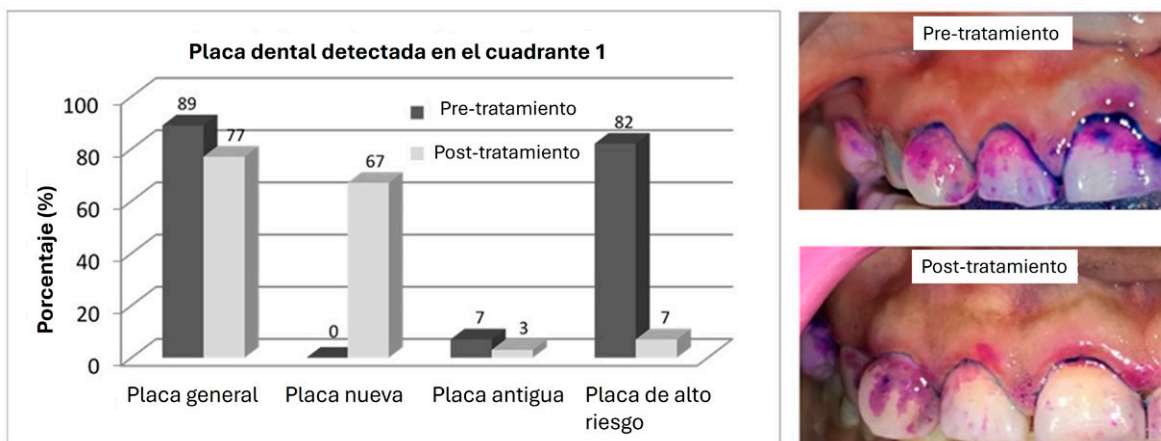
Convencionalmente, el RAR ha sido el tratamiento principal para la periodontitis y suele ser eficaz para reducir la inflamación clínica y la profundidad de sondeo de la bolsa. Sin embargo, múltiples estudios reportan que después del RAR, un porcentaje significativo de dientes tratados exhibirán biopelícula subgingival y cálculos dentales residuales<sup>23</sup>. El RAR tiene sus limitaciones debido a las dificultades para acceder a las bolsas periodontales profundas y a las irregularidades de la superficie radicular<sup>24</sup>. Por lo tanto, el uso de métodos mecánicos convencionales sólo provoca una reducción temporal de bacterias y endotoxinas a niveles subgingivales sin detener el proceso patológico, resultando en una posible recolonización de microorganismos patógenos en las zonas tratadas<sup>24</sup>. Dados los antecedentes, varios autores han evaluado diferentes antisépticos para el tratamiento periodontal y, a pesar de que algunos de esos principios activos tienen efecto antimicrobiano contra ciertas especies de bacterias patógenas periodontales, han resultado ser altamente citotóxicos para las células del tejido periodontal<sup>25</sup>. La aplicación de gluconato de clorhexidina se considera el tratamiento antiséptico estándar de oro, siendo el ingrediente activo más utilizado, principalmente por su efecto bactericida sobre bacterias orales patógenas. Pese a todo, se ha demostrado que el gluconato de clorhexidina es citotóxico, y puede tener efectos adversos en los tejidos y células bucales, en concentraciones clínicas<sup>25, 26</sup>.

Por otro lado, las soluciones manejadas en nuestro caso clínico no presentan tales efectos adversos y aportan diversas propiedades favorables<sup>3-10</sup>. Durante el tratamiento del RAR en los cuadrantes 1 y 4, se aplicó una solución antiinflamatoria y antimicrobiana a base de  $\text{HOCl} < 100$  ppm, mejorada con PBS durante el desbridamiento periodontal con un escariador ultrasónico piezoeléctrico (DTE® D5 LED, Guilin Woodpecker Medical Instrument Co., Ltd., Guilin, China) con las puntas GD1 y GD5, fijado a una frecuencia de resonancia de 30-25 kHz, irrigando 200 ml de solución por cuadrante. Posteriormente, se usaron instrumentos manuales como Curetas McCall SM13/14 y SM17/18 (Harmony™ Handle, Hu-Friedy Mfg. Co., Illinois, EUA) para dientes anteriores y posteriores respectivamente, en los cuadrantes 1 y 4. Durante el uso de instrumentos manuales, se aplicó una segunda solución antimicrobiana a la bolsa periodontal, utilizando una jeringa hipodérmica estéril desechable de 20 ml, con 5,6 ng/ml del ingrediente activo, DODM, diluido a partir de 8 mg/ml de DODM (Accua Aseptic® Solution, Cell Pharma S. de

R.L. de C.V., CDMX, México) y mejorado con PBS. El objetivo de utilizar una segunda solución era reducir la carga bacteriana presente en las bolsas periodontales y beneficiarse de su efecto antimicrobiano de amplio espectro. Al finalizar la terapia periodontal, se aplicó una irrigación gingival final con 8 mg/mL de DODM con una jeringa hipodérmica de 10 ml durante 30 s, luego de una irrigación con HOCl/PBS con una jeringa hipodérmica de 20 ml durante un minuto sobre los tejidos periodontales tratados.

Previo al tratamiento del cuadrante 1, la paciente presentó un índice general de placa del 89%, con predominio de placa de alto riesgo (pH < 4,5) del 82% (Figura 2). Posterior al tratamiento se observó una disminución en el índice general de placa del 77%, donde predominó la placa nueva con un 67%, y un índice bajo de placa de alto riesgo con un 7%. Previo al tratamiento del cuadrante 4, se presentó un índice general de placa del 100%, en donde de igual manera se detectó el 100% de placa de alto riesgo (Figura 3). Posterior al tratamiento se mostró una disminución en el índice general de placa con un 74%, y la placa de alto riesgo disminuyó considerablemente hasta un 42%, estando la mayor parte de la placa en el lado lingual de los dientes posteriores (dato no mostrado).

Para evaluar los parámetros clínicos adicionales, la valoración previa y posterior al tratamiento se obtuvo de ambos cuadrantes: dolor gingival, inflamación gingival, sangrado al sondeo, movilidad dental y pérdida de inserción clínica. Todos los datos clínicos recopilados en los cuadrantes 1 y 4 se evaluaron 8 días después del tratamiento, obteniendo una reducción de todos los parámetros clínicos antes mencionados en ambos cuadrantes. Es importante mencionar que la paciente refirió dolor gingival durante el diagnóstico periodontal, y 8 días después del tratamiento refirió ausencia de dolor en ambos cuadrantes. En cuanto a la movilidad dental, previo al tratamiento del cuadrante 4, el diente 41 tenía una movilidad de grado 2, los dientes 42 y 43 tenían una movilidad de grado 1. Sin embargo, en el control posterior al tratamiento (a los 8 días), el diente 41 disminuyó a movilidad grado 1 y los dientes 42 y 43 disminuyeron a movilidad grado 0. La CAL disminuyó después del tratamiento tanto en el cuadrante 1 como en el cuadrante 4.



**Figura 2. Cuadrante 1. Se presenta el porcentaje del índice general de placa dental y tres tipos diferentes de placa, según el gel revelador de placa de tres tonos, en la terapia periodontal previa y posterior al tratamiento, mediante irrigación con soluciones antimicrobianas y antiinflamatorias. Si bien no es posible ver todo el cuadrante, lo que se muestra en las imágenes es representativo de lo que estaba sucediendo en todo el cuadrante.**

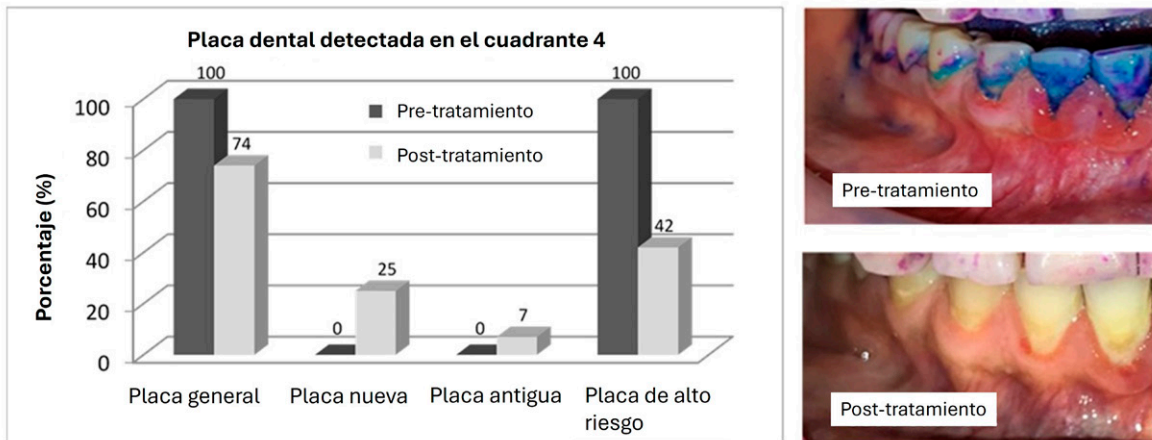


Figura 3. Cuadrante 4. Se presenta el porcentaje del índice general de placa dental y tres tipos diferentes de placa, según el gel revelador de placa de tres tonos, en la terapia periodontal previa y posterior al tratamiento, mediante irrigación con soluciones antimicrobianas y antiinflamatorias. Aunque no es posible ver todo el cuadrante, lo que se muestra en las imágenes es representativo de lo que estaba sucediendo en todo el cuadrante. La mayor parte de la placa en la imagen posterior al tratamiento estaba principalmente en el lado lingual de los dientes posteriores (dato no mostrado).

## DISCUSIÓN

En el área odontológica, las soluciones electrolizadas con HOCl se han ocupado como irrigante para la terapia de conductos radiculares<sup>27</sup>, para el control de biopelículas<sup>28</sup>, desinfectante de preparación de la cavidad dental<sup>29</sup> y para disminuir la biopelícula en implantes dentales<sup>30</sup>. Por otro lado, el dialil óxido (alicina) se ha usado en odontología como enjuague bucal para reducir el número de microorganismos en la saliva, con un extracto hidroalcohólico de ajo a una concentración del 5%<sup>31, 32</sup>. El dialil óxido también sirve para la desinfección de los túbulos dentinarios como extracto de ajo crudo en una concentración de 249 mg/ml<sup>33</sup>, tanto para la inhibición de biopelículas en alambres de ortodoncia a concentraciones de 64-128 mg/ml<sup>34</sup>, como en mini-implantes de ortodoncia en concentraciones de 16-64 mg/ml<sup>35</sup>.

Actualmente no existen publicaciones científicas relacionadas con las propiedades antimicrobianas, cicatrizantes, antiinflamatorias, hemostáticas o de regeneración tisular de las soluciones a base de DDM y HOCl, mejoradas con sales de fosfato aplicadas a pacientes con enfermedad periodontal y lupus eritematoso sistémico. Por lo tanto, la investigación de este caso clínico es totalmente novedosa e innovadora.

Igualmente, se confirmó la efectividad antimicrobiana de las soluciones como coadyuvantes del RAR. Antes del tratamiento la paciente tenía 82% de placa de alto riesgo en el cuadrante 1 y 100% de placa de alto riesgo en el cuadrante 4, y después de usar dichas soluciones durante la fase de irrigación del tratamiento del RAR, se observó una reducción significativa de la placa de alto riesgo. El índice que se observó en el control post-tratamiento fue de un 7% en el cuadrante 1 y un 42% en el cuadrante 4. Esto ejemplifica la sinergia farmacológica entre las soluciones como coadyuvantes del RAR, lo cual representa una excelente alternativa para la irrigación de los tejidos periodontales y para la reducción de las biopelículas bacterianas.

En relación al dolor gingival, inflamación y sangrado al sondeo en los cuadrantes 1 y 4, se observó una gran mejoría en las variables clínicas evaluadas. Los beneficios clínicos se atribuyen específicamente a la solución HOCl mejorada con PBS. Diferentes autores mencionan que esta

molécula está involucrada en la inhibición de citocinas inflamatorias relacionadas con la periodontitis<sup>3, 5</sup>, un mecanismo útil para el proceso de recuperación de los tejidos periodontales. Al inhibir las citocinas inflamatorias, se inhiben los fenómenos de hipercoagulación, se detiene el sangrado y mejora la curación. Se ha señalado que el HOCl tiene un efecto antibacteriano más potente sobre bacterias gramnegativas que sobre bacterias grampositivas<sup>36</sup>, lo que lo hace útil contra bacterias anaerobias gramnegativas asociadas a la periodontitis. También tiene efectos regenerativos ya que favorece la producción de factores de crecimiento como el factor de crecimiento epidérmico (EGF), el factor de crecimiento de fibroblastos (FGF-1, FGF-2), el factor de crecimiento endotelial vascular (VEGF) y el factor de crecimiento de tejido conectivo (CTGF)<sup>5, 37</sup>.

Las soluciones aquí trabajadas representan un futuro alentador en la desinfección y preparación de tejidos periodontales en pacientes con enfermedades autoinmunes y en aquellos que reciben una terapia inmunosupresora prolongada. No obstante, es necesario realizar estudios clínicos controlados y aleatorizados, con un mayor número de casos que ayuden a sustentar el uso de estas soluciones en tratamientos de raspado y alisado radicular periodontal en pacientes con alto riesgo de infección recurrente.

## CONCLUSIONES

Las soluciones antimicrobianas y antiinflamatorias utilizadas como coadyuvante del raspado y alisado radicular, en esta novedosa terapia de irrigación periodontal ayudaron a reducir todos los parámetros clínicos evaluados, como la inflamación gingival, la profundidad de la bolsa al sondeo, la pérdida de inserción clínica, el sangrado al sondeo, la movilidad de los dientes, el dolor gingival y la placa de alto riesgo, en sólo 8 días posteriores al tratamiento de los cuadrantes 1 y 4. La irrigación periodontal con dialil óxido de disulfuro modificado y ácido hipocloroso mejorado con PBS aceleró los mecanismos de curación de los tejidos periodontales en una paciente con lupus eritematoso sistémico.

## REFERENCIAS BIBLIOGRÁFICAS

1. Mok CC, Lau CS. Pathogenesis of systemic lupus erythematosus. *J Clin Pathol.* 2003; 56(7): 481-490. DOI: 10.1136/jcp.56.7.481
2. Albandar JM, Susin C, Hughes FJ. Manifestations of systemic diseases and conditions that affect the periodontal attachment apparatus: Case definitions and diagnostic considerations. *J Clin Periodontol.* 2018; 45(Suppl 20): S171-S189. DOI: 10.1111/jcpe.12947
3. Lafaurie GI, Calderón JL, Zaror C, Millán LV, Castillo DM. Ácido hipocloroso: una nueva alternativa como agente antimicrobiano y para la proliferación celular para uso en odontología. *Int J Odontostomat.* 2015; 9(3): 475-481. DOI: 10.4067/S0718-381X2015000300019
4. Wang L, Bassiri M, Najafi R, Yang J, Khosrovi B, Hwong W, et al. Hypochlorous acid as a potential wound care agent: Part I. Stabilized hypochlorous acid: a component of the inorganic armamentarium of innate immunity. *J Burns Wounds.* 2007; 6: 65-79. PMID: 17492050
5. Sam CH, Lu HK. The role of hypochlorous acid as one of the reactive oxygen species in periodontal disease. *J Dent Sci.* 2009; 4(2): 45-54. DOI: 10.1016/S1991-7902(09)60008-8
6. Ancri S, Miron T, Rabinkov A, Wilchek M, Mirelman D. Allicin from garlic strongly inhibits proteinases and cytopathic effects of *Entamoeba histolytica*. *Antimicrob Agents Chemother.* 1997; 41(10): 2286-2288. DOI: 10.1128/AAC.41.10.2286

7. Bakri IM, Douglas CW. Inhibitory effect of garlic extract on oral bacteria. *Arch Oral Biol.* 2005; 50(7): 645- 651. DOI: 10.1016/j.archoralbio.2004.12.002
8. Borlinghaus J, Albrecht F, Gruhlke MCH, Nwachukwu ID, Slusarenko AJ. Allicin: chemistry and biological properties. *Molecules.* 2014; 19(8): 12591-12618. DOI: 10.3390/molecules190812591
9. Mikaili P, Maadirad S, Moloudizargari M, Aghajanshakeri S, Sarahroodi S. Therapeutic uses and pharmacological properties of garlic, shallot, and their biologically active compounds. *Iran J Basic Med Sci.* 2013; 16(10): 1031-1048. PMID: 24379960
10. Rabinkov A, Miron T, Konstantinovski L, Wilchek M, Mirelman D, Weiner L. The mode of action of allicin: trapping of radicals and interaction with thiol containing proteins. *Biochim Biophys Acta.* 1998; 1379(2): 233-244. DOI: 10.1016/s0304-4165(97)00104-9
11. Sirintawat N, Sawang K, Chaiyasamut T, Wongsirichat N. Pain measurement in oral and maxillofacial surgery. *J Dent Anesth Pain Med.* 2017; 17(4): 253-263. DOI: 10.17245/jdapm.2017.17.4.253
12. Hawker GA, Mian S, Kendzerska T, French M. Measures of adult pain: visual analog scale for pain (VAS pain), numeric rating scale for pain (NRS pain), McGill pain questionnaire (MPQ), short-form McGill pain questionnaire (SF-MPQ), chronic pain grade scale (CPGS), short form-36 bodily pain scale (SF-36 BPS), and measure of intermittent and constant osteoarthritis pain (ICOAP). *Arthritis Care Res (Hoboken).* 2011; 63(Suppl11): S240-S252. DOI: 10.1002/acr.20543
13. Löe H. The gingival index, the plaque index and the retention index systems. *J Periodontol.* 1967; 38(6): 610–616. DOI: 10.1902/jop.1967.38.6.610
14. Kulkarni P, Singh DK, Jalaluddin M, Jayanti I. Indices in dentistry: recitation of oral diseases at numerical value. *J Res Adv Dent.* 2016; 5(2): 261-268. [https://www.jrad.co.in/jrad\\_userfiles/files/46%20Dhirendra%20Kumar%20Singh\(1\).pdf](https://www.jrad.co.in/jrad_userfiles/files/46%20Dhirendra%20Kumar%20Singh(1).pdf)
15. Tonetti MS, Greenwell H, Kornman KS. Staging and grading of periodontitis: framework and proposal of a new classification and case definition. *J Clin Periodontol.* 2018; 45(Suppl20): S149–S161. DOI: 10.1111/jcpe.12945
16. Saxer UP, Turconi B, Elsässer C. Patient motivation with the papillary bleeding index. *J Prev Dent.* 1977; 4(4): 20-22. PMID: 351174
17. Miller SC. Textbook of Periodontia oral medicine. 3 ed. Philadelphia: Blakiston, 1950.
18. Varadhan KB, Parween S, Bhavsar AK, Prabhuji MLV. Tooth mobility measurements- realities and limitations. *J Evolution Med Dent Sci.* 2019; 8(16): 1342-1350. DOI: 10.14260/jemds/2019/298
19. O’Leary TJ, Drake RB, Naylor JE. The plaque control record. *J Periodontol.* 1972; 43(1): 38. DOI: 10.1902/jop.1972.43.1.38
20. Doi K, Yoshiga C, Kobatake R, Kawagoe M, Wakamatsu K, Tsuga K. Use of an intraoral scanner to evaluate oral health. *J Oral Sci.* 2021; 63(3): 292-294. DOI: 10.2334/josnurd.21-0048
21. Paz García J, Maldonado Rodríguez A, Díaz Reval I, Muñoz J, Rodríguez Hernández A. Sustitución del uso de solución salina fisiológica como irrigante en el manejo de pacientes sépticos y quirúrgicos por solución electrolizada. *Rev Mex Cir Bucal Maxilofac.* 2011; 7(2): 46-52. <https://www.medigraphic.com/pdfs/cirugiabucal/cb-2011/cb112c.pdf>
22. Chen L. The myth of 0.9% saline: neither normal nor physiological. *Crit Care Nurs Q.* 2015; 38(4): 385-389. DOI: 10.1097/CNQ.0000000000000084
23. Cobb CM, Sottosanti JS. A re-evaluation of scaling and root planing. *J Periodontol.* 2021; 92(10): 1370-1378. DOI: 10.1002/JPER.20-0839
24. Issac AV, Mathew JJ, Ambooken M, Kachappilly AJ, Pk A, Johny T, et al. Management of chronic periodontitis using subgingival irrigation of ozonized water: A clinical and microbiological study. *J Clin Diagn Res.* 2015; 9(8): ZC29-ZC33. DOI: 10.7860/JCDR/2015/14464.6303

25. Brunello G, Becker K, Scotti L, Drescher D, Becker J, John G. The effects of three chlorhexidine-based mouthwashes on human osteoblast-like SaOS-2 cells. An in vitro study. *Int J Mol Sci.* 2021; 22(18): 9986. DOI: 10.3390/ijms22189986
26. Liu JX, Werner J, Kirsch T, Zuckerman JD, Virk MS. Cytotoxicity evaluation of chlorhexidine gluconate on human fibroblast, myoblasts, and osteoblasts. *J Bone Jt Infect.* 2018; 3(4): 165-172. DOI:10.7150/jbji.26355
27. Paul J. Recent trends in irrigation in endodontics. *Int J Curr Microbiol App Sci.* 2014; 3(11): 941-952. <https://www.ijcmas.com/vol-3-11/John%20Paul.pdf>
28. Torres-Capetillo E, Carrillo-Fuentevilla R, De la Garza-Ramos MA, Mercado Hernández R, Torre-Martínez HHH, Segoviano-Ramírez JC. Antimicrobial efficacy of neutral super-oxidized electrolyzed gel versus chlorhexidine digluconate 0.12% in biofilm formation on orthodontic mini-implants: An in vitro study. *J Pharmacognosy Phytother.* 2013; 5(4): 64-71. DOI:10.5897/JPP12.063
29. Tristán López JD, Goldaracena Azuara MP, Ramírez Muñoz CA, González Amaro AM, Ramírez García J. Efecto antimicrobiano de una solución de superoxidación con pH neutro para desinfección de cavidades clase I. *Rev ADM.* 2015; 72(4): 189-197. <https://www.medigraphic.com/pdfs/COMPLETOS/adm/2015/od154.pdf#page=25>
30. Chen CJ, Chen CC, Ding SJ. Effectiveness of hypochlorous acid to reduce the biofilms on titanium alloy surfaces in vitro. *Int J Mol Sci.* 2016; 17(7): 1161. DOI:10.3390/ijms17071161
31. Ajay Rao HT, Bhat SS, Hegde S, Jhamb V. Efficacy of garlic extract and chlorhexidine mouthwash in reduction of oral salivary microorganisms, an in vitro study. *Anc Sci Life.* 2014; 34(2): 85-88. DOI:10.4103/0257-7941.153465
32. Kudva S, Prabhakar S, Pai V, Tegginamani A. Effects of garlic extract on salivary pH: a clinical study. *Arch Orofac Sci.* 2012; 7(1): 1-8. [https://aos.usm.my/docs/Vol\\_7/Issue\\_1/0108.120109.pdf](https://aos.usm.my/docs/Vol_7/Issue_1/0108.120109.pdf)
33. Eswar K, Venkateshbabu N, Rajeswari K, Kandaswamy D. Dentinal tubule disinfection with 2% chlorhexidine, garlic extract, and calcium hydroxide against *Enterococcus faecalis* by using real-time polymerase chain reaction: In vitro study. *J Conserv Dent.* 2013; 16(3): 194-198. DOI:10.4103/0972-0707.111312 [https://journals.lww.com/jcde/fulltext/2013/16030/dentinal\\_tubule\\_disinfection\\_with\\_2\\_.2.aspx](https://journals.lww.com/jcde/fulltext/2013/16030/dentinal_tubule_disinfection_with_2_.2.aspx)
34. Lee HJ, Park HS, Kim KH, Kwon TY, Hong SH. Effect of garlic on bacterial biofilm formation on orthodontic wire. *Angle Orthod.* 2011; 81(5): 895-900. DOI:10.2319/121010-713.
35. Khan L, Miranda Paulino EG, Lim D, Nadela F, Yadav R, Singh Birring OJ. Anti-microbial efficacy of *Allium sativum* against *Streptococcus mutans* biofilm formation on orthodontic mini-implants. *J Orthod Res.* 2014; 2(3): 129-134. DOI:10.4103/2321-3825.140683
36. Lafaurie GI, Aya MR, Arboleda S, Escalante A, Castillo DM, Millán LV, et al. Eficacia desinfectante del ácido hipocloroso sobre cepas con poder patogénico de cavidad oral. *Rev Colomb Investig Odontol.* 2009; 1(1): 3-11.
37. Armstrong D, Bohn G, Glat P, Kavros SJ, Kirsner R, Snyder R, et al. Expert recommendations for the use of hypochlorous solution: science and clinical application. *Ostomy Wound Manage.* 2015; 61(5): S2-S19. PMID: 28692424