



Caso clínico

## Rehabilitación de paciente con biocorrosión y atrición utilizando restauraciones de disilicato de litio: Reporte de caso

Patricia Viridiana Tienda-Rangel<sup>1</sup>, Luis Fernando Arana-Murillo<sup>2</sup>,  
Jacqueline Adelina Rodríguez-Chávez<sup>3</sup>, Karina Magaña-Curiel<sup>3</sup>,  
María de los Angeles Moyaho-Bernal<sup>4</sup>, Ricardo Curiel-González<sup>3</sup>,  
José Velasco-Neri<sup>3</sup>

- <sup>1</sup>. Egresada de la Especialidad en Prostodoncia. Departamento de Clínicas Odontológicas Integrales. Centro Universitario de Ciencias de la Salud. Universidad de Guadalajara
- <sup>2</sup>. Residente de la Especialidad en Prostodoncia. Departamento de Clínicas Odontológicas Integrales. Centro Universitario de Ciencias de la Salud. Universidad de Guadalajara
- <sup>3</sup>. Profesor de la Especialidad en Prostodoncia. Departamento de Clínicas Odontológicas Integrales. Centro Universitario de Ciencias de la Salud. Universidad de Guadalajara
- <sup>4</sup>. Profesor de la Facultad de Estomatología de la Benemérita Universidad Autónoma de Puebla.

**Autor de correspondencia:**

Jacqueline Adelina Rodríguez Chávez  
E-mail: jacqueline.rchavez@academicos.udg.mx

**Fecha recibido:** diciembre 2021

**Fecha aceptado:** octubre 2022

**Citar como:**

Tienda-Rangel PV, Arana-Murillo LF, Rodríguez-Chávez JA, Magaña-Curiel K, Moyaho-Bernal MA, Curiel-González R, *et al.* Rehabilitación de paciente con biocorrosión y atrición utilizando restauraciones de disilicato de litio: Reporte de caso. [Rehabilitation of Patient with Biocorrosion and Attrition Using Lithium Disilicate Restorations: Case Report]. *Rev Odont Mex.* 2022; 26(4): 46-53. DOI: 10.22201/fo.1870199xp.2022.26.4.81385

## Resumen

**Introducción:** el desgaste de los dientes es una afección multifactorial, en la que se pueden clasificar tres mecanismos: atrición, abrasión y biocorrosión, que comprometen los tejidos dentales, afectando la estructura y función, y la calidad de vida del paciente. La rehabilitación del desgaste de los dientes puede lograrse mediante técnicas adhesivas y materiales cerámicos como el disilicato de litio. **Objetivo:** presentar el reporte de caso con lesiones no cariosas como son biocorrosión y atrición dental, que fueron tratadas con técnicas de restauración indirecta y técnicas mínimamente invasivas. **Presentación del caso:** Paciente masculino de 53 años cuyo motivo de consulta fue “Quiero arreglar mis dientes”. Clínicamente se observó biocorrosión generalizada, así como abfracciones y atrición, radiográficamente no presentó patologías. El tratamiento se dividió en cuatro fases, la primera enfocada a la profilaxis, remoción de restauraciones y colocación de restauraciones provisionales. En la segunda fase, se realizó la prueba de un *mock-up* para verificar el encerado de diagnóstico y estabilidad oclusal, al igual que el alargamiento de coronas en el sector anterior y para realizar nuevos provisionales. En la tercera fase se cementaron las restauraciones definitivas fabricadas en disilicato de litio mediante el uso de técnicas adhesivas. En la cuarta fase se verificó la estabilidad del tratamiento. Se logró establecer una oclusión funcional, así como una estética favorable con buena salud periodontal. **Conclusión:** el uso de restauraciones mediante técnicas adhesivas para el manejo de afectaciones como biocorrosión y atrición es una buena alternativa para preservar el remanente de tejido y lograr un tratamiento con pronóstico favorable a largo plazo.

**Palabras Clave:** Bruxismo, Disilicato de Litio, Adhesión, Reporte de Caso

## INTRODUCCIÓN

El restablecimiento del tejido dentario perdido a causa de lesiones cariosas y no cariosas ha sido un tema de interés de la odontología por muchos años. Las lesiones no cariosas se han clasificado anteriormente como abrasión, atrición y erosión. Los dos primeros son procesos mecánicos de desgaste, donde la abrasión es producida por la interacción entre dientes y otros materiales, y la atrición por contacto diente-diente. Si bien la erosión es causada principalmente por la desmineralización del tejido duro por sustancias ácidas<sup>1</sup>, se sostiene que el término *biocorrosión* es más preciso porque “es la acción química, bioquímica o electroquímica que causa la degradación molecular de las propiedades esenciales en un tejido vivo”<sup>2</sup>. Se ha postulado que en un cuarto proceso relacionado con el desgaste (abfracción), la carga oclusal anormal predispone al esmalte cervical al desgaste mecánico y químico. La pérdida de tejido dentario no carioso es una condición multifactorial que, según su etiología, puede ser mecánico o químico tanto intrínseco como extrínseco<sup>3</sup>. Aunque la atrición y la abrasión pueden operar juntas en el desgaste oclusal, existe un consenso de que las interacciones entre la erosión y los procesos de desgaste mecánico son las más importantes<sup>1</sup>.

La biocorrosión dental es un trastorno de la salud bucal relativamente frecuente en la sociedad moderna<sup>4</sup>. La evidencia reciente sugiere que el desgaste biocorrosivo es común y hasta el 29% de los adultos jóvenes muestran algunos signos de la afección<sup>5</sup>. Tanto las observaciones clínicas como las experimentales muestran que los mecanismos de desgaste individuales rara

vez actúan solos, sino que interactúan entre sí<sup>1</sup>. Independientemente de la etiología, el desgaste dental se considera patológico cuando la pérdida de la estructura dental no es compatible con la edad del paciente, lo que requiere un tratamiento de rehabilitación alternativo para restaurar la forma y la estética dental perdida<sup>6</sup>.

El tratamiento restaurador tradicional para grandes pérdidas de tejido dental es la fabricación de restauraciones indirectas y recubrimientos en lugar del uso de enfoques directos<sup>7</sup>, y existe un cambio en los protocolos de tratamiento restaurativo para el manejo del desgaste dental hacia enfoques menos invasivos<sup>8</sup>. Los materiales totalmente cerámicos utilizados para la fabricación de restauraciones indirectas son cerámicas de óxido (circonio o alúmina), que requieren revestimiento estético con cerámicas basadas en sílice, o cerámicas de disilicato de litio, las cuales pueden usarse en forma monolítica debido a su amplia gama de propiedades ópticas<sup>9</sup>.

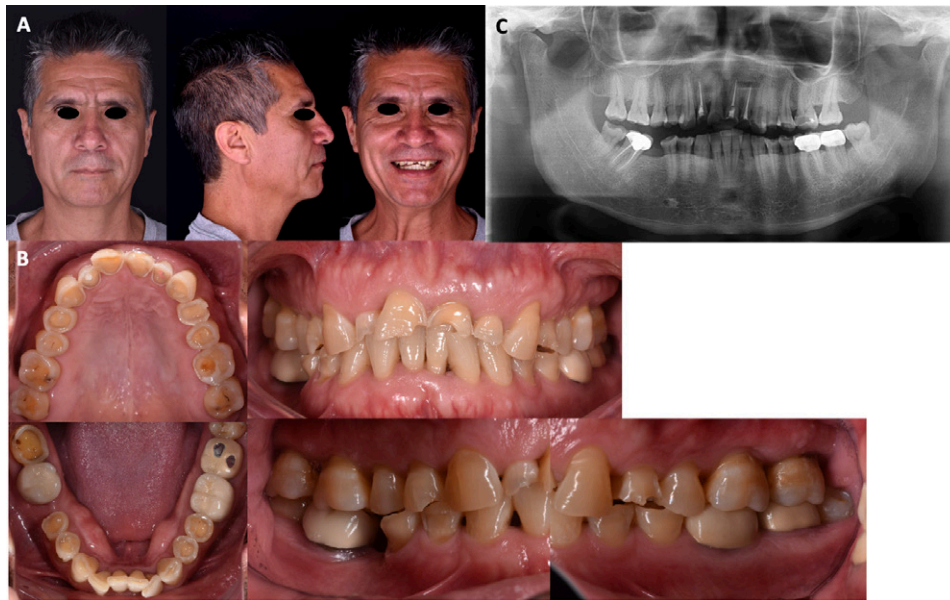El disilicato de litio es un material destacable debido a su versatilidad de indicaciones, en las que se encuentran restauraciones para implantes, restauraciones parciales adheridas (*inlays* y *overlays*), coronas, carillas de dientes anteriores y posteriores, todo esto debido a su alto potencial estético, sus buenas propiedades mecánicas (350-400 MPa de resistencia a la flexión) y resistencia de unión favorable a los tejidos dentales gracias a su contenido de sílice<sup>9,10</sup>. Estudios han demostrado una tasa de supervivencia de 97.4% después de 5 años y 94.8% después de 8 años por lo que parece ser una opción de material para un tratamiento confiable<sup>11</sup>. Por lo que el objetivo de este artículo es presentar el reporte de caso de lesiones no cariosas como la biocorrosión y atrición dental, tratados con técnicas de restauración indirecta y mínimamente invasivas.

## PRESENTACIÓN DEL CASO CLÍNICO

Paciente masculino de 53 años de edad, cuyo motivo de consulta fue “*Quiero arreglar mis dientes*”. Al efectuar el análisis extraoral presentó un biotipo facial dolicocefálico con perfil convexo. Los tercios faciales fueron simétricos, labios delgados, no presentó exposición dental con labios en reposo, presentó una sonrisa baja (Figura 1.A). En el análisis intraoral los arcos dentales presentaron una forma ovoide, la línea media desviada 1mm a la derecha, banda de encía ancha queratinizada de 5mm, los ejes longitudinales se encontraron en posición armónica, erupción pasiva de los dientes 12, 21 y 22, así como poco remanente dentario. Se observó pérdida de substancia dentaria por una combinación de atrición y biocorrosión en las caras oclusales y palatinas de todos los dientes maxilares, así como en el diente 47, y premolares mandibulares, estos últimos con abfracciones, erupción pasiva en los dientes 42, 41 y 31 (Figura 1.B). En la ortopantomografía no presentó patologías, se observaron restauraciones en molares y tratamiento de conductos en dientes maxilares anteriores (Figura 1.C).

Se establecieron como objetivos de tratamiento, una oclusión funcional en posición de relación céntrica (RC), obtener una guía anterior adecuada, elaborar restauraciones con márgenes y contornos adecuados para facilitar la higiene, y así eliminar tanto factores que predispongan la enfermedad periodontal como de la caries. Asimismo, restablecer la arquitectura gingival y curvatura incisal devolviendo una adecuada armonía en la sonrisa y establecer una terapia con guarda oclusal para uso exclusivo nocturno.

Antes de comenzar se remitió al paciente a interconsulta con un gastroenterólogo para determinar las causas de biocorrosión y tratamiento. El plan de tratamiento dental se dividió en cuatro fases: en la fase 1 (profiláctica) comenzó con la remoción de restauraciones defectuosas y provisionalización de los dientes 37 y 47. En la fase 2 (pre-restaurativa) se realizó alargamiento de coronas en el sector anterior, prueba de *mock-up* y provisionalización del sector anterior de

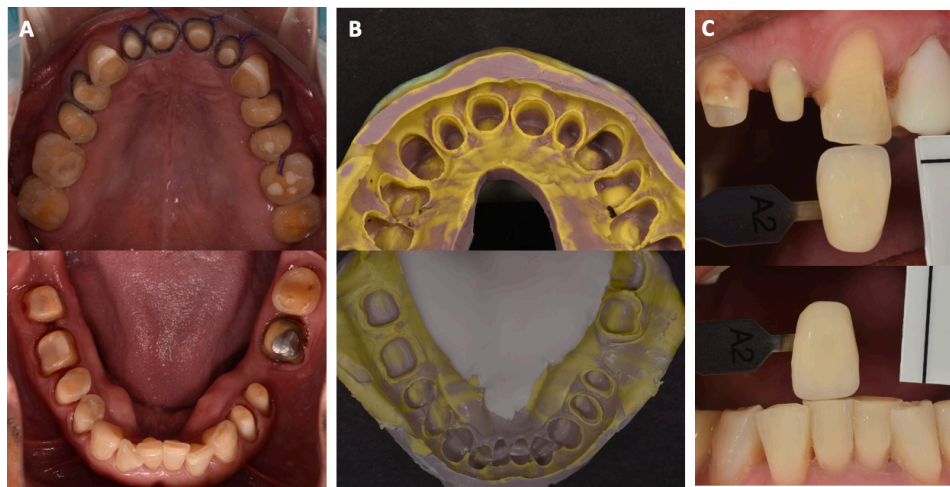


**Figura 1. Estudios iniciales. A. Fotografías extraorales de frente, perfil y sonrisa. B. Fotografías intraorales, en las que se observa desgaste severo generalizado de las caras oclusales, así como lesiones cervicales no cariosas como abfracciones. C. Ortopantomografía.**

acuerdo con el encerado de diagnóstico, tallado de los dientes para restauraciones adhesivas en el sector posterior mandibular y maxilar. En la fase 3 (restaurativa) se realizó impresión final y la prueba de restauraciones en cera para el sector anterior maxilar y se procesó el disilicato de litio para la cementación final. En la fase 4 (mantenimiento) se revisó al paciente a los 30 días para evaluar la integración de las restauraciones.

Se inició con la toma de impresiones de diagnóstico con hidrocoloide irreversible (Hydrogum, Zhermack SpA, Badia Polesine, Italia), fotografías intraorales y extraorales, así como un registro maxilomandibular en rc mediante un desprogramador Gig de Lucia. Posteriormente se realizó encerado de diagnóstico, se incrementó la dimensión vertical de 3mm. Se realizó la prueba de *mock-up* con bisacril (3M™ Protemp™ 4, 3M Espe Deutschland GmbH, Alemania) para verificar la exposición dental y contornos anatómicos. Se retiraron las restauraciones metal cerámica defectuosas de los dientes 36, 37 y 47, se reparó el margen de terminación en chaflán con fresa troncocónica TR-14 (Mani® Dia-Burs®, Mani Inc., Japón) y se colocaron coronas provisionales de acrílico autopolimerizable (Nic Tone®, mdc® Dental, Jalisco, México). Una vez corregidos los contornos se procedió a realizar los desgastes en zona posterior con kit de fresas para restauraciones oclusales (Diamanten, Jota AG, Rütli, Suiza) y se colocaron restauraciones provisionales de acrílico en todo el sector posterior bimaxilar. Después, se realizaron desgastes para preparaciones de cobertura completa en el sector anterior maxilar, y se colocaron provisionales de acrílico autopolimerizable tono A2. Debido al poco remanente dentario en el sector anteroposterior se realizó alargamiento de corona. Una vez realizado el alargamiento se reparó el margen y se ajustaron los provisionales.

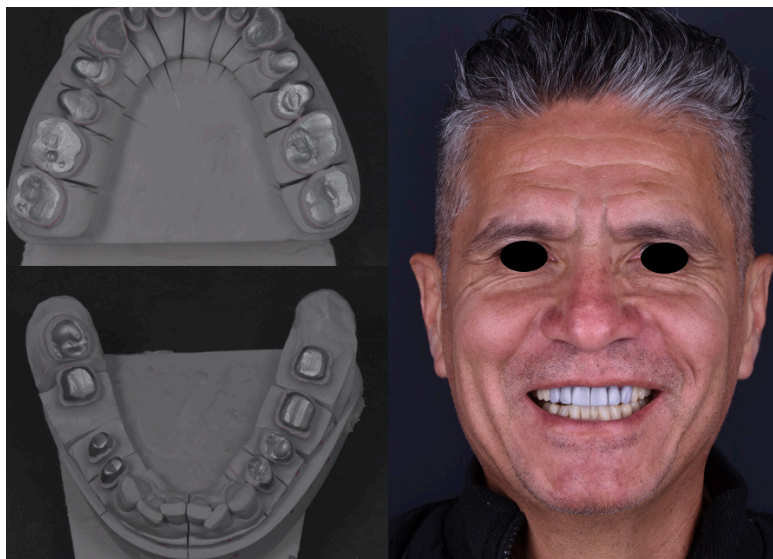
Se dejó un período de espera de seis semanas para lograr una estabilización en los tejidos gingivales. Se realizó una cucharilla individual de acrílico autopolimerizable (NicTone mdc® Dental, Zapopan, México) para la toma de impresión final. En esta etapa se colocaron hilos de retracción gingival de #0 y #000 (Ultrapak™, Ultradent Products Inc., Utah, Estados Unidos) humectados con líquido hemostático para lograr un perfil de emergencia en la impresión



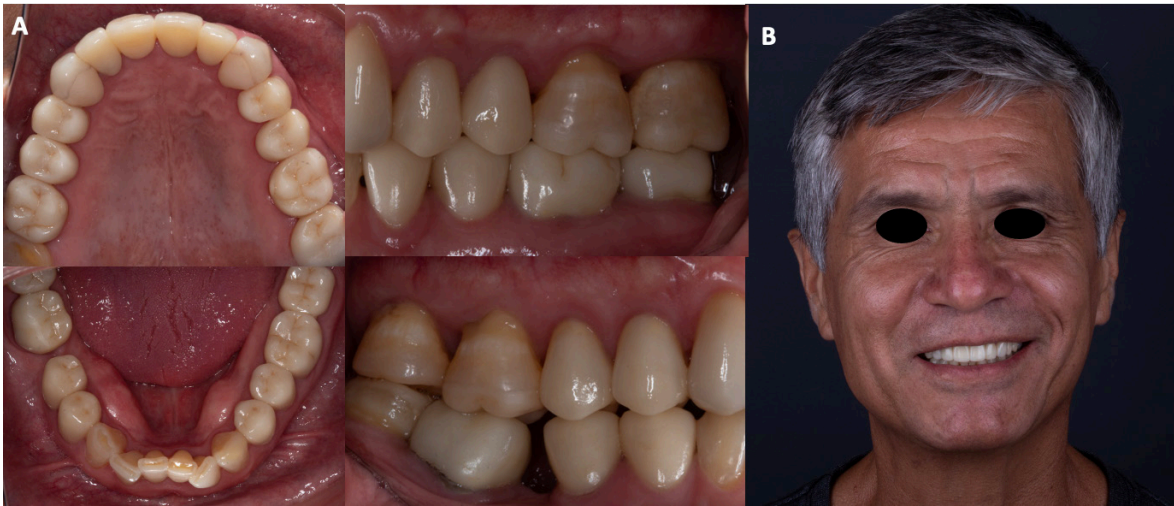
**Figura 2. Impresión y toma de color. A. Colocación de hilos retractores para toma de impresión. B. Impresiones definitivas de polivinilsiloxano. C. Registro de color.**

(Figura 2.A). Se procedió a tomar la impresión a 2 pasos utilizando silicón por adición (3M™ Imprint II™, 3M Espe Deutschland GmbH, Alemania) (Figura 2.B). Se realizó toma de color con colorímetro (ips e.max® Ceram, Ivoclar Vivadent AG, Liechtenstein) con tono A2 (Figura 2.C).

Se realizó el vaciado, conformado y troquelado de los modelos articulados en articulador semiajustable (Artex® CR, Amann Girrbaach AG, Mäder, Austria) en el que se realizó el encerado de las restauraciones (geo Classic, Renfert GmbH, Hilzingen, Alemania) las cuales se probaron en boca para verificar contornos y sellado marginal (Figura 3.A). Se realizó el proceso de revestido, desencerado y prensado de las restauraciones en disilicato de litio (ips e.max® Press, Ivoclar Vivadent AG, Liechtenstein) tono mediana translucidez (MT) A2 en pastilla monolítica para todas las restauraciones. Una vez obtenidas las restauraciones se realizó la prueba en boca para verificar el sellado y contornos (Figura 3.B).



**Figura 3 A. Avances del tratamiento. A. Modelos troquelados. B. Prueba de restauraciones en cera para evaluación de estética y fonética.**



**Figura 4. Estudios finales. A. Fotografías intraorales de las restauraciones cementadas. B. Fotografía extraoral de frente.**

Se procedió a maquillar las restauraciones para lograr una mayor estética, una vez realizado el acondicionamiento de las restauraciones se procedió a realizar el acondicionamiento del diente mediante arenado de la superficie con óxido de aluminio a 50 micrones, así como el grabado de la superficie con ácido (Ultra-Etch™, Ultradent Products Inc., Utah, Estados Unidos) y se comenzó a cementar las restauraciones de centrales, caninos y laterales utilizando cemento autoadhesivo (3M™ RelyX™ U200, 3M Espe Deutschland GmbH, Alemania) y foto-polimerizando durante 20s cada restauración. Se retiraron excesos de cemento y se pulieron márgenes (Figura 4.A). Se le tomaron impresiones con las nuevas restauraciones y se le entregó un guarda plano para protección de las restauraciones de uso exclusivo nocturno. Se dieron indicaciones al paciente y se citó a los 30 días para ver la estabilidad del tratamiento.

Como resultado se cumplieron los objetivos que se plantearon al inicio del tratamiento. Se logró establecer una oclusión funcional, así como lograr una salud periodontal mediante contornos, márgenes adecuados y fisioterapia. Se obtuvo una línea de la sonrisa armónica en las restauraciones para una estética satisfactoria (Figura 4.B).

## DISCUSIÓN

En el presente caso se muestran signos de la pérdida de la sustancia dental debido a atrición, así como biocorrosión, la cual fue diagnosticada de origen intrínseco por los ácidos gástricos que entran en contacto con la cavidad oral por reflujo gastrointestinal, así como factores en la dieta. En sus etapas iniciales puede estar limitada solo al esmalte, pero se puede extender a la dentina como en este caso, y en etapas más avanzadas puede ocasionar hipersensibilidad y limitaciones funcionales<sup>12</sup>.

La rehabilitación de la dentición desgastada es común en la práctica clínica, usualmente incluye filosofías o enfoques de tratamiento extensivo, no obstante, no hay evidencia sólida publicada que respalde el uso de un material o técnica específicos<sup>7</sup>. Por lo que entre las alternativas disponibles se debe optar por la que mejor combine el costo, beneficio y longevidad, la cual se verá influenciada por la elección correcta del material<sup>13</sup>. Para maximizar la estética

sin comprometer la fuerza y durabilidad de las restauraciones, se optó por un tratamiento clínico conservador utilizando restauraciones de disilicato de litio, debido a que su dureza y resistencia son ligeramente superiores en comparación con las de esmalte dental. Es adecuado debido a que las opciones tradicionales como las rehabilitaciones de cobertura completa de metal-cerámica y zirconia-cerámica son más susceptibles a presentar astillamiento o fractura de la cerámica<sup>14</sup>. Además, estas opciones no van acorde al tratamiento conservador que se llevó a cabo en nuestro caso debido a que serían de cobertura completa en los dientes intactos.

Frattes *et al.*<sup>15</sup> afirman que la adhesión es predecible en el esmalte y dentina al hacer el grabado total a pesar del desgaste por biocorrosión. Si el paciente no es tratado de su condición gástrica, puede comprometerse la interfaz adhesiva y ocasionar una falla de la restauración, por lo cual el paciente se remitió con un gastroenterólogo para su tratamiento. Dicha condición provoca que la rehabilitación de lesiones biocorrosivas y atrición sea uno de los procedimientos de tratamiento más complejos descritos en la literatura reciente, debido a que se requiere conocimiento y habilidad por parte del profesional<sup>4,16</sup>. Boitelle<sup>4</sup> menciona que un tratamiento alternativo consiste en la rehabilitación sin aumentar la dimensión vertical de oclusión, protegiendo la superficie erosionada con un relleno de resina compuesta. En estos casos, el riesgo de fracaso de las reconstrucciones es demasiado alto, y solo sería un método paliativo o transitorio, por lo que en nuestro caso se optó por restauraciones cerámicas dada la necesidad de aumentar la dimensión vertical oclusal, proporcionando una ventaja considerable sobre la resina.

El desempeño clínico de los dientes tratados con un método de mínima invasión mediante técnicas adhesivas parece prometedor como reportan otros autores<sup>4,14,16-18</sup>, ya que, como nuestro caso, ninguno de los dientes tratados perdió su vitalidad, no se detectó falla en ninguna de las restauraciones y la satisfacción general del paciente fue alta al devolver la función y la estética.

## CONCLUSIÓN

La restauración de áreas con biocorrosión y atrición con técnicas mínimamente invasivas permite a los pacientes lograr una rehabilitación estética y recuperar la función y el equilibrio estomatognático y, por lo tanto, debe considerarse una opción terapéutica confiable. La decisión de tratamiento debe basarse en la evidencia científica disponible, así como la selección de materiales que sean apropiados en resistencia y estética.

## REFERENCIAS BIBLIOGRÁFICAS

1. Shellis RP, Addy M. The interactions between attrition, abrasion and erosion in tooth wear. En: A Lussi, C Ganss (eds.) *Erosive tooth wear: From diagnosis to therapy* (pp.32-45). Basel: Karger, 2014. (*Monogr Oral Sci.*; 25) DOI: 10.1159/000359936
2. Grippo JO, Simring M, Coleman TA. Abfraction , abrasion , biocorrosion , and the enigma of noncarious cervical lesions: A 20-year perspective. *J Esthet Restor Dent.* 2012; 24(1): 10-23. DOI: 10.1111/j.1708-8240.2011.00487.x
3. Wetselaar P, Manfredini D, Ahlberg J, Johansson A, Aarab G, Papagianni CE, et al. Associations between tooth wear and dental sleep disorders: A narrative overview. *J Oral Rehabil.* 2019; 46(8): 765-775. DOI: 10.1111/joor.12807
4. Boitelle P. Contemporary management of minimal invasive aesthetic treatment of dentition affected by erosion: Case report. *BMC Oral Health.* 2019; 19: 123. DOI: 10.1186/s12903-019-0807-4

5. Bartlett D, O'Toole S. Tooth wear and aging. *Aust Dent J*. 2019; 64(S1): S59–S62. DOI: 10.1111/adj.12681
6. Mesko ME, Hutton B, Skupien JA, Sarkis-Onofre R, Moher D, Pereira-Cenci T. Therapies for bruxism: A systematic review and network meta-analysis (protocol). *Syst Rev*. 2017; 6(1): 4. DOI: 10.1186/s13643-016-0397-z
7. Mesko ME, Sarkis-Onofre R, Cenci MS, Opdam NJ, Loomans B, Pereira-Cenci T. Rehabilitation of severely worn teeth: a systematic review. *J Dent*. 2016; 48: 9-15. DOI: 10.1016/j.jdent.2016.03.003
8. Loomans B, Opdam N, Attin T, Bartlett D, Edelhoff D, Frankenberger R, et al. Severe tooth wear: European consensus statement on management guidelines. *J Adhes Dent*. 2017; 19(2): 111–119. DOI: 10.3290/j.jad.a38102
9. Kern M, Sasse M, Wolfart S. Ten-year outcome of three-unit fixed dental prostheses made from monolithic lithium disilicate ceramic. *J Am Dent Assoc*. 2012; 143(3): 234–240. DOI: 10.14219/jada.archive.2012.0147
10. Zarone F, Di Mauro MI, Ausiello P, Ruggiero G, Sorrentino R. Current status on lithium disilicate and zirconia: A narrative review. *BMC Oral Health*. 2019; 19: 134. DOI: 10.1186/s12903-019-0838-x
11. Gehrt M, Wolfart S, Rafai N, Reich S, Edelhoff D. Clinical results of lithium-disilicate crowns after up to 9 years of service. *Clin Oral Investig*. 2013; 17: 275–284. DOI: 10.1007/s00784-012-0700-x
12. Kanzow P, Wegehaupt FJ, Attin T, Wiegand A. Etiology and pathogenesis of dental erosion. *Quintessence Int*. 2016; 47(4): 275–278. DOI: 10.3290/j.qi.a35625
13. Lobbezoo F, van der Zaag J, van Selms MK, Hamburger HL, Naeije M. Principles for the management of bruxism. *J Oral Rehabil*. 2008; 35(7): 509–523. DOI: 10.1111/j.1365-2842.2008.01853.x
14. Moreira A, Freitas F, Marques D, Caramês J. Aesthetic rehabilitation of a patient with bruxism using ceramic veneers and overlays combined with four-point monolithic zirconia crowns for occlusal stabilization : A 4-year follow-up. *Case Rep Dent*. 2019; 2019: 1640563. DOI: 10.1155/2019/1640563
15. Frattes FC, Augusto MG, Torres CRG, Pucci CR, Borges AB. Bond strength to eroded enamel and dentin using a universal adhesive system. *J Adhes Dent*. 2017; 19(2): 121–127. DOI: 10.3290/j.jad.a38099
16. Grütter L, Vailati F. Full-mouth adhesive rehabilitation in case of severe dental erosion, a minimally invasive approach following the 3-step technique. *Eur J Esthet Dent*. 2013; 8(3): 358–375. [https://www.researchgate.net/profile/Francesca-Vailati-2/publication/255972168\\_Full-mouth\\_adhesive\\_rehabilitation\\_in\\_case\\_of\\_severe\\_dental\\_erosion\\_a\\_minimally\\_invasive\\_approach\\_following\\_the\\_3-step\\_technique/links/5423b9060cf238c6ea6e49aa/Full-mouth-adhesive-rehabilitation-in-case-of-severe-dental-erosion-a-minimally-invasive-approach-following-the-3-step-technique.pdf](https://www.researchgate.net/profile/Francesca-Vailati-2/publication/255972168_Full-mouth_adhesive_rehabilitation_in_case_of_severe_dental_erosion_a_minimally_invasive_approach_following_the_3-step_technique/links/5423b9060cf238c6ea6e49aa/Full-mouth-adhesive-rehabilitation-in-case-of-severe-dental-erosion-a-minimally-invasive-approach-following-the-3-step-technique.pdf)
17. Resende TH, Reis KR, Schlichting LH, Magne P. Ultrathin cad-cam ceramic occlusal veneers and anterior bilaminar veneers for the treatment of moderate dental biocorrosion: A 1.5-year follow-up. *Oper Dent*. 2018; 43(4): 337–346. DOI: 10.2341/17-007-T
18. Vailati F, Gruetter L, Belser UC. Adhesively restored anterior maxillary dentitions affected by severe erosion: up to 6-year results of a prospective clinical study. *Eur J Esthet Dent*. 2013; 8(4): 506–530. [https://d1wqtxts1xzle7.cloudfront.net/46304536/Adhesively\\_restored\\_anterior\\_maxillary\\_d20160607-12729-2c8lnr-libre.pdf?1465295281=&response-content-disposition=inline%3B+filename%3DAdhesively\\_restored\\_anterior\\_maxillary\\_d.pdf&Expires=1723239237&Signature=PeU327DxAPOpXARg8zq8c9RXexurOPdVf6bb8lg9ItS9-LGj9~sPS0w1ZRI58lIHkCkEWLrgq-RCKZRgLMfoFXFBF6CoTNeN1HoXBvyqNFYqayePq5MA6FGAtkJWcEIPoa3KDSJtSDYw8olZna-C9usppt9ZgFDIII32rrbw7w9YFHIW1faT2IxuNdcRg0SEbMNwB4jYPLS7tUujTkC-UcY7gUS1EVGG-fQ8sh05eobH-rwC0a06mXINKHI7s4FMslt9wZkGr7Db0jThYpaGym-Hk8JISkn~3hDekNpB9Y3~-K9YoBluPrNIF1ui2BIY7PwY7jqrzI~AwyH0nHgWR-P6w\\_\\_&Key-Pair-Id=APKAJLOHF5GGSLRBV4ZA](https://d1wqtxts1xzle7.cloudfront.net/46304536/Adhesively_restored_anterior_maxillary_d20160607-12729-2c8lnr-libre.pdf?1465295281=&response-content-disposition=inline%3B+filename%3DAdhesively_restored_anterior_maxillary_d.pdf&Expires=1723239237&Signature=PeU327DxAPOpXARg8zq8c9RXexurOPdVf6bb8lg9ItS9-LGj9~sPS0w1ZRI58lIHkCkEWLrgq-RCKZRgLMfoFXFBF6CoTNeN1HoXBvyqNFYqayePq5MA6FGAtkJWcEIPoa3KDSJtSDYw8olZna-C9usppt9ZgFDIII32rrbw7w9YFHIW1faT2IxuNdcRg0SEbMNwB4jYPLS7tUujTkC-UcY7gUS1EVGG-fQ8sh05eobH-rwC0a06mXINKHI7s4FMslt9wZkGr7Db0jThYpaGym-Hk8JISkn~3hDekNpB9Y3~-K9YoBluPrNIF1ui2BIY7PwY7jqrzI~AwyH0nHgWR-P6w__&Key-Pair-Id=APKAJLOHF5GGSLRBV4ZA)