



Revisión sistemática

# Fotobiomodulación como coadyuvante en la reducción del dolor postoperatorio en la cirugía de terceros molares. Revisión sistemática

Angélica Hernández-López<sup>1</sup>, Mayra Lorena-Olvera<sup>1</sup>,  
Manuel de Jesús Maldonado-Guereca<sup>1</sup>,  
Marcelo Gómez Palacio-Gastélum<sup>2</sup>, Nohé Vargas-Chávez<sup>2</sup>

<sup>1</sup>. Alumno, Maestría en Ciencias Estomatológicas. Facultad de Odontología – Universidad Juárez del Estado de Durango.

<sup>2</sup>. Profesor-Investigador de la Facultad de Odontología – Universidad Juárez del Estado de Durango.

**Autor de correspondencia:**

Angélica Hernández López  
E-mail: angiehdez1995@gmail.com

**Fecha recibido:** febrero 2022

**Fecha aceptado:** septiembre 2022

**Citar como:**

Hernández-López A, Olvera-ML, Maldonado-Guereca M, Gómez Palacio-Gastélum M, Vargas-Chávez N. Fotobiomodulación como coadyuvante en la reducción del dolor postoperatorio en la cirugía de terceros molares. Revisión sistemática. [Photobiomodulation therapy as an adjuvant in reducing postoperative pain in third molar surgery. A systematic review]. *Rev Odont Mex.* 2022; 26(2): 32-39. DOI: 10.22201/fo.1870199xp.2022.26.4.83318

## Resumen

**Introducción:** La cirugía de los terceros molares se asocia normalmente a diferentes complicaciones, destacando como principal, el dolor postoperatorio. Comúnmente, la terapéutica se concentra en la prescripción de antiinflamatorios no esteroideos como coadyuvantes para minimizar el dolor. Sin embargo, los antiinflamatorios no esteroideos tienen numerosos efectos secundarios gastrointestinales, renales y hematológicos. Actualmente, en un esfuerzo por ofrecer

el mejor tratamiento coadyuvante en el control del dolor postoperatorio que no genere efectos secundarios, se ha sugerido la implementación de la terapia de fotobiomodulación. **Objetivo:** Realizar una revisión sistemática sobre la efectividad de la implementación de la terapia de fotobiomodulación (TFBM) para la reducción del dolor postoperatorio después de la cirugía de los terceros molares. **Materiales y métodos:** Se realizó una búsqueda en 3 bases de datos electrónicas gratuitas: PubMed, ScienceDirect, Wiley Online Library. En estas, se incluyeron ensayos clínicos aleatorizados publicados del 2015 al 2021. **Resultados:** Se encontró un número bajo de artículos, ninguno contó con un protocolo estandarizado de TFBM (longitud de onda, densidad de potencia medida, J/cm<sup>2</sup> energía por punto); además de no presentar concordancia entre las características de la aplicación de TFBM sin embargo, de los estudios incluidos, todos arrojaron una significancia estadística en la disminución del dolor al aplicar TFBM. **Conclusión:** De acuerdo con los resultados obtenidos en esta revisión, la aplicación de la terapia de fotobiomodulación es efectiva para reducir el dolor postoperatorio después de la cirugía de terceros molares.

**Palabras clave:** Fotobiomodulación, terapia laser de baja intensidad, terceros molares, dolor.

## INTRODUCCIÓN

La extracción quirúrgica de los terceros molares es uno de los procedimientos más realizados en la cirugía oral y maxilofacial en todo el mundo<sup>1</sup>; entre las complicaciones más frecuentes asociadas a este procedimiento, se encuentra el dolor postoperatorio, la inflamación, trismus, lesión del nervio sensorial, la osteítis alveolar, las fracturas mandibulares e infecciones<sup>2</sup>. Lago-Méndez *et al.* refieren que la máxima intensidad de dolor se presenta entre 3 y 5 horas después de la cirugía, prolongándose durante 2 o 3 días y disminuyendo gradualmente hasta el séptimo día<sup>3</sup>. Un método habitual para minimizar esta complicación es el uso de fármacos como antiinflamatorios no esteroideos (AINE), analgésicos y relajantes, pero la mayoría de ellos pueden tener efectos secundarios, como la tendencia a la hemorragia sistémica, la irritación gastrointestinal y las reacciones alérgicas<sup>4,5</sup>. Dichas observaciones justifican los esfuerzos por encontrar un nuevo método de control del dolor postoperatorio que no ocasione efectos secundarios. Recientemente, la terapia de fotobiomodulación (TFBM) se ha sugerido como coadyuvante en pacientes sometidos a cirugía de terceros molares, controlando el proceso inflamatorio, favoreciendo el alivio del dolor, y acelerando la reparación de los tejidos sin tener efectos adversos en los pacientes<sup>6,7</sup>. La TFBM, también conocida como terapia láser de baja intensidad, es definida como una terapia de luz no ionizante que, mediante la emisión estimulada de rayos láser, diodos emisores de luz (LED), y/o irradiación de banda ancha en los espectros visible e infrarrojo, es capaz de producir cambios fisiológicos en células y tejidos. Lo anterior da lugar a beneficios terapéuticos, por lo que se utiliza en diversas disciplinas de la medicina y la odontología, por sus propiedades analgésicas, bioestimulantes y antiinflamatorias<sup>8</sup>.

La TFBM promueve efectos rápidos en la reducción del nivel de dolor y de mediadores inflamatorios como la prostaglandina E2, la interleucina 1 (IL1), el factor de necrosis tumoral y la ciclooxigenasa 2 (COX-2)<sup>9,10</sup>. Además, genera un impacto biológico en los tejidos y las estructuras celulares, al favorecer el estado de hiperpolarización directamente sobre las terminaciones nerviosas primarias de los nervios, inhibiendo la transmisión de los estímulos dolorosos al sistema nervioso central<sup>11</sup>, e induciendo analgesia, al estimular la síntesis de endorfina endógena

( $\beta$ -endorfina), disminuyendo la actividad de las fibras C, la bradiquinina, y modificando el umbral del dolor<sup>12</sup>.

Fabre *et al.*<sup>13</sup> evaluaron los efectos analgésicos de la aplicación intraoral de TFBM para controlar el dolor después de la extracción de los terceros molares. Todos los pacientes recibieron cuatro sesiones diarias consecutivas de TFBM utilizando el LED (660 nm, 35 mW, 5 J/cm<sup>2</sup>). La conclusión fue que la intensidad del dolor se redujo a partir del tercer día postoperatorio. Resultados semejantes fueron reportados en un ensayo clínico aleatorizado doble ciego, realizado por Eshghpour *et al.*<sup>14</sup> donde el nivel de dolor fue significativamente menor del lado del láser que en el del placebo en todos los momentos del experimento ( $p < 0.05$ ), por lo que se demostró que la TFBM es eficaz para disminuir la intensidad del dolor postoperatorio o la extracción de terceros molares y se puede recomendar para aliviar la sintomatología que presentan los pacientes después de la cirugía. En este sentido, el propósito de la presente revisión sistemática fue determinar la eficacia de la terapia de fotobiomodulación como coadyuvante en la reducción del dolor postoperatorio después de la cirugía de terceros molares.

## MATERIALES Y MÉTODOS

El primer paso en el proceso sistemático de la revisión consistió en utilizar la metodología PICO para definir una pregunta clínica o de investigación: **PICO**. P→ pacientes sometidos a cirugía de terceros molares, I→ aplicación de terapia fotobiomoduladora postoperatoria, C→ otras formas de manejo operatorio, O→ eficacia en la reducción del dolor. Tendiendo como resultado ¿es eficaz la terapia de fotobiomodulación como coadyuvante en la reducción del dolor postoperatorio en la cirugía de terceros molares?

Se realizó una búsqueda sistemática en 3 diferentes bases de datos electrónicas gratuitas, las cuales fueron: PubMed, ScienceDirect y Wiley Online Library. Se buscaron artículos publicados del 1 enero, 2016 al 30 octubre, 2021 en idiomas inglés y español, y se limitaron a aquellos artículos con resultados sólo en humanos. Las palabras clave que se utilizaron fueron: fotobiomodulación, terapia láser de baja intensidad, terceros molares, dolor, con su correspondiente traducción al inglés, términos MeSH y operadores booleanos. Se incluyeron todos los ensayos clínicos aleatorizados (ECA) en donde se aplicaba la terapia de fotobiomodulación por vía intraoral y/o extraoral después de la cirugía, uso de diodos emisores de luz con longitud de onda entre 800-940 nm y densidad de potencia media de 50-500 mW, ECAs en el formato de boca dividida, ECAs en el formato grupo experimental y grupo control, así como la utilización de la escala visual análoga (VAS) para medición del dolor. Se excluyeron cartas al editor, estudios piloto, revisiones cortas, estudios realizados en sujetos no humanos y estudios *in vitro*. Fueron eliminados los artículos que compararan la eficacia de la terapia de fotobiomodulación contra fármacos, estudios con pacientes cuya condición médica potenciara el umbral del dolor y artículos que utilizaran una escala de medición diferente a la VAS.

Los estudios relevantes se analizaron y revisaron por separado con la ayuda de dos revisores. Se utilizó un formulario para la recolección de datos de cada uno de los estudios que incluía: título, autor, año, tipo de diseño, aplicación de TFBM, longitud de onda (nm), densidad de potencia media (mW), densidad de energía/punto (J/cm<sup>2</sup>), seguimiento y VAS. Para cada artículo seleccionado se consideró la VAS con la finalidad de determinar la eficacia de la TFBM como coadyuvante en la reducción del dolor postoperatorio dentro de un periodo de seguimiento máximo de 7 días posterior a la cirugía de terceros molares.

## RESULTADOS

En la búsqueda de la literatura se identificaron 134 artículos en total, en las bases de datos seleccionadas (PubMed = 36, Wiley Online Library = 50, ScienceDirect = 48). Al aplicar los criterios de selección, se excluyeron 130 artículos, los cuales correspondían a revisiones de la literatura, protocolos de ensayo clínico, resúmenes de conferencias, capítulos de libros y ECAS en sujetos no humanos. Así se obtuvieron 4 artículos al final del cribaje (Figura 1).

Las características de los estudios incluidos fueron desglosadas por: autor, año, diseño del estudio, intervención, tamaño muestral en cada grupo, seguimiento, medición del dolor y resultados expresados con media (Tabla 1). Las medias de edad de los pacientes incluidos en los artículos se encontraron en un rango de:  $24.08 \pm 3.26$  a  $28 \pm 11.54$  años, siendo la mayoría mujeres. En uno de los artículos el género no mostró diferencias en cuanto a su puntuación de dolor, mientras que en los restantes no se proporcionó información al respecto.

De los artículos seleccionados, el tratamiento base que recibieron los pacientes fue dipirona 500 mg / dosis única; paracetamol 500 mg / 6h / 5 días; ibuprofeno 400 mg /12 h / 3 días y paracetamol 500 mg / 8 h, respectivamente. Referente a la aplicación de TFBM como coadyuvante en la reducción del dolor postoperatorio en cirugía de terceros molares, los resultados revelan que las puntuaciones medias de vas fueron significativamente menores en los grupos expuestos a TFBM en comparación con los grupos que recibieron terapia simulada o aquellos que no recibieron irradiación.

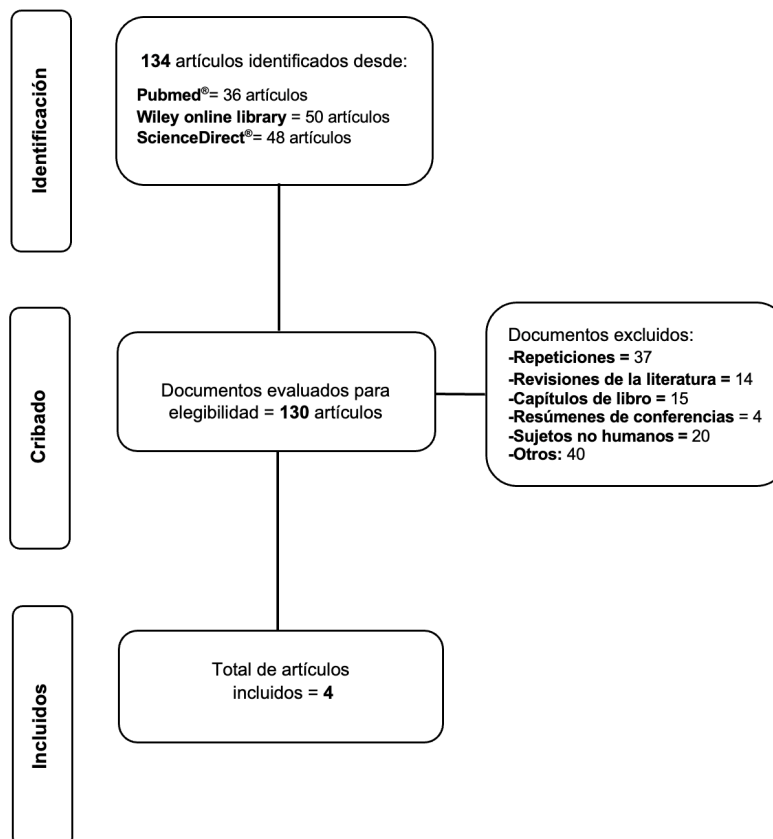


Figura 1. Diagrama de flujo de la selección de artículos.

**Tabla 1. Características de los estudios incluidos.**

AUTOR	ESTUDIO	DISEÑO	INTERVENCIÓN (nm,mW,J/cm <sup>2</sup> )		MUESTRA		SEGUIMIENTO	MEDICIÓN DEL DOLOR	RESULTADOS (vas)		p
			GRUPO TFBM	GRUPO CONTROL	INTERVENCIÓN	CONTROL			GRUPO TFBM	CONTROL	
Isolan et al <sup>15</sup>	ECA doble ciego	Paralelo	808nm 50 mW 11J/cm <sup>2</sup>	Sin irradiación	51	50	6, 24 y 48 horas después de las extracciones	vas	T6 (x=0.9;I.C:0.63-1.16)** T24 (x= 0.72;I.C:0.51-0.93)** T48 (x= 0.64;I.C:0.36-0.92)**	T6 (x=2.50;I.C:2.10- 2.88)** T24 (x=2.86;I.C:2,40 -3,31)** T48 (x=2.86;I.C:2,37-3,34)**	<0.001 <sup>a</sup>
Mohajerani et al <sup>16</sup>	ECA doble ciego	Paralelo	TFBM: 810 nm, 500 mW, 5 J/cm <sup>2</sup> LED: 632 nm, 500 mW, 2 J/cm <sup>2</sup>	Sin irradiación	20	20	Día 3 y 7 postoperatorio	vas	Día 3: 3.35 ± 1.23* Día 7:0.9 ± 0.64*	Día 3: 4.6 ± 0.94* Día 7: 1.4 ± 0.5*	0.03 <sup>a</sup> 0.01 <sup>a</sup>
Momeni et al <sup>17</sup>	ECA doble ciego	Boca dividida	940 nm, 500 mW,30 J/cm <sup>2</sup>	Punta de la fibra sin radiación	Grupo control y de intervención: 25		Cada día durante una semana	vas	Día 6: 1.08 ± 1.10* Día 7:0.4 ± 1.5*	Día 6: 2.76 ± 2.82* Día 7: 1.71 ± 2.26*	< 0.05 <sup>b</sup>
Nejat et al <sup>18</sup>	ECA doble ciego	Boca dividida	660 nm 200 mW, 1.5 J/cm <sup>2</sup>	Tlbi simulada	Grupo control y de intervención: 80		Cada día durante una semana	vas	24.52 ± 7.32*	27.89 ± 8.26*	<0.001 <sup>a</sup>

ECA: Ensayo clínico aleatorizado, TFBM: Terapia fotobiomoduladora, LED: diodo emisor de luz, nm: longitud de onda en nanómetros, mW: Densidad de potencia media, J/cm<sup>2</sup>: Dosis de energía/punto, T: tiempo, vas: Escala análoga visual; <sup>a</sup> Media y desviación estándar, Media e intervalo de confianza\*; <sup>b</sup> P: Valor de p. -U de Mann-Whitney; <sup>c</sup>T de Student

## DISCUSIÓN

Entre los efectos postoperatorios no deseados de la cirugía de los terceros molares, se deriva el proceso inflamatorio que sigue a la lesión tisular y en consecuencia manifestación de dolor postoperatorio. Con el fin de disminuir el dolor y la inflamación se han implementado los fármacos que inhiben la fosfolipasa A2 y modulan o bloquean la síntesis de mediadores de la inflamación, como las prostaglandinas, las prostaciclina, la bradiquinina y los leucotrienos. La desventaja son los posibles efectos secundarios que ocasionan y es por ello que se han buscado ofrecer alternativas que no generen tales efectos. La TFBM se ha usado con éxito en el área de la salud desde hace 40 años, fue descrita por primera vez por Mester *et al.*<sup>19</sup> en 1971, quienes concluyeron que su uso estimula la regeneración de la herida. Desde entonces, la TFBM se ha utilizado en diferentes ramas de las ciencias de la salud, como en la odontología para tratar diferentes afecciones, como los trastornos de la articulación temporomandibular<sup>20,21</sup>, la lesión del nervio alveolar inferior<sup>22</sup>, la mucositis oral<sup>23,24</sup>, en tratamientos ortodónticos<sup>25,26</sup>, y recientemente se ha estudiado su eficacia como coadyuvante en la reducción del dolor postoperatorio de la extracción de terceros molares, donde ha mostrado resultados favorables<sup>27</sup>.

Dentro de las limitantes de nuestra investigación se encuentran la falta de estudios y la heterogeneidad de los protocolos, para así poder escoger el mejor tratamiento coadyuvante que minimice el dolor en pacientes sometidos a cirugía de terceros molares. El principal sesgo de los estudios seleccionados es el protocolo de la TFBM aplicado. Por ejemplo, Isolan *et al.*<sup>15</sup> se basaron en protocolos previos donde se comprobó que el dolor postoperatorio disminuyó en cirugías de terceros molares, mientras que Mohajerani *et al.*<sup>16</sup> aplicaron TFBM conforme a los parámetros establecidos utilizados por Opel *et al.*<sup>28</sup>, los cuales no se relacionaron con la cirugía de terceros molares, pero sí con la curación de heridas, el tratamiento del acné, la prevención de las quemaduras solares y el rejuvenecimiento de la piel. Por otro lado, tanto Momeni *et al.*<sup>17</sup> como Nejat *et al.*<sup>18</sup> realizaron protocolos propios.

Es importante destacar que hasta el momento no se cuenta con un protocolo estandarizado de TFBM. Cada estudio seleccionado empleó diferentes longitudes de onda, densidad de potencia media y J/cm<sup>2</sup> energía por punto, por lo que los resultados de nuestro estudio podrían verse influenciados por la falta de estandarización del protocolo de la TFBM. Por otra parte, la aplicación de TFBM en múltiples sesiones después de la cirugía de los terceros molares, ha

demostrado tener efectos positivos para aliviar el dolor postoperatorio<sup>29</sup>. Aunque, los artículos incluidos en esta revisión se limitaron a solo una aplicación postoperatoria. En cuanto al modo de administración, en un estudio de Aras y Güngörmüş<sup>30</sup>, se demostró que la administración de TFBM extraoral era más eficaz en comparación con la intraoral, para la reducción del trismus y la inflamación después de la extracción de terceros molares. El modo de administración de la TFBM que se aplicó en cada ECA varió en cada uno de los artículos revisados, y actualmente se desconoce si esto tiene un impacto en la reducción del dolor postoperatorio.

## CONCLUSIONES

La aplicación de TFBM como coadyuvante después de la cirugía de terceros molares, es un tratamiento efectivo para la reducción del dolor postoperatorio. No obstante, se considera necesario efectuar otros estudios para establecer un protocolo estandarizado para el manejo de la TFBM y así disminuir el sesgo de los resultados obtenidos.

## CONFLICTO DE INTERÉS

No existen potenciales conflictos de interés que declarar en esta revisión sistemática.

## REFERENCIAS BIBLIOGRÁFICAS

1. Shepherd JP, Brickley M. Surgical removal of third molars. *BMJ*. 1994; 309: 620. DOI: 10.1136/bmj.309.6955.620
2. Lee CT, Zhang S, Leung YY, Li SK, Tsang CC, Chu CH. Patients' satisfaction and prevalence of complications on surgical extraction of third molar. *Patient Prefer Adherence*. 2015; 9: 257-263. DOI: 10.2147/PPA.S76236
3. Lago-Méndez L, Diniz-Freitas M, Senra-Rivera C, Gude-Sampedro F, Gándara Rey JM, García-García A. Relationships between surgical difficulty and postoperative pain in lower third molar extractions. *J Oral Maxillofac Surg*. 2007; 65(5): 979-983. DOI: 10.1016/j.joms.2006.06.281
4. Bamgbose BO, Akinwande JA, Adeyemo WL, Ladeinde AL, Arotiba GT, Ogunlewe MO. Effects of co-administered dexamethasone and diclofenac potassium on pain, swelling and trismus following third molar surgery. *Head Face Med*. 2005; 1: 11. DOI: 10.1186/1746-160X-1-11
5. Kazancioglu HO, Ezirganli S, Demirtas N. Comparison of the influence of ozone and laser therapies on pain, swelling, and trismus following impacted third-molar surgery. *Lasers Med Sci*. 2014; 29(4): 1313-1319. DOI: 10.1007/s10103-013-1300-y
6. López-Ramírez M, Vilchez-Pérez MA, Gargallo-Albiol J, Arnabat-Domínguez J, Gay-Escoda C. Efficacy of low-level laser therapy in the management of pain, facial swelling, and postoperative trismus after a lower third molar extraction. A preliminary study. *Lasers Med Sci*. 2012; 27(3): 559-566. DOI: 10.1007/s10103-011-0936-8
7. da Silva TMV, Melo TS, de Alencar RC, Pereira JRD, Leão JC, Silva IHM, et al. Photobiomodulation for mucosal repair in patients submitted to dental extraction after head and neck radiation therapy: a double-blind randomized pilot study. *Support Care Cancer*. 2021; 29(3): 1347-1354. DOI: 10.1007/s00520-020-05608-5

8. Alan H, Yolcu Ü, Koparal M, Özgür C, Öztürk SA, Malkoç S. Evaluation of the effects of the low-level laser therapy on swelling, pain, and trismus after removal of impacted lower third molar. *Head Face Med.* 2016; 12(1): 25. DOI: 10.1186/s13005-016-0121-1
9. Bjordal JM, Johnson MI, Iversen V, Aimbire F, Lopes-Martins RAB. Low-level laser therapy in acute pain: a systematic review of possible mechanisms of action and clinical effects in randomized placebo-controlled trials. *Photomed Laser Surg.* 2006; 24(2): 158-168. DOI: 10.1089/pho.2006.24.158
10. Hosseinpour S, Fekrazad R, Arany PR, Ye Q. Molecular impacts of photobiomodulation on bone regeneration: A systematic review. *Prog Biophys Mol Biol.* 2019; 149: 147-159. DOI: 10.1016/j.pbiomolbio.2019.04.005
11. Carroll JD, Milward MR, Cooper PR, Hadis M, Palin WM. Developments in low level light therapy (lllt) for dentistry. *Dent Mater.* 2014; 30(5): 465-475. DOI: 10.1016/j.dental.2014.02.006
12. de Assis Santos VP, de Oliveira NK, Frare JG, Marques MM, Deboni MCZ. Intraoral versus extraoral single-session photobiomodulation therapy after lower third molar surgery: a pilot study. *Laser Dent Sci.* 2019; 3(2): 119-127. DOI: 10.1007/s41547-019-00061-y
13. Fabre HSC, Navarro RL, Oltramari-Navarro PVP, Oliveira RF, Pires-Oliveira DAA, Andraus RAC, et al. Anti-inflammatory and analgesic effects of low-level laser therapy on the postoperative healing process. *J Phys Ther Sci.* 2015; 27(6): 1645-1648. DOI: 10.1589/jpts.27.1645
14. Eshghpour M, Ahrari F, Takallu M. Is low-level laser therapy effective in the management of pain and swelling after mandibular third molar surgery? *J Oral Maxillofac Surg.* 2016; 74(7): 1322e1-1322e8. DOI: 10.1016/j.joms.2016.02.030
15. Isolan C, Kinalski MD, Leão OAA, Post LK, Isolan TMP, Dos Santos MBF. Photobiomodulation therapy reduces postoperative pain after third molar extractions: A randomized clinical trial. *Med Oral Patol Oral Cir Bucal.* 2021; 26(3): e341-e348. DOI: 10.4317/medoral.24228
16. Mohajerani H, Tabeie F, Alirezaei A, Keyvani G, Bemanali M. Does combined low-level laser and light-emitting diode light irradiation reduce pain, swelling, and trismus after surgical extraction of mandibular third molars? A randomized double-blinded crossover study. *J Oral Maxillofac Surg.* 2021; 79(8): 1621-1628. DOI: 10.1016/j.joms.2020.07.017
17. Momeni E, Barati H, Arbabi MR, Jalali B, Moosavi MS. Low-level laser therapy using laser diode 940 nm in the mandibular impacted third molar surgery: double-blind randomized clinical trial. *BMC Oral Health.* 2021; 21(1): 77. DOI: 10.1186/s12903-021-01434-1
18. Nejat AH, Eshghpour M, Danaeifar N, Abrishami M, Vahdatinia F, Fekrazad R. Effect of photobiomodulation on the incidence of alveolar osteitis and postoperative pain following mandibular third molar surgery: A double-blind randomized clinical trial. *Photochem Photobiol.* 2021; 97(5): 1129-1135. DOI: 10.1111/php.13457
19. Mester E, Mester AF, Mester A. The biomedical effects of laser application. *Lasers Surg Med.* 1985; 5(1): 31-39. DOI: 10.1002/lsm.1900050105
20. Xu GZ, Jia J, Jin L, Li JH, Wang ZY, Cao DY. Low-level laser therapy for temporomandibular disorders: A systematic review with meta-analysis. *Pain Res Manag.* 2018; 2018: 4230583. DOI: 10.1155/2018/4230583
21. Munguia FM, Jang J, Salem M, Clark GT, Enciso R. Efficacy of low-level laser therapy in the treatment of temporomandibular myofascial pain: A systematic review and meta-analysis. *J Oral Facial Pain Headache.* 2018; 32(3): 287-297. DOI: 10.11607/ofph.2032
22. Mirzaei A, Saberi-Demneh A, Gutknecht N, Ramezani G. The effect of low-level laser radiation on improving inferior alveolar nerve damage after sagittal split osteotomy: a systematic review. *Lasers Med Sci.* 2019; 34(5): 865-872. DOI: 10.1007/s10103-019-02718-3

23. He M, Zhang B, Shen N, Wu N, Sun J. A systematic review and meta-analysis of the effect of low-level laser therapy (lllt) on chemotherapy-induced oral mucositis in pediatric and young patients. *Eur J Pediatr*. 2018; 177(1): 7-17. DOI: 10.1007/s00431-017-3043-4
24. Anschau F, Webster J, Capra MEZ, de Azeredo da Silva ALF, Stein AT. Efficacy of low-level laser for treatment of cancer oral mucositis: a systematic review and meta-analysis. *Lasers Med Sci*. 2019; 34(6): 1053-1062. DOI: 10.1007/s10103-019-02722-7
25. Bakdach WMM, Hadad R. Effectiveness of low-level laser therapy in accelerating the orthodontic tooth movement: A systematic review and meta-analysis. *Dent Med Probl*. 2020; 57(1): 73-94. DOI: 10.17219/dmp/112446
26. Deana NF, Zaror C, Sandoval P, Alves N. Effectiveness of low-level laser therapy in reducing orthodontic pain: A systematic review and meta-analysis. *Pain Res Manag*. 2017; 2017: 8560652. DOI: 10.1155/2017/8560652
27. Hosseinpour S, Tunér J, Fekrazad R. Photobiomodulation in oral surgery: A review. *Photobiomodul Photomed Laser Surg*. 2019; 37(12): 814-825. DOI: 10.1089/photob.2019.4712
28. Opel DR, Hagstrom E, Pace AK, Sisto K, Hirano-Ali SA, Desai S, et al. Light-emitting diodes: A brief review and clinical experience. *J Clin Aesthet Dermatol*. 2015; 8(6): 36-44. PMID: 26155326
29. Amarillas-Escobar ED, Toranzo-Fernández JM, Martínez-Rider R, Noyola-Frías MA, Hidalgo-Hurtado JA, Fierro-Serna VM, et al. Use of therapeutic laser after surgical removal of impacted lower third molars. *J Oral Maxillofac Surg*. 2010; 68(2): 319-324. DOI: 10.1016/j.joms.2009.07.037
30. Aras MH, Güngörmüş M. Placebo-controlled randomized clinical trial of the effect two different low-level laser therapies (lllt)--intraoral and extraoral--on trismus and facial swelling following surgical extraction of the lower third molar. *Lasers Med Sci*. 2010; 25(5): 641-645. DOI: 10.1007/s10103-009-0684-1