



Ameloblastoma uniuquístico tratado mediante descompresión y enucleación. Reporte de un caso y revisión de la literatura

Carlos Juan Liceaga Escalera,* Luis Alberto Montoya Pérez,[§]
Madeleine Vélez Cruz,[§] Guillermo Jiménez de la Puente[†]

* Jefe de Servicio de Cirugía Oral y Maxilofacial del Hospital Juárez de México.

[§] Médico Adscrito al Servicio de Cirugía Oral y Maxilofacial del Hospital Juárez de México.

[†] Cirujano Oral y Maxilofacial de Práctica Privada.

RESUMEN

Introducción: El ameloblastoma es un tumor benigno que se origina a partir del epitelio odontogénico, se localiza en la región de los maxilares, tiene predilección por la región posterior de la mandíbula en un 80%, cuenta con un crecimiento intraóseo y progresivo, provocando expansión de corticales y se ha reportado hasta un 50% de recurrencia durante los primeros cinco años si no es tratado de manera adecuada, en este artículo se trató de manera conservadora para evitar secuelas estéticas y funcionales que deja el tratamiento agresivo en este tipo de lesiones, obteniendo resultados favorables a corto plazo. **Objetivos:** Con este artículo enfatizamos la importancia de un estricto control clínico e imagenológico para dar la posibilidad al paciente de realizar tratamientos conservadores para este tipo de tumores odontogénicos. **Material y métodos:** En este artículo se presenta el caso clínico de una paciente de 22 años que presentó un ameloblastoma uniuquístico mural en región de cuerpo y ángulo mandibular derecho, tratado mediante descompresión inicial más extracción de órgano dental asociado; dos años después se realizó enucleación y curetaje de la lesión. Se muestra control clínico e imagenológico de la paciente a dos meses de postoperado. **Resultados:** Se demuestra que realizando tratamiento conservador mediante marsupialización con posterior enucleación y curetaje se obtiene como resultado la completa neoformación de cuello condilar, proceso corónides, rama, ángulo y cuerpo mandibular. **Conclusiones:** El tratamiento para ameloblastomas uniuquísticos podría realizarse mediante una descompresión inicial que ayude a preservar y a regenerar las regiones anatómicas afectadas para posteriormente realizar la enucleación de la lesión y de esta manera evitar las secuelas estéticas y funcionales del tratamiento convencional.

Palabras clave: Uniuquístico, mural, enucleación, curetaje, lesión, tumor odontogénico.

Recibido: Septiembre 2019. Aceptado: Diciembre 2019.

Citar como: Liceaga ECJ, Montoya PLA, Vélez CM, Jiménez PG. Ameloblastoma uniuquístico tratado mediante descompresión y enucleación. Reporte de un caso y revisión de la literatura. Rev Odont Mex. 2020; 24 (1): 42-49.

© 2020 Universidad Nacional Autónoma de México, [Facultad de Odontología]. Este es un artículo Open Access bajo la licencia CC BY-NC-ND (<http://creativecommons.org/licenses/by-nc-nd/4.0/>).

www.medigraphic.com/facultadodontologiaunam

INTRODUCCIÓN

El ameloblastoma uniuquístico fue descrito por primera vez por Robinson y Martínez en 1977, como un tumor derivado de los restos de la lámina dental. Provoca expansión de corticales debido a su lento crecimiento y es asintomático, imagenológicamente se presenta como una lesión radiolúcida, unilocular con bordes escleróticos bien definidos, y suele asociarse a un tercer molar retenido en el 80% de los casos,¹⁻³ basándose en las características imagenológicas describieron dos tipos de ameloblastoma uniuquístico, una variante dentígera ya que se encontraba relacionada con un órgano dental retenido y la variante no dentígera, designada a las lesiones que no se encontraban relacionadas a un órgano dental retenido.

Robinson y Martínez suponían que el ameloblastoma uniuquístico se originaba a partir del quiste dentígero, dicha teoría fue refutada por Li al comparar la expresión de antígeno PCNA (Antígeno Nuclear de Proliferación Celular) en el epitelio del ameloblastoma uniuquístico y del quiste dentígero, demostró que el antígeno PCNA se expresaba únicamente en el epitelio del quiste dentígero y no en el epitelio del ameloblastoma uniuquístico, incluso en las porciones de epitelio del ameloblastoma uniuquístico que más se asemejaban al quiste dentígero no se encontró expresión del antígeno PCNA, con esto se descartó el origen del ameloblastoma uniuquístico a partir de un quiste dentígero.⁴⁻⁷

La Organización Mundial de la Salud en el 2017 clasificó al ameloblastoma dentro del grupo de los tumores odontogénicos epiteliales benignos y se dividió en ameloblastoma, ameloblastoma uniuquístico, ameloblastoma periférico y ameloblastoma metastatizante.⁸ El ameloblastoma uniuquístico tiene predilección por la región posterior de la mandíbula en una propor-

ción 7:1 en relación con el maxilar, representa del 5 al 22% de todos los ameloblastomas y la mayoría de estos tumores son diagnosticados principalmente en la primera y segunda década de vida con un pico de incidencia a los 16 años de edad, aunque también se pueden presentar en pacientes de la cuarta y quinta década de vida.

Se ha demostrado que la variante que se encuentra relacionada a un órgano dental retenido tiene predilección por el sexo masculino y se presenta en pacientes de la primera y segunda década de vida; por el contrario, la variante no relacionada a un órgano dental retenido tiene predilección por el sexo femenino y se presenta con mayor frecuencia en pacientes de la tercera década de vida.⁹

El epitelio del tumor debe reunir los siguientes criterios para poder diagnosticarlo: células basales en empalizada, núcleos con presencia de polarización inversa, vacuolización del citoplasma e hiper cromatismo celular (descritos por Vickers y Gorlin en 1970 para el ameloblastoma).¹⁰

Por otro lado, Akerman en 1992 estudió el tipo y zona de proliferación celular que tenía el epitelio del ameloblastoma uniuquístico en relación con la cápsula y la luz del tumor, y lo clasificó en:

1. Luminal. El epitelio del tumor es ameloblástico en su totalidad.
2. Intraluminal. Proyecciones de tejido ameloblástico en el lumen, sin evidencia de crecimiento dentro del tejido conectivo.
3. Intramural. Presenta islas de crecimiento ameloblástico dentro del tejido conectivo.^{10,11}

El tratamiento de los ameloblastomas uniuquísticos es controvertido, ya que van desde enucleación simple, enucleación y curetaje, hasta descompresión, resección en bloque con margen de seguridad para evitar recidiva y combinación de adyuvancia para disminuir el porcentaje de recidiva.

Por otro lado, la descompresión fue descrita por primera vez en 1671 por Lean Scultet como un medio para cambiar la presión interna de las lesiones quísticas, con lo que se anula el estímulo constante que da como resultado la reabsorción ósea periférica, y de esta manera favorece la disminución del tamaño de la lesión con la consecuente aposición ósea.¹²⁻¹⁵ El objetivo de este artículo es enfatizar la importancia de poder brindar un tratamiento conservador al paciente que presenta este tipo de tumores odontogénicos ya que con ello se evita la secuela funcional y estética que conlleva realizar la excisión del tumor mediante un tratamiento conservador.

CASO CLÍNICO

Mujer de 22 años de edad, con aumento de volumen progresivo y asintomático de siete meses de evolución en región de tercio medio e inferior facial derecho, en la ortopantomografía y la tomografía axial computarizada se aprecia imagen radiolúcida de forma irregular, que mide 10 × 8 × 4 cm, con bordes escleróticos bien delimitados en rama mandibular, presenta perforación de la cortical vestibular, ángulo y cuerpo mandibular derechos con un tercer molar desplazado al borde inferior del cuerpo mandibular (*Figura 1*).

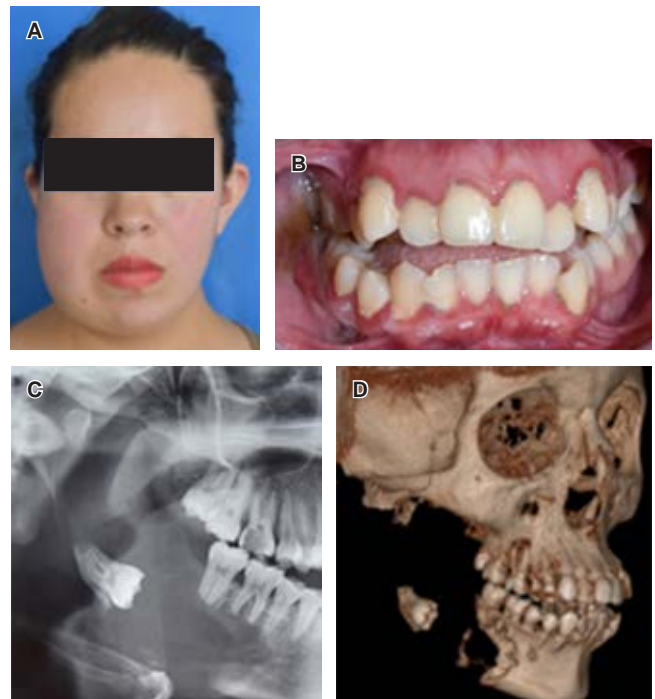

Figura 1: Clínica e imagenología inicial. **A)** Fotografía frontal inicial con aumento de volumen en tercio medio e inferior facial derechos. **B)** Fotografía en oclusión inicial con lesión traumática en mucosa yugal. **C)** Ortopantomografía inicial con tercer molar asociado a lesión radiolúcida, con presencia de rizoclasia de órganos dentales 46 y 47. **D)** Reconstrucción tomográfica en 3D, con pérdida ósea de cuello condilar, proceso coronoides, rama, ángulo y cuerpo mandibular derechos.

A) Initial picture, frontal view. Observe the increased volume in the right side of the middle and lower facial third. **B)** View of initial occlusion. Observe the traumatic lesion in the buccal mucosa. **C)** Initial orthopantomography that shows a radiolucent lesion with a third molar associated. Observe the rhizoclasia of 46 and 47 teeth. **D)** 3D tomographic reconstruction that shows loss of condylar neck, coronoid process, ramus, and angle of the right mandible.

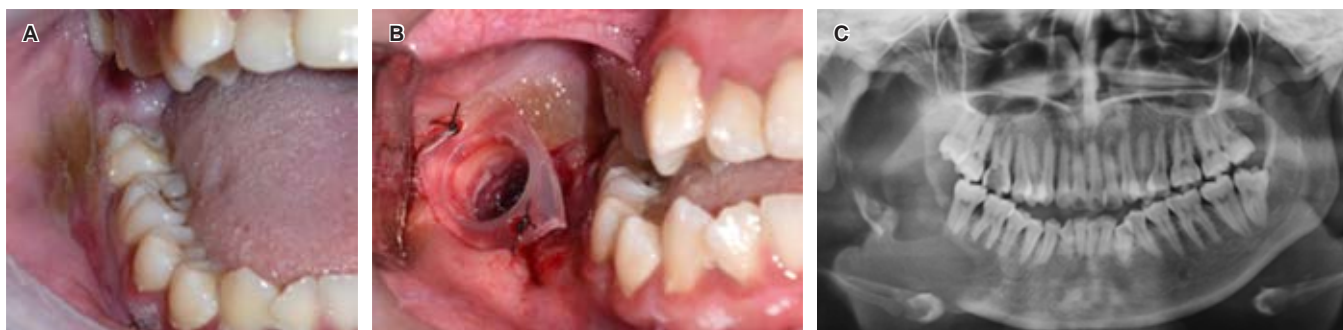


Figura 2: Biopsia incisional. **A)** Fotografía inicial para colocación de tutor. **B)** Fotografía con el tutor fijo a mucosa oral. **C)** Ortopantomografía de control postquirúrgica.

A) Initial clinical view photograph for tutor placement. **B)** Photography with the tutor fixed to the oral mucosa. **C)** Post-surgical orthopantomography.

Bajo anestesia local, se llevó a cabo punción exploratoria sin obtención de muestra representativa, por lo que se realizó biopsia incisional y extracción de órgano dental relacionado y arrojó como resultado ameloblastoma uniuquístico de tipo mural con patrón plexiforme. Debido al tamaño de la lesión, edad y posibilidad de apego por parte del paciente a sus citas, se opta por un tratamiento conservador, el cual consistió en la colocación de un tutor bajo anestesia local en el borde anterior de la rama mandibular derecha para realizar descompresión de la lesión, se realizó un seguimiento clínico e imagenológico durante dos años en los que se logró la remodelación completa del cuello del cóndilo, rama, ángulo mandibular y la parte anterior del cuerpo mandibular del lado derecho, permaneciendo únicamente una lesión en la zona retromolar de aproximadamente $4 \times 3 \times 5$ cm, por lo que se decide realizar enucleación y curetaje (*Figuras 2 y 3*), el tejido obtenido se mandó en su totalidad a estudio histopatológico, con el cual se obtiene el diagnóstico de ameloblastoma uniuquístico de tipo mural plexiforme, se presentan controles de la paciente clínicos e imagenológicos un año después de la enucleación, se planea mantener un control clínico a largo plazo (*Figura 4*).

DISCUSIÓN

Desde la primera descripción del ameloblastoma uniuquístico en 1977, se han planteado diversos tratamientos, en la literatura por el tamaño del tumor que se presenta en nuestro paciente, propone la resección quirúrgica con margen libre de seguridad de 15 mm para obtener un porcentaje de recidiva del 3%.¹⁴

En una revisión sistemática se ha descrito que el tratamiento mediante enucleación y curetaje presenta un porcentaje de recidiva del 30%, cuando es combinado con descompresión presenta una recidiva de 16%, si es tratado mediante enucleación y curetaje más adyuvancia con la aplicación de solución de Carony o nitrógeno líquido cuenta con un porcentaje de recidiva del 10%.¹⁵ Morgan y colaboradores afirman que la osteotomía periférica (con o sin aplicación de solución de Carnoy) disminuye de manera importante los índices de recurrencia,¹⁶ Tolsunov afirma que al realizar osteotomía periférica se puede dispersar el epitelio de la lesión, aumentando la posibilidad de recurrencia.¹⁷ Tonietto y su equipo apoyan el uso de nitrógeno líquido como tratamiento coadyuvante porque afirman que el nitrógeno líquido preserva las propiedades inorgánicas del hueso en comparación con la solución de Carnoy, que destruye las propiedades osteogénicas y osteoconductoras del hueso además de ser carcinogénico debido a la cantidad de cloroformo que contiene.¹⁸ Nakamura y colaboradores refieren que la descompresión es más efectiva en lesiones de gran tamaño, aunque no define claramente cuándo está o no indicada la descompresión, a pesar de ello presentan una serie de 50 casos en los que las lesiones resuelven de manera importante con este tipo de tratamiento y se realiza remoción quirúrgica para evitar una posible transformación del epitelio residual.¹⁹ A pesar de lo descrito en la literatura, y basados en la experiencia que nuestro servicio tiene en el tratamiento conservador de este tipo de tumores odontogénicos, se decidió realizar un tratamiento de descompresión más enucleación y curetaje para evitar secuelas estéticas y funcionales en un paciente joven como el que se presenta en nuestro caso clínico.

CONCLUSIONES

Existe controversia en la opción de tratamiento de elección para lograr el menor porcentaje de recidiva. Con la experiencia que se cuenta en nuestra institución, y para brindarle a la paciente una opción de tratamiento conservador con el objetivo de mantener tanto la función como la estética, de acuerdo con la literatura por el tamaño de la lesión es indicado realizar la resección de la misma con márgenes li-

bres; sin embargo, debido al buen apego y compromiso que la paciente mostró en sus citas de control y cuidados postquirúrgicos, fue posible realizar una descompresión importante de la lesión para en un segundo tiempo quirúrgico realizar la enucleación y curetaje del epitelio residual, lo que permitió no sólo conservar estructuras anatómicas, sino regenerar estructuras anatómicas perdidas y con esto fue posible evitar la resección quirúrgica con las secuelas funcionales, estéticas y psicosociales que esto impli-

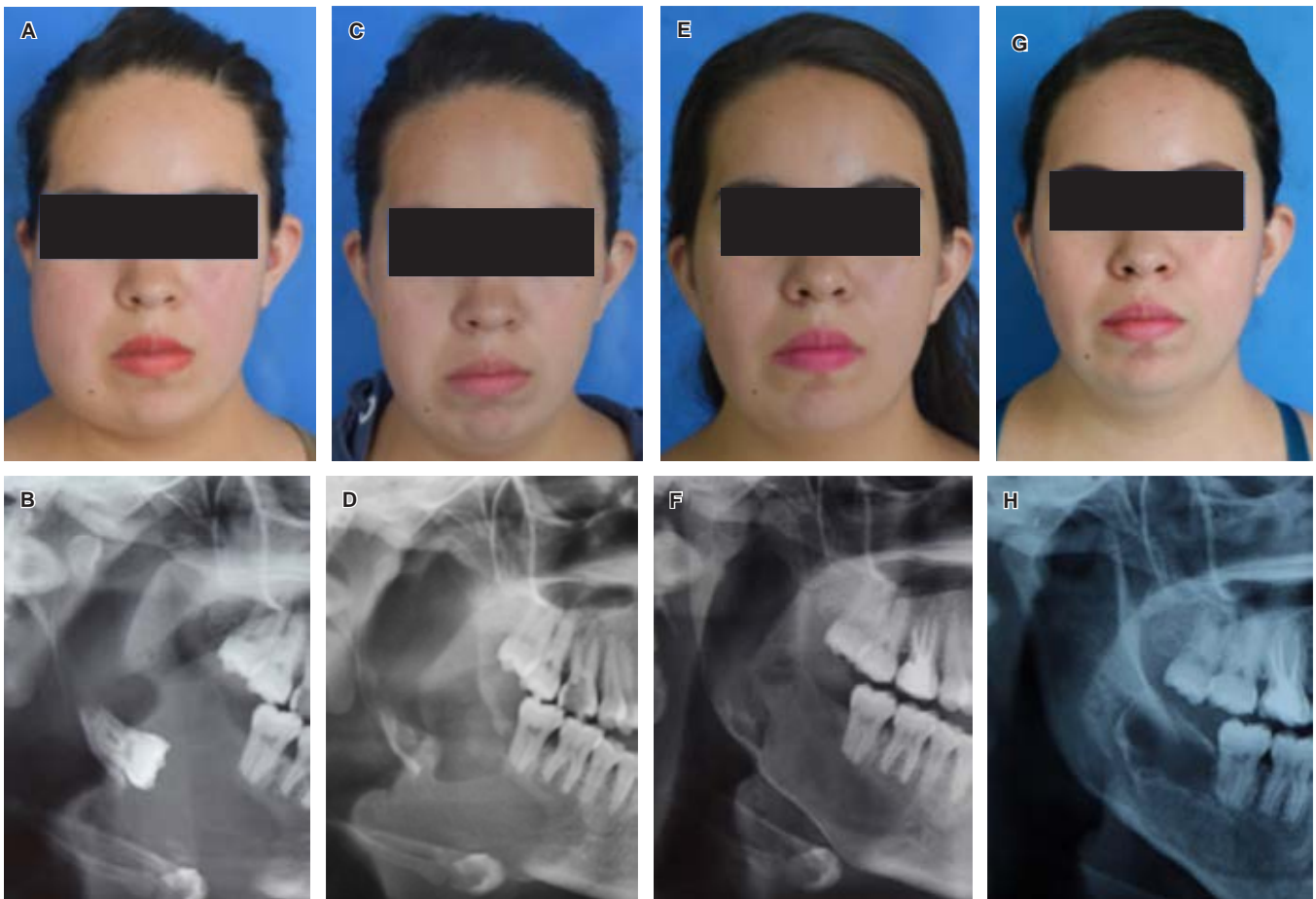


Figura 3: Controles clínicos y radiográficos de dos años de evolución. **A)** Fotografía frontal inicial con aumento de volumen en tercio medio e inferior facial derecho. **B)** Ortopantomografía inicial con órgano dental asociado. **C)** Fotografía frontal un mes posterior a la colocación del tutor. **D)** Ortopantomografía un mes posterior a la colocación del tutor. **E)** Fotografía frontal siete meses después de la colocación del tutor. **F)** Ortopantomografía siete meses después de la colocación del tutor, se aprecia remodelación ósea en región del cuello condilar, rama y cuerpo mandibular derecho. **G)** Fotografía frontal dos años después de la colocación del tutor. **H)** Ortopantomografía dos años después a la colocación del tutor, se observa remodelación total de la rama mandibular.

A) Initial frontal picture that shows increased volume in the middle and lower right facial third. **B)** Initial orthopantomography with associated dental organ. **C)** Frontal picture at one month after the placement of the tutor. **D)** Orthopantomography at one month after the placement of the tutor. **E)** Frontal picture at seven months after the placement of the tutor. **F)** Orthopantomography at one month after the placement of the tutor, bone remodeling can be seen in the region of the condylar neck, ramus and right mandibular body. **G)** Frontal picture at two years after the placement of the tutor. **H)** Orthopantomography at one month after the placement of the tutor, total remodeling of the mandibular ramus is observed.

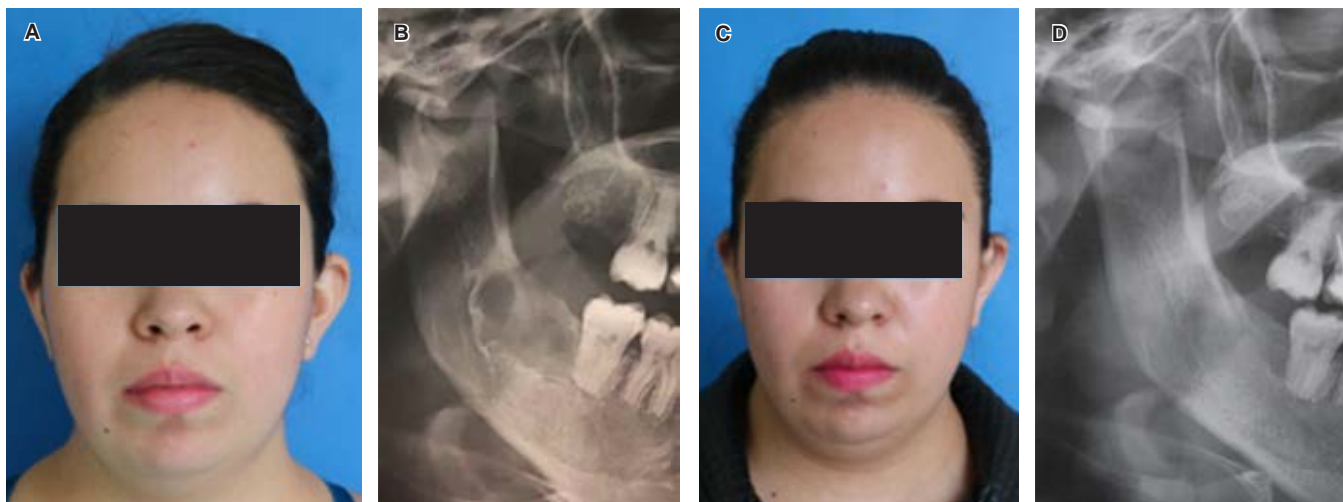

Figura 4: **A)** Fotografía frontal previa a la enucleación y curetaje de la lesión. **B)** Ortopantomografía previa a la enucleación y curetaje de la lesión. **C)** Fotografía frontal un año después de la enucleación y curetaje de la lesión. **D)** Ortopantomografía un año después de la enucleación y curetaje de la lesión.

A) Frontal picture prior to enucleation and curettage of the lesion. **B)** Orthopantomography prior to enucleation and curettage of the lesion. **C)** Frontal picture one year after enucleation and curettage of the lesion. **D)** Orthopantomography one year after enucleation and curettage of the lesion.

ca. Con este caso se demuestra que la descompresión más enucleación y curetaje son una opción de tratamiento importante para este tipo de lesiones aun cuando sean de gran tamaño, siendo fundamental el nivel sociocultural, compromiso y apego del paciente a sus controles clínicos e imagenológicos.

El control que se presenta de la paciente a un año después de haber realizado la enucleación y curetaje de la lesión no sólo permite observar que no hay hallazgos imagenológicos que indiquen una recidiva, sino que además se observa la regeneración ósea del sitio de donde se realizó la enucleación, aun así, el paciente continuará bajo control estricto clínico e imagenológico durante un periodo de 10 años.

Clinical case

Unicystic ameloblastoma treated by decompression and enucleation. Case report and literature review

Carlos Juan Liceaga Escalera,*
Luis Alberto Montoya Pérez,[§] Madeleine Vélez Cruz,[§]
Guillermo Jiménez de la Puente[¶]

* Jefe de Servicio de Cirugía Oral y Maxilofacial del Hospital Juárez de México.

[§] Médico Adscrito al Servicio de Cirugía Oral y Maxilofacial del Hospital Juárez de México.

[¶] Cirujano Oral y Maxilofacial de Practica Privada.

ABSTRACT

Background: Ameloblastoma is a benign tumor that originates from odontogenic epithelium. It develops in the region of the jaws but in 80% of cases it is located in the posterior region of the mandible. It has an intraosseous and progressive growth, causing expansion of cortical bone and up to 50% recurrence during the first five years if it is not treated properly. A conservative treatment may prevent esthetic and functional sequelae entailed by more aggressive treatment options for this type of lesions. **Objective:** We emphasize the importance of a strict clinical and imaging follow up to give the patient the possibility of undergoing conservative treatments for this type of odontogenic tumors. **Material and methods:** A 22-year-old female patient presented with a mural unicystic ameloblastoma in the region of the right mandibular body and angle. She was initially treated by decompression plus extraction of the associated tooth. Two years later, enucleation and curettage of the lesion was performed. Clinical and imaging follow up of the patient was done two months after surgery. **Results:** The conservative treatment by marsupialization with subsequent enucleation and curettage resulted in the complete neoformation of the condylar neck, coronoid process, ramus, angle, and mandibular body. **Conclusions:** Unicystic ameloblastomas can be treated by means of an initial decompression that helps to preserve and regenerate the affected anatomical regions to subsequently perform the enucleation of the lesion and thus prevent the esthetic and functional sequelae of conventional treatment.

Keywords: Unicystic, mural, enucleation, curettage, lesion, odontogenic tumor.