



Odontomas: reporte y serie de casos clínicos. Facultad de Odontología, Universidad de Cartagena 2010-2015

Odontomas: report and clinical case series. School of Dentistry, University of Cartagena, 2010-2015

Edwin Puello Del Río,* Francisco Javier Sir-Mendoza,* Adriana Cristina Carbal-González*

RESUMEN

Los odontomas son los tumores benignos más prevalentes en la cavidad oral, los cuales, por lo general, son diagnosticados mediante exámenes radiográficos de rutina. En la Facultad de Odontología de la Universidad de Cartagena se realizaron un total de 1,261 cirugías orales entre los años 2010 y 2015, donde se presentaron 12 casos con diagnóstico de odontomas, los cuales fueron identificados al inspeccionar sus respectivas historias clínicas. En algunos casos, los odontomas acompañados de otras características se asocian a síndromes, tales como el síndrome de Gardner, este reporte menciona un caso con ciertas características, como la posible presencia de poliposis colorrectal, órganos dentales supernumerarios y excrescencias óseas presentes en un niño de 12 años de edad, por lo cual se realizaron estudios para determinar la asociación a mencionado síndrome. La localización de los odontomas es una característica particular de ellos, que se encuentra alterada en el caso anteriormente resaltado.

Palabras clave: Odontoma, reporte de caso, serie de casos.

Key words: Odontoma, case report, clinical case series.

ABSTRACT

Odontomas are the most prevalent benign tumors in the mouth, they are normally diagnosed after routine X-ray examinations. Between 2010-2015, a total of 1,261 oral surgical interventions were practiced at the School of Dentistry, University of Cartagena. In them, 12 cases of odontoma were identified after reviewing respective clinical histories. In some cases, when odontomas are accompanied by other characteristics, they can be associated to syndromes, such as Gardner's syndrome. The present report informs of a case with certain characteristics such as possible presence of colorectal polyposis, supernumerary teeth and bone excrescences present in a 12 year old male, therefore, studies were undertaken to determine association to the aforementioned syndrome. Location of odontomas was an inherent characteristic and found to be altered in the previously mentioned case.

INTRODUCCIÓN

Los odontomas son tumores benignos, no agresivos, los cuales son constituidos por esmalte, dentina, cemento y tejido pulpar;¹ resultado del crecimiento de células epiteliales y mesenquimatosas diferenciadas, donde los ameloblastos y odontoblastos forman esmalte y dentina que se depositan de manera anormal o defectuosa.^{2,3} Durante las primeras décadas del siglo pasado, la palabra odontoma significaba no solamente los tumores odontogénicos, sino que también incluían a los quistes odontogénicos, no odontogénicos y diversas lesiones fibromatosas osificantes de los maxilares. La etiología de los odontomas es desconocida y en ella se le implican diferentes factores como los traumatismos, las infecciones, mutaciones genéticas, hiperactividad odontoblástica o las alteraciones en el gen de control del desarrollo dentario. La mayor

parte de estos tumores se descubren durante la segunda y tercera década de la vida y no tienen una clara predilección por el sexo.⁴⁻⁷

Se clasifican en compuestos (se encuentran todos los tejidos dentarios con un patrón de distribución ordenado en múltiples estructuras denominadas dentículos, principalmente se localizan en la región

* Facultad de Odontología, Universidad de Cartagena.

Recibido: mayo 2016.

Aceptado: diciembre 2016.

© 2017 Universidad Nacional Autónoma de México, [Facultad de Odontología]. Este es un artículo Open Access bajo la licencia CC BY-NC-ND (<http://creativecommons.org/licenses/by-nc-nd/4.0/>).

Este artículo puede ser consultado en versión completa en <http://www.medigraphic.com/facultadodontologiaunam>

Cuadro I. Prevalencia según el tipo de odontoma, sexo, edad de diagnóstico.

Tipo de odontoma (casos)		Sexo		Edad de diagnóstico (décadas)		
Compuesto	4 (33%)	Masculino	8 (67%)	1 ^a	2 ^a	3 ^a
Complejo	8 (67%)	Femenino	4 (33%)	0%	58.33%	41.6%

anterior del maxilar superior) y complejos (estructuras dentarias con un patrón de distribución desordenado, no se observan dentículos individualizados, debido a que se encuentran fusionados, principalmente se localizan en la región posterior de la mandíbula).^{8,9} Esta patología se visualiza como una masa amorfa, mineralizada, asintomática, radiográficamente se observa una imagen radiopaca, rodeada de un halo radiolúcido de bordes regulares.⁷ En algunos casos los odontomas se asocian con síndromes, tales como el síndrome de Gardner.^{9,10}

Los odontomas, son considerados hamartomas más que verdaderas neoplasias, debido a que tienen su origen en proliferaciones accesorias del epitelio odontogénico en la cavidad oral, éstos han sido ampliamente reportados en la literatura por ser el tumor odontogénico más común en los maxilares,⁶ sin embargo, son muy pocos los reportes que se han generado acerca de odontomas complejos en la región anterior del maxilar superior, tal como este caso clínico lo refiere.

El objetivo de esta serie de casos, es analizar la frecuencia de presentación de odontomas, su ubicación, prevalencia según el sexo y edad del diagnóstico en pacientes de la Facultad de Odontología de la Universidad de Cartagena en los últimos cinco años. Además, reportar un inusual caso de odontoma complejo en la región anterior del maxilar superior.

RESULTADOS

Se realizó revisión de todos los casos clínicos intervenidos quirúrgicamente desde el año 2010 hasta 2015 en la Facultad de Odontología de la Universidad de Cartagena, en su totalidad fueron 1,261 casos, de los cuales 12 casos fueron odontomas diagnosticados, valorando la prevalencia según el tipo de odontoma, ubicación, sexo y la edad de diagnóstico.

De los 12 casos, cuatro (33%) se presentaron en mujeres y ocho (67%) en hombres. La edad del diagnóstico de los odontomas fue en la segunda (58.33%) y tercera (41.67%) década de la vida (*Cuadro I*). El estudio anatomopatológico-clínico confirmó la presencia de ocho odontomas complejos (66.66%) y cuatro compuestos (33.33%). El 75% de odontomas se localizó en la zona anterior del maxilar superior (87.5%

Cuadro II. Prevalencia según el tipo de odontoma y su localización.

Tipo de odontoma	Localización	
	Zona anterior del maxilar (75%)	Zona posterior mandibular (25%)
Compuesto	87.5	0
Complejo	20.8	100

el diagnóstico fue odontoma compuesto y el 20.8% odontoma complejo), y el 25% en zona posterior del maxilar inferior todos con diagnóstico de odontoma complejo (*Cuadro II*).

REPORTE DE CASO

Paciente masculino de 12 años de edad, acudió a consulta en la Facultad de Odontología de la Universidad de Cartagena; el motivo de consulta fue la ausencia de los órganos dentales incisivos superiores. No reporta antecedentes patológicos personales de importancia. A los siete años de edad acudió a consulta estomatológica, fue remitido a ortopedia para recibir tratamiento de expansión bimaxilar por presentar micrognatismo transversal, apiñamiento dental en el maxilar inferior (hasta la edad actual persiste) y no se le adjudicó ninguna patología asociada al retraso de la erupción dental.

Se llevaron a cabo radiografías panorámicas, y un estudio imagenológico mediante tomografía axial computarizada, para la valoración del niño.

Al examen intraoral se observaron mucosas sanas y expansión de hueso cortical en el sector anterior del maxilar, anquiloglosia, presencia de torus palatino y mandibular bilateral (*Figura 1*). Al examen físico general, se apreciaron excrescencias óseas bilaterales ubicadas en el sector superior de las escápulas, posteriormente se le realizó colonoscopia para evaluar presencia de pólipos intestinales y asociación con síndrome de Gardner, la cual resultó negativa.

Radiográficamente, se observaron dos zonas radiopacas pericoronarias en región de órganos dentales 11, 12, 21, 22 y en ambas zonas de premolares mandibulares, rodeadas por un halo radiolúcido (*Figura 2*), se indi-

có como diagnóstico presuntivo odontomas compuestos y órganos dentarios supernumerarios respectivamente, para los cuales, se realizó anestesia local con carpules de lidocaína 2% (1:80,000) y abordaje quirúrgico con bisturí tipo Bard-Parker N° 3, enucleación completa de las lesiones tumorales con pinza gubia, elevadores recotopical, exodoncias de supernumerarios con elevadores angulados, síntesis con aguja y sutura no reabsorbible; para el postoperatorio, se prescribieron fármacos antiinflamatorios y remisión a la Especialidad de Ortodoncia y Ortopedia Maxilar, asimismo, fueron dadas recomendaciones a su madre; ulterior al mencionado procedimiento, el diagnóstico es sustituido por odontomas complejos, debido a sus características morfológicas y posterior examen histológico confirmatorio, además la corroboración de supernumerarios (*Figuras 3 y 4*). Microscópicamente, la lesión estaba constituida por una mezcla desordenada de tejidos dentarios, en los que se identificaba dentina, esmalte, tejido pulpar y cemento,

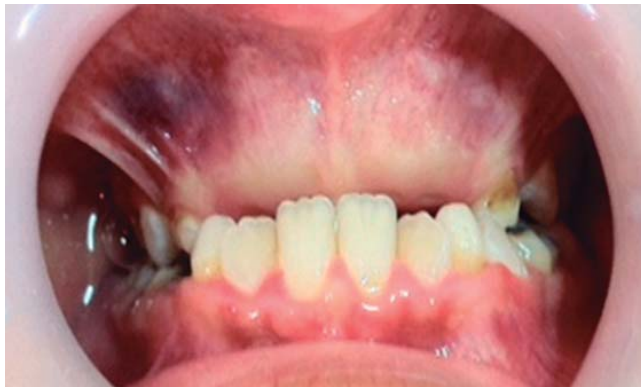

Figura 1. Apariencia clínica del sector anterosuperior inicial.

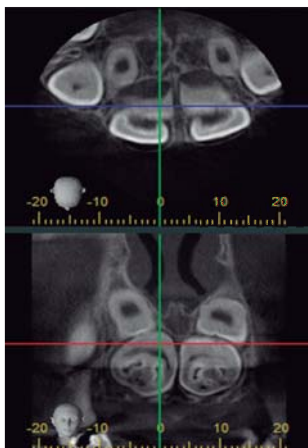


Figura 2. Imagen radiopaca con halo radiolúcido en sector anterosuperior.

así como algunos focos de células odontoblásticas. En las muestras (odontomas) analizadas no se evidenciaron características de malignidad.

DISCUSIÓN

Los odontomas son tumores benignos que se presentan con frecuencia en la cavidad oral, en la mayoría de los casos no dan ningún tipo de sintomatología, el signo más común es el retraso de la erupción dentaria permanente¹¹ y se diagnostica mediante exámenes radiográficos de rutina. Las radiografías periapicales y panorámicas son ayudas diagnósticas que en primera medida son esenciales.¹²

Diversos autores refieren que la edad es un factor no determinante para el hallazgo de odontomas, sin embargo, se ha reportado en la literatura que la edad más común en la que se diagnostican es en la segunda década de la vida,⁵ siendo congruente con este estudio.

Hisatomi et al, en el año 2002 analizaron 107 casos de odontomas, sus resultados arrojaron una mayor in-

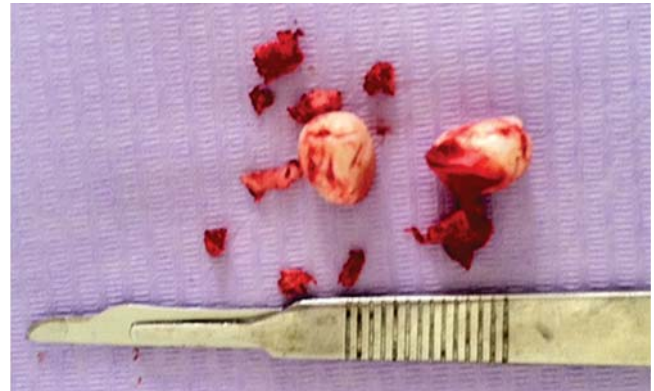

Figura 3. Enucleación de odontomas.

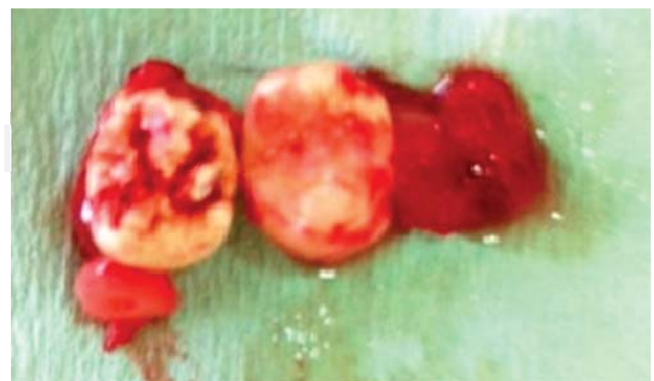

Figura 4. Exodoncia de supernumerarios mandibulares, en zona de premolares.

cidencia en mujeres,¹⁰ lo cual difiere con los resultados de esta serie de casos, el cual evidenció mayor porcentaje de presentación de esta patología en hombres.

Las revisiones de literatura y reportes epidemiológicos, indican que el sitio de mayor predilección de odontomas compuestos es la región anterosuperior del maxilar superior y de odontomas complejos es el sector posterior mandibular, sin embargo, en el caso clínico mencionado, la ubicación del odontoma complejo fue en el área anterosuperior maxilar.

CONCLUSIÓN

Presentamos un caso inusual de localización de odontoma complejo en región anterosuperior del maxilar, el cual impedía la erupción dental permanente en esta zona, anexo a esto, se evidenciaron órganos dentarios supernumerarios en zona de premolares mandibulares y excrecencias óseas bilaterales en la región supraescapular; signos clínicos que se relacionaban con síndrome de Gardner, pero se descartó al realizar endoscopia y observar la ausencia de poliposis intestinal. Es muy importante realizar un buen examen estomatológico y radiográfico para observar hallazgos clínicos orales y no aislarlos de otro tipo de lesiones que se perciban al examen físico general, lo cual es importante para no omitir la presencia de síndromes. Además, es relevante brindar un óptimo manejo multidisciplinario, dependiendo de las anomalías que generen los odontomas.

Es relevante mencionar, el bajo índice de presentación de odontomas desde el año 2010 hasta 2015, durante este periodo se realizaron 1,261 cirugías orales en la Facultad de Odontología de la Universidad de Cartagena, de las cuales, sólo 12 casos fueron por odontomas.

Consideraciones éticas: Con relación al sujeto participante, por su condición de menor de edad, se le solicitará a su acudiente (madre), la participación en el estudio, a partir de la firma de su consentimiento informado por escrito, éste será diligenciado en presencia de dos testigos y contendrá la información suficiente para solicitar la donación de las muestras biológicas enucleadas (odontomas, dientes supernumerarios) y el acceso a la información de su historia clínica, además se les explicarán los riesgos a que estaría expuesto y los beneficios que traería el presente estudio hacia la comunidad científica. Este reporte y serie de casos clínicos será enviado al Comité de Ética de la Universidad de Cartagena solicitando aval ético insti-

tucional según la normatividad vigente en Colombia (resolución 8430 de 1993 antiguo Ministerio de Salud-República de Colombia).

Protección de personas e intereses: Se declara que no se han realizado experimentos en seres humanos ni en animales.

Confidencialidad de los datos: Se declara que se han seguido los protocolos de su centro de trabajo sobre la publicación de datos de pacientes.

Derecho a la privacidad y consentimiento informado: Se declara que en este artículo no aparecen datos confidenciales de pacientes.

Conflictos de intereses: Los autores declaran no tener ningún conflicto de intereses.

REFERENCIAS

1. Raval N, Mehta D, Vachhrajani K, Nimavat A. Erupted odontoma: a case report. *J Clin Diagn Res.* 2014; 8 (7): ZD10-ZD11.
2. Padmanabhan MY, Pandey RK, Aparna R. Erupted composite odontoma associated with malformed teeth - unusual dental aberrations following maxillofacial trauma. *Rom J Morphol Embryol.* 2013; 54 (4): 1153-1156.
3. Sreedharan S, Krishnan IS. Compound odontoma associated with impacted maxillary incisors. *J Indian Soc Pedod Prev Dent.* 2012; 30 (3): 275-278.
4. Yadav M, Godge P, Meghana SM, Kulkarni SR. Compound odontoma. *Contemp Clin Dent.* 2012; 3 (Suppl 1): S13-S15.
5. Bagewadi SB, Kukreja R, Suma GN, Yadav B, Sharma H. Unusually large erupted complex odontoma: A rare case report. *Imaging Sci Dent.* 2015; 45 (1): 49-54.
6. Nelson-Filho P, Silva RA, Faria G, Freitas AC. Odontoma-like malformation in a permanent maxillary central incisor subsequent to trauma to the incisor predecessor. *Dent Traumatol.* 2005; 21 (5): 309-312.
7. Chang JY, Wang JT, Wang YP, Liu BY, Sun A, Chiang CP. Odontoma: a clinicopathologic study of 81 cases. *J Formos Med Assoc.* 2003; 102 (12): 876-882.
8. Ballesteros G, Goenaga B, Toro F, Villa L, Arango M. Odontoma compuesto maxilar, reporte de un caso y revisión de literatura. *Acta Odontol Venez.* 2011; 49 (2): 1-11.
9. Sood PB, Patil B, Godhi S, Shetty DC. Multiple supernumerary teeth and odontoma in the maxilla: A case report. *Contemp Clin Dent.* 2010; 1 (1): 45-46.
10. Hisatomi M, Asaumi JI, Konouchi H, Honda Y, Wakasa T, Kishi K. A case of complex odontoma associated with an impacted lower deciduous second molar and analysis of the 107 odontomas. *Oral Dis.* 2002; 8 (2): 100-105.
11. Tirado-Amador LR, González-Martínez FD, Sir-Mendoza FJ. Uso controlado de los rayos X en la práctica odontológica. *Rev Cienc Salud.* 2015; 13 (1): 99-112. doi: dx.doi.org/10.12804/revsalud13.01.2015.08.
12. An SY, An CH, Choi KS. Odontoma: a retrospective study of 73 cases. *Imaging Sci Dent.* 2012; 42 (2): 77-81.

Dirección para correspondencia:

Edwin Puello Del Río

E-mail: epuellod@unicartagena.edu.co