



## Respuesta de cicatrización ósea y tejidos blandos en osteotomías de terceros molares incluidos

### *Soft tissues and bone healing response in impacted third molar osteotomies*

Zoila Carbonell Muñoz,\* Antonio Díaz Caballero,<sup>§</sup> Edgar Espinosa Gómez,<sup>||</sup> Yelisa Ríos Gómez,<sup>¶</sup> Laura Torres Carrillo<sup>¶</sup>

#### RESUMEN

**Objetivo:** Determinar las diferencias en la cicatrización ósea y tejidos blandos en el maxilar inferior de pacientes sometidos a exodoncia de terceros molares incluidos después de la utilización del instrumental rotatorio de alta y baja velocidad. **Material y métodos:** Estudio de intervención tipo ensayo clínico cruzado, se efectuaron 40 extracciones dentarias (derechas e izquierdas) en 20 pacientes sanos bajo anestesia local, para lo que se formaron dos grupos: en el grupo 1 se utilizó la pieza de alta velocidad y en el grupo 2 la pieza de baja velocidad; se registró en una ficha el tiempo empleado en cada paciente y los datos clínicos preoperatorios y postoperatorios con relación a la inflamación, dolor, limitación de la apertura, cicatrización ósea y cambios periodontales a nivel de órganos dentarios adyacentes. **Resultados:** Existen diferencias estadísticamente significativas entre dolor, tiempo quirúrgico y en la profundidad al sondaje entre la pieza de alta y baja velocidad siendo la pieza de baja la que genera menor agresión a los tejidos blandos. **Conclusiones:** El adecuado empleo de la pieza de baja velocidad permite una reducción del tiempo quirúrgico proporcionando una mejor evolución postoperatoria a los pacientes.

**Palabras clave:** (DeCS BIREME), osteogénesis, dolor, inflamación, terceros molares, osteotomía.

**Key words:** (Mesh Database), osteogenesis, pain, inflammation, third molars, osteotomy.

#### ABSTRACT

**Objective:** To determine differences between bone healing and soft tissues in the lower jaw of patients subjected to impacted third molar extraction after using a high and low speed rotary devices. **Material and methods:** Crossed clinical assay-type intervention study. Under local anesthesias, forty tooth extractions were performed (right and left) from 20 healthy patients. Two groups were thus formed: in group 1 high speed hand-piece was used, in group 2, low speed hand-piece was employed. Index cards were used to record time devoted to each patient as well as preoperative and postoperative clinical data related to inflammation, pain, opening limitations, bone healing and periodontal changes in the adjacent teeth. **Results:** When comparing high and low speed hand-pieces, statistically significant differences were found between pain, surgical time and probing depth; it was observed that low speed hand-piece generated lesser aggression to soft tissues. **Conclusions:** Accurate use of low speed hand-pieces allows a decrease of surgical time thus providing the patients with more suitable postoperative evolution.

#### INTRODUCCIÓN

La extracción de los terceros molares incluidos es un procedimiento muy común en la cirugía oral y maxilofacial, con los años la técnica e instrumental para la realización de este procedimiento ha cambiado hasta llegar al instrumental rotatorio de baja y alta velocidad que hoy en día se conoce, el cual permite un acortamiento significativo del acto operatorio y mayor comodidad al profesional y al paciente.<sup>1</sup>

El uso de la pieza de alta velocidad en procedimientos de cirugía oral es de gran controversia para muchos cirujanos porque una de las complicaciones más comunes con el uso de éstas es el enfisema subcutáneo, el cual puede tener secuelas benignas y limitadas por sí mismas pero pueden ser eventos que al complicarse y no

\* Odontóloga, Especialista en Estomatología y Cirugía Oral, Magíster en Educación, Docente, Universidad de Cartagena.

§ Odontólogo, PhD Ciencias Biomédicas, Docente, Universidad de Cartagena. Especialista en Periodoncia, Universidad Javeriana. Magíster en Educación, Universidad del Norte.

|| Especialista en Cirugía Oral y Maxilofacial, Universidad del Bosque. Docente de Postgrado de Estomatología y Cirugía Oral, Universidad de Cartagena.

¶ Residentes de Estomatología y Cirugía Oral, Universidad de Cartagena.

Recibido: marzo 2016.

Aceptado: agosto 2016.

© 2016 Universidad Nacional Autónoma de México, [Facultad de Odontología]. Este es un artículo Open Access bajo la licencia CC BY-NC-ND (<http://creativecommons.org/licenses/by-nc-nd/4.0/>).

Este artículo puede ser consultado en versión completa en <http://www.medigraphic.com/facultadodontologiaunam>

ser tratados a tiempo amenazan potencialmente la vida de un paciente cuando evolucionan a neumomediastino, neumoperitoneo, neumopericardio y neumotórax.<sup>2</sup> En la literatura odontológica no se reporta hasta el momento riesgo de generar la complicación antes mencionada u otras con el uso de la pieza de baja velocidad.<sup>2</sup> Hasta la fecha no existen registros científicos que revelen datos de las diferencias postoperatorias radiográficas y clínicas que se identifican como formación ósea, dolor, inflamación, limitación en la apertura bucal, y cambios periodontales entre otras, con las cuales el presente estudio pretende construir conocimiento científico con alternativas para elegir la utilización del instrumental rotatorio de baja o alta velocidad que brinde la posibilidad de sufrir menores daños postquirúrgicos en los tejidos blandos y obtener mayor velocidad de cicatrización ósea.

**MATERIAL Y MÉTODOS**

Se efectuó un estudio de intervención tipo ensayo clínico, en el que se realizaron 40 extracciones quirúrgicas de terceros molares inferiores incluidos derechos e izquierdos, los cuales tenían que ser clase II profundidad B y C (Pell y Gregory). Todos los operadores se estandarizaron en la técnica quirúrgica y toma de medidas clínicas alcanzando un Kappa de 0.80. Previa a la realización de las intervenciones se realizó una profilaxis dental. Las intervenciones quirúrgicas se realizaron dejando un lapso de un mes entre una y otra, se tuvo en cuenta el tiempo de duración de la cirugía, a todos los pacientes se les realizó la misma incisión, para la osteotomía se utilizó pieza de alta velocidad en una hemiarcada y pieza de baja velocidad en la otra hemiarcada. Se tomó un punto de sutura y finalmente se medicaron con el mismo medicamento y las mismas recomendaciones postquirúrgicas. Se tomaron las siguientes medidas:

- Dolor e inflamación: se calculó antes de 24 horas, a las 24, 48 y 72 horas. A través de la escala visual análoga (EVA) y las medidas propuestas por Amin y Laskin.
- Apertura bucal: se calculó antes de 24 horas, a las 24 horas, 7 y 21 días.
- Formación ósea: 12 semanas aclarando que a las 72 horas se cuantificó a través de una radiografía volumétrica la pérdida ósea.
- Profundidad de sondeo y nivel de inserción: se tomó antes de 24 horas, a los 30 días y a las 12 semanas.

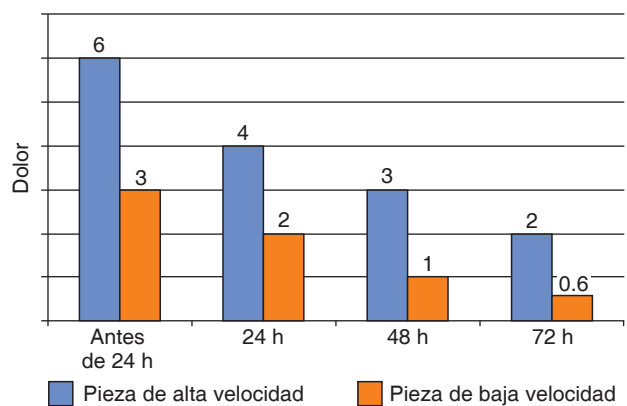
La evaluación estadística se realizó a través del programa estadístico SPSS versión 21. Para el análisis

de los datos se efectuó una estadística descriptiva en función a la distribución porcentual de cada uno de los eventos estudiados, inflamación, dolor, limitación de la apertura, nivel de formación ósea, profundidad al sondaje, y nivel de inserción clínica, se aplicó una diferencia de proporciones y la prueba T de Student para determinar la existencia de la asociación de la presencia de los diferentes eventos antes mencionados con el uso de las dos piezas y se realizó una descripción detallada de datos.

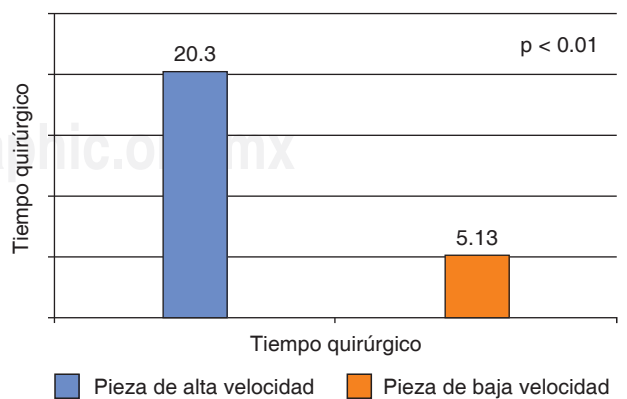
**RESULTADOS**

Los pacientes operados con pieza de alta velocidad requirieron un mayor tiempo quirúrgico y reportaron relativamente mayor dolor, trismo e inflamación postoperatorios que los operados con baja velocidad (Figuras 1 y 2).

En cuanto a cicatrización ósea los pacientes operados con pieza de alta velocidad tuvieron mayor cica-



**Figura 1.** Medición de la intensidad del dolor acorde al tipo de pieza utilizada.



**Figura 2.** Medición del tiempo quirúrgico empleado acorde al tipo de pieza utilizada.

trización ósea que los operados con baja velocidad, y respecto a profundidad al sondaje se evidenció que a los tres meses existieron diferencias estadísticamente significativas entre profundidad al sondaje en los segundos molares operados con pieza de alta y baja velocidad favoreciendo a los intervenidos con baja velocidad (Figura 3).

## DISCUSIÓN

La edad de los participantes osciló entre 16 y 24 años con un promedio de 19.2 años, el sexo predominante fue el femenino con un 75%. Según lo encontrado en la literatura, estudios como el de Casas Del Valle Laissle<sup>3</sup> y Olate<sup>4</sup> plantean una población similar, lo cual demuestra que las mujeres son quienes consultan con mayor frecuencia por procedimientos de extracción dental coincidiendo con esta investigación y la edad más usual en que se realizan este procedimiento es entre los 18 y los 25 años.

En lo referente al dolor, autores como Amin y Laskin<sup>5</sup> no encontraron relación entre el dolor y el tiempo de la intervención, pero para este estudio sí existe, ya que con la pieza de alta velocidad se obtuvo mayor tiempo de duración de los procedimientos y el dolor fue moderado diferente a la pieza de baja velocidad que siempre se mantuvo leve, sin embargo, autores como Romero Ruiz Haug, y cols.<sup>6,7</sup> llegaron a la conclusión de que el dolor es más severo en las primeras 12 horas después de la exodoncia quirúrgica de terceros molares inferiores incluidos al igual que lo ocurrido en el presente estudio, en el cual a pesar de

que el dolor se mantuvo entre moderado y leve el pico máximo de dolor fue de 6 (moderado) antes de las 24 horas.

En lo que se refiere a inflamación en el presente estudio se pudo apreciar un incremento sustancial de las tres medidas con el uso de la pieza de alta velocidad, Casas Del Valle Laissle<sup>3</sup> planteó que se podría considerar que a mayor tiempo quirúrgico, existe un mayor trauma sobre los tejidos y por lo tanto más edema al igual que en esta investigación en la que se encontró que con la pieza de alta velocidad hubo mayor duración de los procedimientos y por lo tanto se obtuvo mayor inflamación que con el uso de la pieza de baja velocidad, confirmando la relación entre ambas variables.

En lo que se refiere a disminución de la apertura bucal Pedersen TK y cols.<sup>8</sup> sostienen la existencia de una gran relación entre dolor y trismo postoperatorios en la exodoncia de terceros molares incluidos, al igual en esta investigación lo que indicaría que el dolor es una causa importante en la aparición del trismo posterior en este tipo de cirugía, ya que los pacientes operados con pieza de alta velocidad tuvieron mayor dolor y aunque estuvo entre moderado y leve fueron los que presentaron más limitación en la apertura diferente de los operados con pieza de baja velocidad que tuvieron dolor leve siempre y no presentaron trismo tan marcado.

La formación ósea es un proceso complejo que demanda tiempo, se ha demostrado que la mayoría de los cambios ocurren en el tercio coronal del alveolo porque es en ésta donde se concentra la mayor formación del *Bundle Bone*.<sup>9</sup> Estudios clínicos han documentado un promedio de 4.0 a 4.5 mm de reabsor-

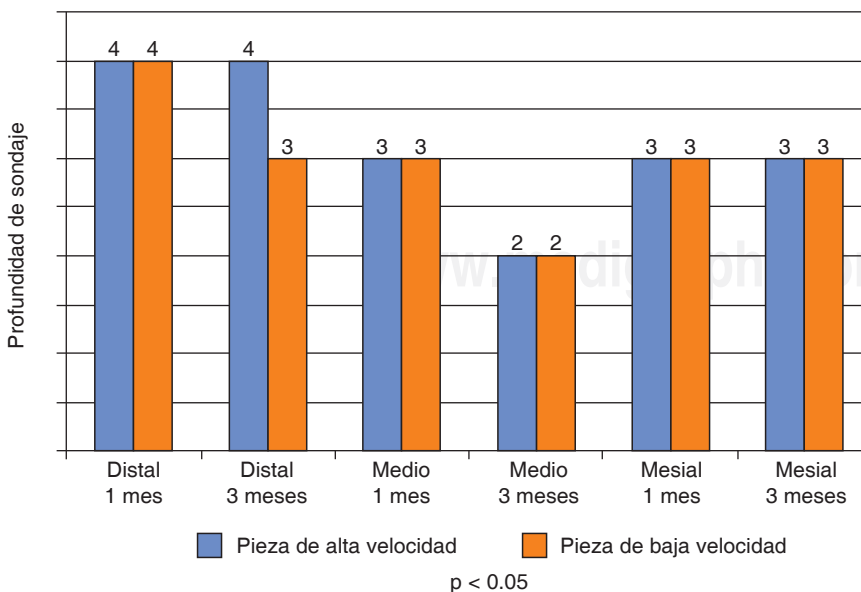


Figura 3.

Medición de la cicatrización acorde al tipo de elemento rotatorio utilizado.

ción ósea horizontal seguido de procedimientos de extracción.<sup>10</sup> En el estudio realizado no se encontró diferencia significativa entre usar la pieza de alta o baja velocidad, a pesar de que los pacientes operados con pieza de alta velocidad obtuvieron una mayor formación ósea.

La salud periodontal del segundo molar no sólo depende de la buena técnica quirúrgica, sino de los cuidados postquirúrgicos y la buena higiene que el paciente le dé a su cavidad oral. Los primeros tres meses se consideran el punto de corte para la cicatrización periodontal, los adultos jóvenes con órganos dentales con retenciones pueden beneficiarse de la extracción temprana, lo que aumenta la cicatrización periodontal espontánea.<sup>11,12</sup> A pesar de que el seguimiento no se realiza a un año, que es el mínimo de tiempo que emplean algunas investigaciones, se encontró que a los tres meses existieron diferencias significativas entre la profundidad del sondaje en los segundos molares operados con pieza de alta y baja velocidad en el punto medio, favorable para los pacientes intervenidos con el instrumental rotatorio de baja velocidad.

### CONCLUSIONES

Se concluye que la inflamación, el dolor y la limitación de la apertura fueron los eventos clínicos más frecuentes en pacientes tratados con pieza de alta velocidad.

El adecuado empleo de la pieza de baja velocidad permite una reducción del tiempo quirúrgico proporcionando una mejor evolución postoperatoria a los pacientes. En cuanto a los cambios radiográficos la pieza de alta velocidad fue el instrumento que más favoreció la cicatrización ósea. De lo anterior se establece que la pieza de baja velocidad permite brindar menores molestias postquirúrgicas en los actos quirúrgicos de exodoncias de terceros molares incluidos.

### REFERENCIAS

1. Monti LM, Lima de Castro A, Quirino-Louzada MJ, Pescinini-Salzedas LM. Estudio digital radiográfico y densitométrico en

- mandíbulas de cerdos sometidos a osteotomía con alta y baja velocidad, con refrigeración líquida. *Rev Esp Cir Oral Maxilofac.* 2010; 32 (3):102-107.
2. Vargas-Pérez V, Torres-Lagares D, Gutiérrez-Pérez JL. Enfise-ma como complicación en odontología. *Revista SECIB OnLine.* 2008; 3: 13-18.
3. Laissle Casas del Valle G, Aparicio-Molares P, Uribe-Fenner F, Alcocer-Carvajal D. Comparación del postoperatorio de dos colgajos en cirugía de terceros molares inferiores. *Rev Esp Cir Oral Maxilofac.* 2009; 31 (3): 185-192.
4. Olate S, Alister JP, Alveal R, Thomas D, Soto M, Mancilla P et al. Hallazgos clínicos y radiográficos de terceros molares con indicación de extracción. Resultados preliminares. *Int J Odontostomat.* 2007; 1 (1): 29-24.
5. Amin MM, Laskin DM. Prophylactic use of indomethacin for prevention of postsurgical complications after removal of impacted third molars. *Oral Surg Oral Med Oral Pathol.* 1983; 55 (5): 448-451.
6. Romero-Ruiz MM, Herrero-Climent M, Torres-Lagares D, Gutiérrez-Pérez JL. Protocolo de control del dolor y la inflamación postquirúrgica: Una aproximación racional. *RCOE [revista en la Internet].* 2006; 11 (2): 205-215.
7. Haug RH, Perrott DH, Gonzalez ML, Talwar RM. The American Association of Oral and Maxillofacial Surgeons Age-Related Third Molar Study. *J Oral Maxillofac Surg.* 2005; 63 (8): 1106-1114.
8. Stoustrup P, Kristensen KD, Kùseler A, Gelineck J, Cattaneo PM, Pedersen TK et al. Reduced mandibular growth in experimental arthritis in the temporomandibular joint treated with intra-articular corticosteroid. *Eur J Orthod.* 2008; 30 (2): 111-119.
9. Jiménez D, Vives T, Bertos N, Pascual A. Tratamiento del alveolo postextracción. Revisión de la literatura actual a propósito de un caso clínico. *Revista Odontológica de Especialidades [Internet].* 2011; 2-4. Disponible en: [http://www.infomed.es/rode/index.php?option=com\\_content&task=view&id=238&Itemid=28](http://www.infomed.es/rode/index.php?option=com_content&task=view&id=238&Itemid=28)
10. López J, Alarcón M, Sacsquispe S. Utilización de sulfato de calcio hemihidratado como material de relleno y barrera en un alveolo post-exodoncia: Una observación clínica, tomográfica e histológica comparativa a 4 meses antes de la colocación de implantes. *Rev Clin Periodoncia Implantol Rehabil Oral.* 2014; 7 (1): 29-31.
11. Inocêncio-Faria A, Gallas-Torreira M, López-Ratón M, Crespo-Vázquez E, Rodríguez-Núñez I, López-Castro G. Radiological infrabony defects after impacted mandibular third molar extractions in young adults. *J Oral Maxillofac Surg.* 2013; 71 (12): 2020-2028.
12. Montero J, Mazzaglia G. Effect of removing an impacted mandibular third molar on the periodontal status of the mandibular second molar. *J Oral Maxillofac Surg.* 2011; 69 (11): 2691-2697.

Dirección para correspondencia  
**Zoila Carbonell Muñoz**  
 E-mail: zbcarbonell@hotmail.com