



Displasia ósea florida. Reporte de un caso y revisión de la literatura

Florid osseous dysplasia. Case report and literature review

Felix José Amarista-Rojas,* Leonard Carrera,* Mariana Villarroel-Dorrego,§ Orlando Reyes*

RESUMEN

Las displasias óseas son procesos idiopáticos ubicados en la región periapical del complejo maxilar mandibular caracterizados por un reemplazo de hueso normal por tejido fibroso y hueso metaplásico. La displasia ósea florida (DOF) se refiere a un conjunto de lesiones periapicales e interradiculares radiolúcidas y radiopacas ubicadas en la región mandibular bilateral y ocasionalmente en el maxilar. El presente trabajo tiene como objetivo presentar un caso de DOF diagnosticada mediante hallazgos clínicos, radiográficos e histológicos, con presencia de sintomatología dolorosa e infección. Se presenta femenina de 62 años tratada en la Unidad de Cirugía Bucodental del Hospital General del Este, «Dr. Domingo Luciani», Caracas, Venezuela, quien refiere inicio de enfermedad actual dos semanas previas a la consulta presentando dolor intenso en región posterior mandibular derecha con presencia de fístula intraoral y secreción purulenta. Al examen radiográfico se observaron múltiples lesiones radiopacas que involucraban los cuatro cuadrantes. Se realizó biopsia excisional y el estudio histopatológico concluyó displasia ósea florida. La paciente fue evaluada durante un periodo postoperatorio de 11 meses asintomático.

Palabras clave: Lesiones fibro-óseas, displasia ósea, displasia florida.

Key words: Fibrous osseous lesions, osseous dysplasia, fibrous osseous dysplasia.

ABSTRACT

Osseous dysplasias are idiopathic processes located in the periapical region of the maxillary-mandibular complex. They are characterized by the substitution of normal osseous tissue for fibrous tissue and metaplastic osseous tissue. Florid osseous dysplasia (FOD) describes a set of radio-lucid and radio opaque inter-radicular and periapical lesions, bilaterally found in the mandible and sometimes in the upper jaw. The present project presented a FOD case diagnosed by means of histological, radiological and clinical findings; there was presence of infection and painful symptoms. A 62 year old female patient treated at the Oral-Maxillofacial Surgery Unit of the General Hospital «Dr. Domingo Luciani», Caracas, Venezuela sought medical care. The patient reported onset of the condition 2 weeks before consultation, she experienced intense pain in the right mandibular posterior region with presence of intra-oral fistula and purulent discharge. X-ray examination revealed multiple radio-opaque lesions involving all four quadrants. Excision biopsy was undertaken, histopathological study indicated presence of florid osseous dysplasia. The patient was assessed during an 11 month asymptomatic post-operative period.

INTRODUCCIÓN

Las displasias óseas son procesos idiopáticos ubicados en la región periapical del hueso maxilar y mandíbula caracterizados por un reemplazo de hueso normal por tejido fibroso y hueso metaplásico.¹ En el año 2005, la Organización Mundial de la Salud (OMS) subdivide a las displasias óseas en displasia ósea periapical cuando se observa lesión en el sector anterior mandibular, focal en lesiones similares limitadas a un cuadrante posterior mandibular, florida cuando se produce bilateralmente en mandíbula e incluso la participación de los cuatro cuadrantes y cementoma gigantiforme familiar al producirse en edades tempranas causando una considerable expansión de la mandíbula. El diagnóstico definitivo de estas entidades no puede ser obtenido de la evaluación clínica sino mediante estudios histopatológicos.¹

La displasia ósea florida (DOF) se refiere a un conjunto de lesiones periapicales e interradiculares radiolúcidas y radiopacas ubicadas en la región mandibular bilateral y ocasionalmente en el maxilar.²⁻⁴

La DOF es clasificada por la OMS como parte de las lesiones fibro óseas¹ y fue descrita por primera vez con este nombre por Melrose³ en el año 1976. Poste-

* Hospital «Dr. Domingo Luciani», Caracas, Venezuela.

§ Cátedra de Patología Oral y Maxilofacial de la Universidad Central de Venezuela, Caracas, Venezuela.

Hospital General del Este, «Dr. Domingo Luciani», Caracas, Venezuela.

Recibido: mayo 2015.

Aceptado: noviembre 2015.

Este artículo puede ser consultado en versión completa en <http://www.medigraphic.com/facultadodontologiaunam>

riormente Waldron⁵ introduce el término de displasia cemento ósea florida debido a la semejanza a cemento que presentan las masas escleróticas densas típicas de esta entidad.

Actualmente es conocida como displasia ósea florida, ya que se observó que este tipo de lesiones no son consideradas como productoras de cemento.¹

La DOF presenta un desarrollo multifocal en cuadrantes mandibulares y en ciertas ocasiones en maxilar, con predilección por el género femenino de afinidad étnica negra, en la cuarta y quinta década de vida.⁶ Cursa con una tendencia a desarrollo simétrico y son descubiertas generalmente de forma accidental por radiografías control.^{1,4,7}

Generalmente se presentan asintomáticas; sin embargo, el 10% presenta dolor y exposición al medio oral debido a infección secundaria, puede también presentar fístula intra- o extraoral y no presenta expansión ósea.⁸

Radiográficamente se observan lesiones radiolúcidas, radiopacas o mixtas localizadas en mandíbula de forma bilateral y en ocasiones en el maxilar. En ciertos casos las imágenes radiopacas que se generan pueden confundirse con el aspecto normal del hueso.⁹

Histológicamente se observa tejido fibroso celular, hueso laminar, masas de material similar a cemento, no se observa cápsula y el tejido calcificado se dispone en trabéculas y masas irregulares.⁵⁻¹⁰ Cuando la lesión se encuentra infectada, se evidencia la presencia de infiltrado inflamatorio y fibrosis.

El tratamiento dependerá de la sintomatología. Si la lesión cursa de forma asintomática se realizan controles radiográficos periódicos con profilaxis y reforzamiento de higiene oral.¹¹ Por otro lado, si hay presencia de sintomatología dolorosa, parestesias u otro cambio clínico importante se realiza cuidado local de herida, analgésico y antibioticoterapia, cámara hiperbárica y en caso de que la lesión no presente una mejoría estaría indicada una enucleación o resección alveolar.¹²

El presente trabajo tiene como objetivo presentar un caso de displasia ósea florida diagnosticada mediante hallazgos clínicos, radiográficos e histológicos, con presencia de sintomatología dolorosa e infección lo que llevó al estudio integral del paciente.

REPORTE DE CASO

Paciente femenino de 62 años natural de San Fernando del Guapo, Edo. Miranda y procedente de Caracas, de ocupación ama de casa quien asiste a la Unidad de Cirugía Buco-Maxilofacial del Hospital General del Este, «Dr. Domingo Luciani», Caracas,

Venezuela. La paciente acude dos semanas posteriores por presentar dolor intenso en región posterior mandibular derecha con presencia de fístula intraoral y secreción purulenta.

Refiere haber asistido a otro centro en donde se indicó tratamiento con amoxicilina + ácido clavulánico 500/125 mg cada 8 horas por siete días sin mejoría. No se reportaron antecedentes médicos contributivos. Al momento de la evaluación la paciente refería sintomatología dolorosa.

Se realiza la exploración física general sin datos contributivos para el padecimiento actual; en la región maxilofacial, refirió dolor a la palpación en tercio inferior en la hemicara derecha (*Figura 1*). Al examen intraoral edéntula parcial bimaxilar, se observaron múltiples restauraciones en región posterior maxilar, presencia de irritantes locales con lesión hiperémica de aproximadamente 5 mm de diámetro en reborde alveolar posteroinferior derecho con presencia de secreción purulenta a la palpación (*Figura 2*).

El estudio imagenológico mediante ortopantomografía dental sinusal revela múltiples imágenes radiopacas circulares, delimitadas, que involucraban los cuatro cuadrantes (*Figura 3*). En el cuerpo mandibular derecho se observa una imagen radiopaca de aproximadamente 1.5 cm de diámetro rodeada por una

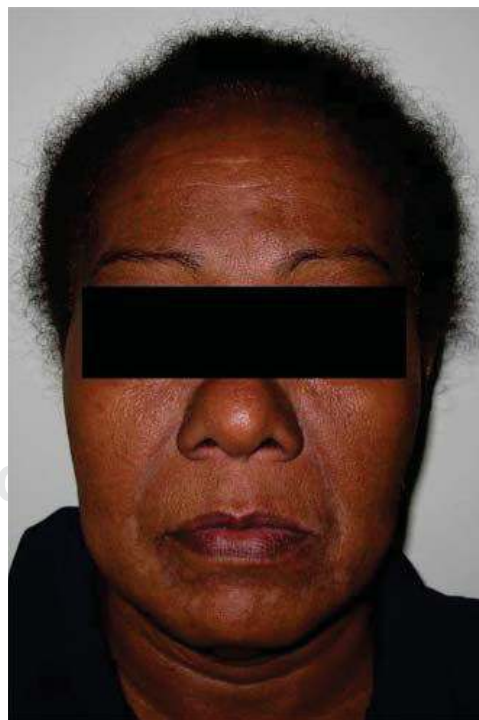

Figura 1. Fotografía clínica extraoral. Se observa leve aumento de volumen en tercio inferior de hemicara derecha.

imagen radiolúcida que se extendía en toda la porción basal de la lesión compatible con proceso infeccioso.

Una vez reunidos los datos clínicos e imagenológicos se englobaron los posibles diagnósticos diferenciales: displasia ósea florida, osteomas, osteomielitis esclerosante y la enfermedad de Paget, tomando en cuenta que el proceso infeccioso ubicado debajo de la lesión no involucionó con antibioticoterapia, se decide realizar la biopsia excisional de la lesión.

Bajo anestesia local infiltrativa con lidocaína al 2% y epinefrina 1:100.000 se realizó biopsia excisional

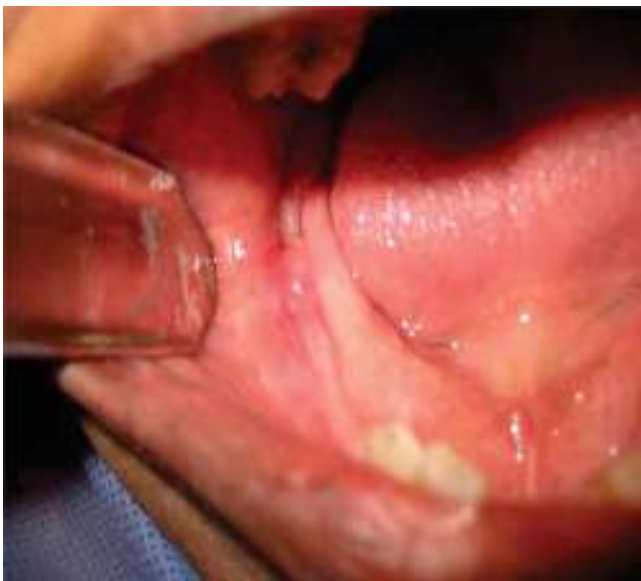

Figura 2. Fotografía clínica intraoral de lesión hiperémica con presencia de fístula.



Figura 3. Ortopantomografía dental sinusal donde se observan múltiples imágenes radiopacas circulares, delimitadas, que involucran los cuatro cuadrantes (flechas). En el cuerpo mandibular derecho se observa una imagen radiopaca rodeada por una imagen radiolúcida que se extiende en toda la porción basal de la lesión compatible con proceso infeccioso.

(Figura 4) de la lesión con limpieza quirúrgica del lecho en donde se obtuvo una muestra de tejido duro similar a tejido óseo de un tamaño de 1.5 cm aproximadamente (Figura 5), se culmina la síntesis de tejidos con sutura Nylon 4-0. Se indicó tratamiento con azitromicina 500 mg c/24 horas por tres días.

El estudio histopatológico reveló lesión conformada por tejido óseo irregular entremezclado con fibroblastos y numerosos vasos sanguíneos delineados por endotelio de aspecto normal y repleto de eritrocitos en su interior con zonas con denso infiltrado inflamatorio linfoplasmocitario (Figura 6).

En un control postoperatorio de 11 meses, se evidenció a la paciente sin presencia de aumento de volumen ni cambio de coloración a nivel de la mucosa (Figura 7), al control radiográfico se observa la zona operada con regeneración ósea adecuada y resto de lesiones sin cambios de tamaño (Figura 8), la paciente negó sintomatología dolorosa al momento del examen clínico.

DISCUSIÓN

El diagnóstico de la DOF ha sido motivo de controversia con el pasar de los años, según la OMS el mismo debe ser obtenido a través de la realización de estudio histopatológico.¹ La DOF se considera una lesión con características clínico-radiográficas particulares que en la mayoría de las ocasiones permite el diagnóstico clínico. Existen diversos autores como Gündüz K et al¹³ quienes refieren que en muchos casos el diagnóstico se realiza mediante evaluación clínica, edad, género y grupo étnico, además de la evaluación imagenológica, ya que este tipo de lesión

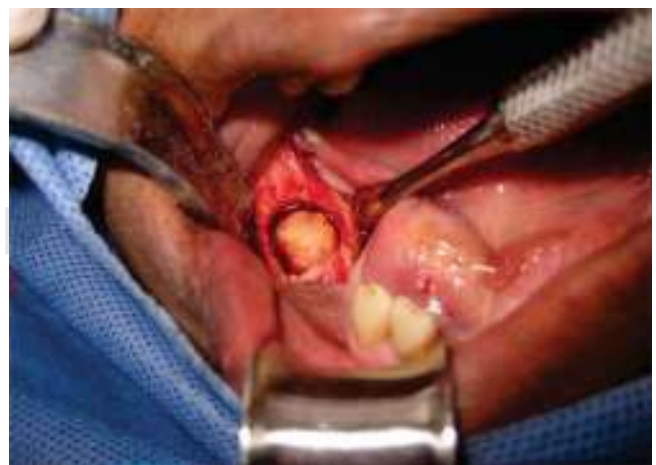

Figura 4. Fotografía clínica intraoperatoria de osteotomía periférica para realización de biopsia excisional de la lesión.

nes asintomáticas generalmente son halladas de manera fortuita mediante estudios radiográficos, razón por la cual no consideran pertinente la realización de biopsias.¹³

La DOF presenta características en cuanto a edad, género y etnia, observándose con mayor frecuencia en mujeres de mediana edad de afinidad étnica negra. La población Venezolana es heterogénea, considerada por muchos como el país con la mayor mezcla étnica en América. El caso presentado anteriormente

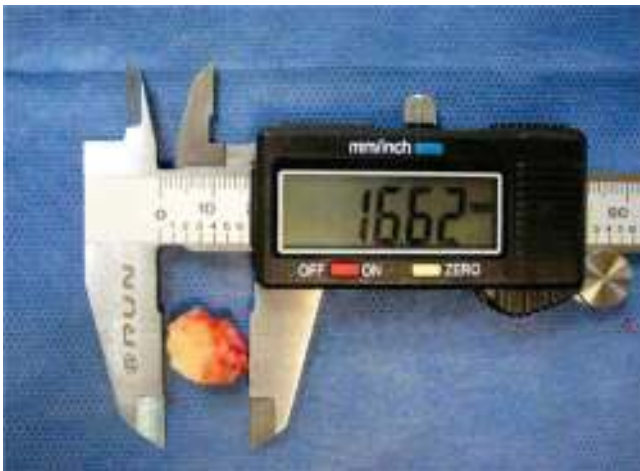

Figura 5. Muestra de tejido duro similar a tejido óseo de un tamaño de 1.5 cm aproximadamente.

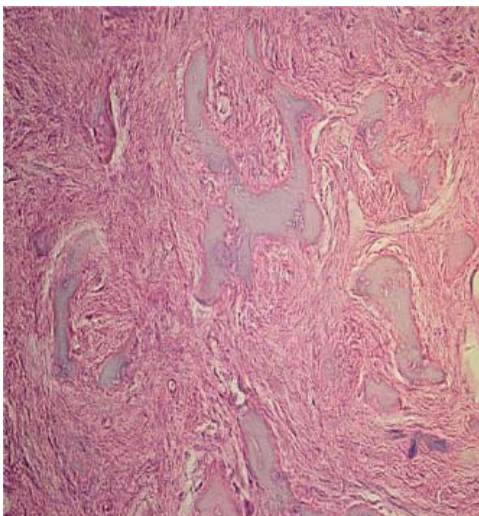


Figura 6. Estudio histopatológico con hematoxilina y eosina de lesión conformada por tejido óseo irregular entremezclado con fibroblastos y numerosos vasos sanguíneos delineados por endotelio de aspecto normal y repleto de eritrocitos en su interior con zonas con denso infiltrado inflamatorio linfoplasmocitario.

correspondía a las características clínicas y epidemiológicas descritas en la literatura para esta lesión.

Los pacientes generalmente son asintomáticos luego de hallazgos radiográficos accidentales. Se observan lesiones con sintomatología dolorosa cuando las mismas están en relación con procesos infecciosos o asociadas a otras lesiones,⁴⁻¹⁴ similar a lo encontrado en este trabajo donde presentó sintomatología dolorosa relacionada a proceso infeccioso local.

Radiográficamente se distinguen masas radiopacas difusas en las regiones alveolares de múltiples cuadrantes, las cuales juegan un papel importante en el diagnóstico. Las lesiones se encuentran generalmente en cercanía a los órganos dentarios. El aspecto radiológico, aunque no patognomónico, es muy carac-

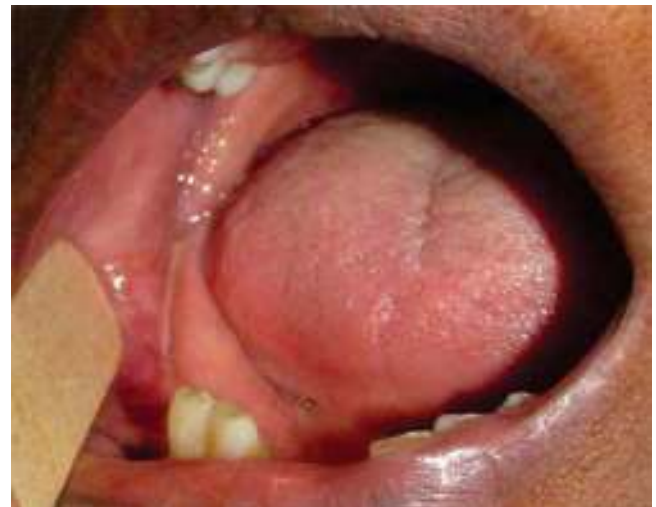

Figura 7. Fotografía clínica intraoral sin presencia de aumento de volumen ni cambio de coloración a nivel de la mucosa.

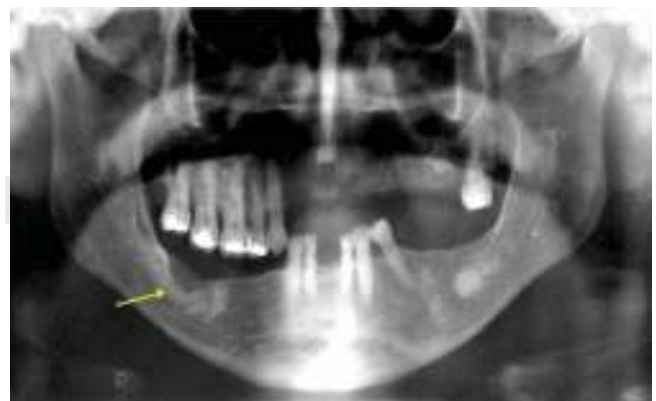

Figura 8. Ortopantomografía dental sinusal donde se observa zona operada con regeneración ósea adecuada (flecha) y resto de lesiones sin cambios de tamaño.

terístico y muy útil para establecer los diagnósticos diferenciales.¹³ Generalmente no presentan expansiones de corticales a menos de que se encuentren en asociación a lesiones quísticas.¹⁴ En el presente caso, las lesiones en maxilar y mandíbula se encontraban en relación con zonas donde hubo extracciones previas y trauma oclusal, lo que se podría inferir que la agresión puede estimular el crecimiento de las lesiones óseas.

Luego de la evaluación integral se pueden establecer los posibles diagnósticos diferenciales entre los que se encuentran: la osteomielitis esclerosante difusa, que se presenta como una masa radiopaca generalmente unilateral en región mandibular, mal delimitado, mientras que la DOF como múltiples masas radiopacas que afectan ambos cuadrantes mandibulares y en ciertas ocasiones al maxilar.¹⁻¹⁰ La enfermedad de Paget se caracteriza por presentar deformidades de múltiples huesos y produce cambios bioquímicos en suero, tales como niveles elevados de fosfatasa alcalina lo cual no correspondía con el caso presentado.

El tratamiento de la DOF confirmada histopatológicamente va a depender de la sintomatología y otras asociaciones que pueda presentar la lesión, en caso de lesiones asintomáticas se recomienda el control periódico tanto clínico como radiográfico así como profilaxis para mantener una buena higiene bucal.¹¹⁻¹³

Recomendamos también la atención integral para mantener una estabilidad oclusal. En caso de que se encuentren relacionadas a infecciones locales o a lesiones asociadas, se recomienda la enucleación y limpieza quirúrgica de la zona, ya que generalmente estos procesos no ceden ante tratamiento con antibioticoterapia.¹³

Nuestro caso presentó una infección inferior a la lesión con previo tratamiento con antibioticoterapia no exitoso, por lo que se decide la biopsia excisional de la lesión y limpieza quirúrgica de la zona, culminando con la eliminación de los síntomas.

Las lesiones fibro-óseas son consideradas entidades comunes dentro de la región maxilofacial. La DOF es una de las lesiones más frecuentes, razón por la cual consideramos importante conocer sus características clínicas, radiográficas, epidemiológicas y su comportamiento con el fin de realizar diagnósticos certeros.

En conclusión se puede decir que es importante poseer el conocimiento necesario para el diagnóstico y tratamiento de lesiones en la región maxilofacial, en especial cuando estamos en presencia de patolo-

gías que se presentan de forma muy similar como las displasias óseas. Estas son conocidas por presentar características tanto clínicas como radiográficas muy particulares con planes de tratamiento variables que van a depender específicamente del correcto diagnóstico.

REFERENCIAS

1. Barnes L, Eveson JW, Reichart P, Sidransky D. ed. *World Health Organization Classification of Tumours. Pathology and genetics of head and neck tumours*. Lyon IARC Press; 2005, p. 323.
2. MacDonald-Jankowski DS. Florid cemento-osseous dysplasia: a systemic review. *Dentomaxillofac Radiol*. 2003; 32 (3): 141-149.
3. Melrose RJ, Abrams AM, Mills BG. Florid osseous dysplasia. A clinical-pathologic study of thirty-four cases. *Oral Surg Oral Med Oral Pathol*. 1976; 41 (1): 62-82.
4. Pitak-Arnnop P, Dhanuthai K, Chaîne A, Bertrand JC, Bertolus C. Florid osseous dysplasia: report of a case presenting acute cellulitis. *Med Oral Patol Oral Cir Bucal*. 2009; 14 (9): e461-e464.
5. Waldron CA, Giansanti JS, Browand BC. Sclerotic cemental masses of the jaws (so-called chronic sclerosing osteomyelitis, sclerosing osteitis, multiple enostosis, and Gigantiform cementoma). *Oral Surg Oral Med Oral Pathol*. 1975; 39 (4): 590-604.
6. De Noronha SNJ, Machado CJ, Miranda AM, Pires FR. Benign fibro-osseous lesions: clinicopathologic features from 143 cases diagnosed in an oral diagnosis setting. *Oral Surg Oral Med Oral Pathol Radiol*. 2013; 115 (5): e56-e65.
7. Kramer IR, Pindborg JJ, Shear M. The World Health Organization histological typing of odontogenic tumours. Introducing the second edition. *Eur J Cancer B Oral Oncol*. 1993; 29B (3): 169-171.
8. Gariba-Silva R, Souza-Neto MD, Carvalho JR, Saquy PC, Pecora JD. Periapical cemental dysplasia: case report. *Braz Dent J*. 1999; 10 (1): 55-57.
9. Damm DD, Fantasia JE. Multifocal mixed radiolucencies. Florid cemento-osseous dysplasia. *Gen Dent*. 2001; 49 (5): 461-538.
10. Gonçalves M, Pispico R, Alves Fde A, Lugão CE, Gonçalves A. Clinical, radiographic, biochemical and histological findings of florid cemento-osseous dysplasia and report of a case. *Braz Dent J*. 2005; 16 (3): 247-250.
11. Summerlin DJ, Tomich CE. Focal cemento-osseous dysplasia: a clinicopathologic study of 221 cases. *Oral Surg Oral Med Oral Pathol*. 1994; 78 (5): 611-620.
12. Sanjai K, Kumarswamy J, Kumar VK, Patil A. Florid cemento osseous dysplasia in association with dentigerous cyst. *J Oral Maxillofac Pathol*. 2010; 14 (2): 63-68.
13. Gündüz K, Avsever H, Karaçaylı U, Senel B, Pişkin B. Florid cemento-osseous dysplasia: a case report. *Braz Dent J*. 2009; 20 (4): 347-350.
14. Rao KA, Shetty SR, Babu SG, Castelino RL. Co-occurrence of florid cemento-osseous dysplasia and simple bone cyst: a case report. *J Oral Maxillofac Res*. 2011; 2 (3): e5.

Dirección para correspondencia:

Dr. Felix José Amarista-Rojas

E-mail: felixjoseamarista@hotmail.com