



Análisis mediante radiografía convencional de los tejidos dentales y periodontales de cerdo (*Sus domesticus*) sometidos a altas temperaturas

Conventional X-ray analysis of porcine (Sus domesticus) periodontal and dental tissue subjected to high temperature

Verónica Parra,* Nathalia Correa,* Sebastián Medina,* Estefanía Cuéllar,* Adriana Herrera,§ Freddy Moreno^{II}

RESUMEN

Introducción: La implementación de modelos animales para el estudio de los tejidos dentales y periodontales de dientes articulados en sus alvéolos sometidos a altas temperaturas permite el establecimiento de parámetros repetitivos que contribuyen con los procesos de identificación. **Objetivo:** Describir los cambios radiográficos de los tejidos dentales y periodontales de cerdo (*Sus domesticus*) sometidos a altas temperaturas. **Material y métodos:** Se realizó un estudio observacional descriptivo de naturaleza pseudo-experimental *in vitro* para observar los cambios radiográficos de los tejidos dentales y periodontales en 60 dientes de cerdo doméstico sometidos a altas temperaturas (200, 400, 600, 800 y 1,000 °C). **Resultados:** Los tejidos dentales y periodontales estudiados presentan gran resistencia a las altas temperaturas sin variar considerablemente su microestructura, de tal manera que los cambios físicos (estabilidad dimensional, fisuras, grietas y fracturas) que ocurren en la medida que aumenta la temperatura pueden describirse a través de radiografía convencional. **Conclusiones:** El análisis radiográfico de los dientes articulados en sus respectivos alvéolos se constituye en un mecanismo para determinar la temperatura a la cual estuvo sometido un diente, lo que puede ser empleado durante el proceso de identificación odontológica y documentación de la necropsia médico-legal para el caso de cadáveres o restos humanos quemados, carbonizados e incinerados. El cerdo doméstico (*Sus domesticus*) se constituye en un modelo animal experimental adecuado para estudiar dichos cambios; sin embargo, se recomienda realizar un estudio en dientes humanos articulados en su respectiva unidad alveolar, para determinar si los hallazgos radiográficos descritos se repiten y son extrapolables.

ABSTRACT

Introduction: The implementation of animal models for the study of periodontal and dental tissues of teeth articulated into their sockets and subjected to high temperatures allows the establishment of repetitive parameters which might contribute to identification processes. **Aim:** To describe radiographic changes of pig's (*Sus domesticus*) periodontal and dental tissues subjected to high temperatures. **Material and methods:** An *in vitro* pseudo-experimental, descriptive and observational study was undertaken in order to assess radiological changes of periodontal and dental tissues of 60 domestic pig's teeth which had been subjected to high temperatures (200, 400, 600, 800, 1,000 °C). **Results:** The dental and periodontal tissues subject of this research article presented strong resistance to high temperatures without considerable variation of their micro-structure. Thus, physical changes (dimensional stability, fissures, cracks and fractures) which took place as temperature increased, could be described using a conventional X-ray. **Conclusions:** Radiographic examination of teeth articulated in their sockets can be established as a mechanism to determine the temperature at which the tooth was subjected. This could be used in processes of dental identification and medical-legal autopsy documentation in cases of burned, carbonized or incinerated human remains. Domestic pigs (*Sus domesticus*) can be regarded as a suitable experimental animal models to study the aforementioned changes. Nevertheless, a study involving human teeth articulated in their own socket is recommended in order to determine whether the radiographic findings herein described are replicated and can be extrapolated.

Palabras clave: Odontología forense, cerdo doméstico (*Sus domesticus*), tejidos dentales y periodontales, altas temperaturas, radiografía convencional, modelo experimental animal.

Key words: Forensic dentistry, domestic pig (*Sus domesticus*), dental and periodontal tissues, high temperatures, conventional X-ray, animal experimental model.

* Estudiante de Odontología de la Universidad del Valle (Cali, Colombia).

§ Odontóloga, Especialista en Radiología Oral y Maxilofacial, Profesora de la Facultad de Salud Universidad del Valle (Cali, Colombia).

^{II} Odontólogo, Maestría en Ciencias Biomédicas, Profesor de la Facultad de Salud Universidad del Valle (Cali, Colombia), Profesor de la Facultad de Ciencias de la Salud Pontificia, Universidad Javeriana (Cali, Colombia).

INTRODUCCIÓN

La evaluación de los tejidos dentales (esmalte, dentina y cemento) y periodontales (mucosa oral, hueso compacto alveolar y hueso esponjoso alveolar) mediante diferentes métodos y técnicas se constituye en una valiosa fuente de información *post mórtem* para los procesos de identificación a partir de los dientes.¹⁻³ Por tal razón, el propósito de este estudio fue realizar un análisis radiográfico Cone Beam de premolares mandibulares de cerdo doméstico (*Sus domesticus*) articulados en sus respectivos alvéolos y sometidos a altas temperaturas (200, 400, 600, 800 y 1,000 °C), con el fin de implementar un modelo experimental animal que permitiera explicar los cambios radiográficos de los tejidos dentales y periodontales, de tal manera que se pudieran identificar y obtener marcadores repetitivos que fueran extrapolables al ser humano y que contribuyeran con los procesos forenses de identificación odontológica y del procedimiento de documentación de la necropsia médico-legal, lo que finalmente podría brindar notable información durante el registro dental *post mórtem* (tiempo exposición a las altas temperaturas, máxima temperatura alcanzada, relación entre los tejidos dentales y periodontales) y durante el cotejo con los registros dentales *ante-mórtem*, para de esta forma lograr suficientes características positivas que permitan identificar positivamente a un individuo quemado, carbonizado o incinerado.

MATERIAL Y MÉTODOS

Este es un estudio observacional transversal de tipo descriptivo y de naturaleza pseudo-experimental que se analizó mediante radiografía periapical, 60 premolares mandibulares de cerdo doméstico (*Sus domesticus*) sometidos a altas temperaturas (200, 400, 600, 800 y 1,000 °C) cuyos tejidos dentales (esmalte, dentina y cemento) y periodontales (mucosa oral, hueso compacto alveolar y hueso esponjoso alveolar) se encontraran clínicamente en buen estado. Durante los procesos de obtención (biopsia), manipulación (sometimiento a altas temperaturas) y observación (radiografías convencionales) no se perdió ningún espécimen.

Recolección de la muestra

Una vez que el Comité Institucional de Revisión de Ética Animal de la Facultad de Salud de la Universidad del Valle, de acuerdo con la Resolución 8430 del Ministerio de Protección Social⁴ verificó que este estudio no representó ningún riesgo para animales, se procedió a la recolección de la muestra a partir de

mandíbulas de cerdo obtenidas de centrales de alimentos.

Manejo y conservación de la muestra

Una vez recolectadas las mandíbulas de cerdo y antes que se interrumpiera la cadena de frío, se obtuvieron los premolares articulados en su respectiva unidad alveolar, por medio de secciones sagitales en sentido longitudinal mediante el empleo de una sierra manual, preservando la mucosa oral de revestimiento, el tejido óseo y los tejidos dentales. Cada espécimen fue depositado de forma individual en un recipiente plástico que contenía formol buferado (100 mL de formol al 37%, 900 mL de agua destilada, 0.4 mL de sodio-fosfato monobásico y 0.65 mL de sodio-fosfato dibásico).⁵

Pruebas diagnósticas

Antes de la aplicación de altas temperaturas, a cada uno de los especímenes se les tomó una radiografía periapical en la Unidad de Radiología Oral y Maxilofacial de la Escuela de Odontología de la Universidad del Valle con un equipo de rayos X dental Gendex®-Gx770 a 14 impulsos teniendo como punto de referencia la orientación espacial de la superficie vestibular hacia el cono del equipo y a una distancia de 17 centímetros desde la base del cono hasta la muestra. Se empleó el sistema de películas radiográficas periapicales fosforadas marca Soredex® Imaging Plates de Digora® las cuales se escanearon en un sistema de radiología intraoral digital marca Express®, donde posteriormente se visualizaron en un monitor a través de un software llamado Cliniview XV® Dental Imaging versión 3.12.9 estándar.

Aplicación de altas temperaturas

Este procedimiento se realizó con base en el protocolo técnico y científico establecido en la Unidad de Materiales Dentales del Departamento de Odontostomatología de la Universidad de Pavia (Italia)⁶ y con base en los estudios realizados en la Escuela de Odontología de la Universidad del Valle.^{7,8}

Luego de fijados los especímenes, éstos fueron clasificados de forma aleatoria en dos grupos; 10 especímenes conformaron un grupo control a los que no se les sometió a altas temperaturas y 50 especímenes conformaron el grupo intervención a los que se les sometió a altas temperaturas (*Cuadro I*). De esta forma, los especímenes del grupo intervención se colocaron en bandejas individuales de revestimiento refractario (Cera-Fina® Whip Mix®) para facilitar su manipulación y se sometieron al calor directo dentro de un horno tipo mufla

Cuadro I. Clasificación de la muestra.

Grupo control		Grupo intervención			
30 °C	200 °C	400 °C	600 °C	800 °C	1,000 °C
10	10	10	10	10	10

Cuadro II. Frecuencias de los cambios radiográficos.

Temperatura	Esmalte	Dentina	Cemento	Espacio ligamen- to periodontal	Hueso compacto	Hueso esponjoso
200 °C	Presencia de fisuras (60%)	Presencia de fisuras (60%)	No se observan cambios (60%)	No se observan cambios (100%)	No se observan cambios (100%)	No se observan cambios (100%)
400 °C	Grietas que se continúan hacia la dentina (80%)	Grietas que se proyectan desde el esmalte (80%)	Grietas que se continúan hacia la dentina (80%)	No se observan cambios (100%)	No se observan cambios (100%)	Alteración del trabeculado óseo (80%)
600 °C	Presencia de grietas y fisuras (100%)	Presencia de grietas y fisuras (100%)	Presencia de grietas y fisuras (80%)	Pérdida de continuidad (80%)	Pérdida de continuidad a nivel de la furca (80%)	Alteración del trabeculado óseo (80%)
800 °C	Fragmentación del esmalte (100%) y pérdida de fragmentos de esmalte (20%)	Fragmentación de la dentina (100%)	Fragmentación del cemento (100%)	Pérdida de continuidad y aumento de espesor (100%)	Pérdida de continuidad a nivel de la furca y crestas marginales (100%)	Alteración del trabeculado óseo y presencia de grietas (100%)
1,000 °C	Fragmentación del esmalte (100%) y pérdida de fragmentos de esmalte (80%)	Fragmentación de la dentina (100%)	Fragmentación del cemento (100%)	Pérdida de continuidad y aumento de espesor (100%)	Pérdida de continuidad a nivel de la furca y crestas marginales (100%)	Alteración del trabeculado óseo y pérdida de continuidad por fractura (100%)

(Thermolyne®) previamente calibrado a cinco diferentes rangos de temperatura (200, 400, 600, 800 y 1,000 °C) con una tasa de ascenso de 10 °C por minuto desde una temperatura inicial de 30 °C hasta alcanzar cada una de las temperaturas propuestas. Por ejemplo, se introdujeron los diez especímenes correspondientes al grupo de 200 °C, cada uno en su respectiva bandeja, en un rango de temperatura de 30 a 200 °C; se dejó enfriar el horno de nuevo a temperatura ambiente y se procedió a sacar las bandejas con los especímenes. Luego se introdujeron los diez especímenes del grupo 200 °C, cada uno en su respectiva bandeja; en un rango de temperatura de 30 a 200 °C, se dejó enfriar el horno de nuevo a temperatura ambiente y se procedió a sacar las bandejas con los especímenes. Así sucesivamente para los grupos de los especímenes de 400, 600, 800 y 1,000 °C.

Un diente articulado en su respectivo alvéolo, al ser expuesto a altas temperaturas puede sufrir los siguientes cambios: a) quedar intacto; b) quemado (cambio de color y formación de fisuras y grietas); c) carbonizado (reducido a carbón por combustión incompleta); d) incinerado (reducido a cenizas); y e)

estallado (estallido dental-radicular y coronal- y óseo); por lo tanto, los especímenes fueron rociados con laca para cabello con el fin de conferirles solidez estructural y facilitar su manipulación.⁹

Observación

Posterior a la aplicación de la temperatura, las muestras fueron embebidas en resina acrílica transparente de autopolimerización New Stetic® para tomarles una radiografía convencional periapical con las mismas especificaciones que las tomadas en la etapa de pruebas diagnósticas.

Análisis estadístico

A través del Software SPSS® ver. 15.0 se hizo análisis de frecuencias para determinar la prevalencia de los cambios radiográficos en la muestra. Las variables que se tuvieron en cuenta fueron temperatura, fisuras y grietas en el esmalte, la dentina y el cemento; espacio del ligamento periodontal, continuidad (fisuras y grie-

tas) del hueso compacto y alteración (fisuras y grietas) del trabeculado del hueso esponjoso (*Cuadro II*).

RESULTADOS

El análisis radiográfico se realizó comparando la radiografía inicial de prueba diagnóstica con la radiografía de los especímenes después de ser sometidos a altas temperaturas. En una hoja electrónica de Excel® se diligenciaron los cambios en los tejidos dentales (esmalte, dentina y su interfase), periodontales (hueso alveolar y espacio del ligamento periodontal), teniendo como referencia la temperatura a la que fue sometido cada espécimen y en términos de integridad estructural, teniendo en cuenta la aparición de cambios en aspectos como la densidad (radioopacidad y radio lucidez), límites, tamaño y forma de las diferentes estructuras.

200 °C

En los especímenes sometidos a esta temperatura se observó la superficie del esmalte irregular con pequeñas líneas radiolúcidas compatibles con fisuras, que comprometieron el esmalte y la dentina de forma independiente. No se observaron cambios en la densidad ósea, ni en el espacio del ligamento periodontal (*Figura 1*).

400 °C

En los especímenes sometidos a esta temperatura, se evidenció pérdida de la densidad del esmalte y un patrón irregular de fisuras en toda su superficie. En la dentina se observó una red de líneas radiolúcidas compatibles con microfracturas. En el 80% de los especímenes se identificaron líneas longitudinales radiolúcidas compatibles con grietas que incluyen el esmalte y la dentina. En la región cervical coronal, en el 100% de los especímenes

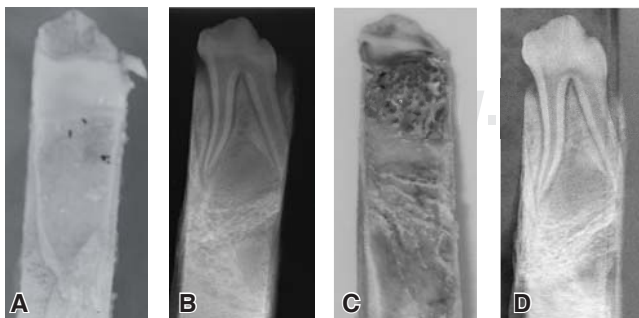


Figura 1. A y B) Fotografía y radiografía de un espécimen antes de ser sometido a altas temperaturas; C y D) fotografía y radiografía de un espécimen después de ser sometido a 200 °C.

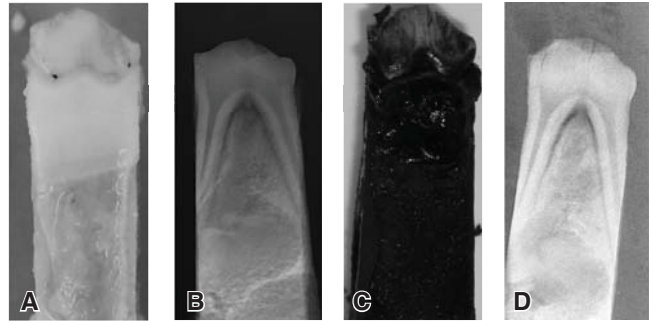


Figura 2. A y B) Fotografía y radiografía de un espécimen antes de ser sometido a altas temperaturas; C y D) fotografía y radiografía de un espécimen después de ser sometido a 400 °C.

se observó una banda radiolúcida discontinua entre el esmalte y la dentina compatible con la separación del esmalte a nivel de la unión amelodentinaria; si bien este cambio se produjo en todos los especímenes de este grupo, la extensión de esta banda varió en su dimensión en sentido coronal. Asimismo hubo pérdida de densidad ósea, pero no se observaron cambios evidentes en el espacio del ligamento periodontal (*Figura 2*). Aunque no forma parte de las estructuras de soporte, se observó disminución del tamaño de la cámara pulpar.

600 °C

En esta temperatura, el esmalte se apreció con mayor pérdida de densidad, lo cual le confirió un aspecto rugoso a la superficie debido a una red de líneas radiolúcidas compatibles con microfracturas. De igual forma, en toda su extensión, el esmalte presentó líneas longitudinales radiolúcidas que se continuaron con la dentina y que lo fragmentaron en varios tramos. En la dentina fueron identificadas innumerables líneas radiolúcidas compatibles con grietas que cursaron en diferentes direcciones. Entre el esmalte y la dentina se observó una amplia banda radiolúcida continua que corresponde con la separación del esmalte a nivel de la unión amelodentinaria, más evidente en los tercios cervicales coronales. Asimismo se observó pérdida de densidad y altura ósea, líneas radiolúcidas compatibles con fracturas tanto óseas como radiculares y pérdida de continuidad del espacio periodontal (*Figura 3*).

800 °C

En esta temperatura, los diferentes especímenes presentaron pérdida de continuidad del esmalte asociado a fracturas y alteración de la integridad estructural; en dos especímenes no se observaron rastros del

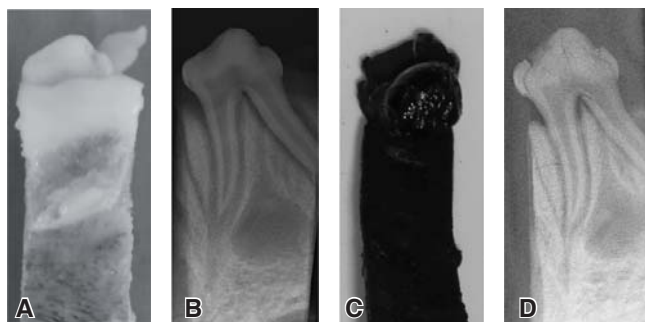


Figura 3. A y B) Fotografía y radiografía de un espécimen antes de ser sometido a altas temperaturas; C y D) fotografía y radiografía de un espécimen después de ser sometido a 600 °C.

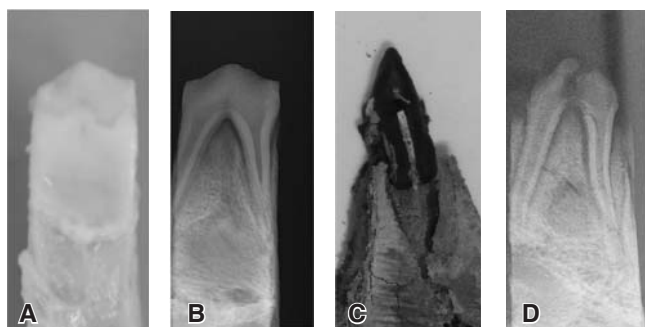

Figura 4. A y B) Fotografía y radiografía de un espécimen antes de ser sometido a altas temperaturas; C y D) fotografía y radiografía de un espécimen después de ser sometido a 800 °C.

esmalte. La dentina coronal y radicular se observó invadida de líneas radiolúcidas compatibles con fracturas que se dirigieron en todos los sentidos. En todos los especímenes se evidenció una amplia línea radiolúcida que cruza la región de la furca compatible con una fuerte fractura en esta región anatómica. En los especímenes que retuvieron fragmentos de esmalte se observó una amplia banda radiolúcida que separó el esmalte de la dentina a nivel de la unión amelodentinaria. El tejido óseo perdió densidad y se observó alteración del patrón trabecular del hueso esponjoso; de igual forma se observaron líneas transversales y longitudinales radiolúcidas compatibles con fracturas que incluyeron las corticales óseas. El espacio del ligamento periodontal se encontró alterado, ya que en algunos segmentos se apreció un aumento en su espesor, contrario a la dentina que presentó disminución de su espesor (Figura 4).

1,000 °C

En esta temperatura, los especímenes experimentaron estallido coronal debido a la fragmentación de

la dentina; sin embargo, algunos especímenes mantuvieron la integridad de la dentina coronal pero perdieron totalmente el esmalte debido a su separación a nivel de unión amelodentinaria y posterior fragmentación. En la dentina coronal remanente se evidenció un entramado de líneas radiolúcidas compatibles con microfracturas. Se observó fractura radicular (de una o de las dos raíces). El tejido óseo presentó pérdida de densidad y alteración del trabeculado del hueso esponjoso, el cual se observó más radiolúcido, con múltiples líneas radiolúcidas en todos los sentidos compatibles con fisuras y grietas, y con áreas de pérdida de sustancia ósea por fragmentación (Figura 5).

DISCUSIÓN

Debido a las propiedades tafonómicas de los dientes y a que los tejidos dentales son los más resistentes del cuerpo humano, preservándose en situaciones extremas como variaciones en el pH, salinidad, humedad y altas temperaturas,¹ éstos son comúnmente empleados como método de identificación fehaciente para el caso de cadáveres quemados, carbonizados o incinerados;¹⁰ de allí que en Colombia, sea la Ley 38 de enero de 1993 la que unifica y adopta la dactiloscopia y la historia clínica odontolegal como sistemas de identificación.¹¹

Diferentes autores han reportado la importancia de la radiografía intra y extraoral como métodos de identificación odontológica a partir del análisis de diferentes estructuras duras y blandas que constituyen el sistema estomatognático,^{12,13} del mismo modo que los tejidos dentales y los tratamientos endodónticos han sido empleados para guiar y documentar procesos de identificación odontológica forense en el caso de cadáveres quemados, carbonizados e incinerados.¹⁴

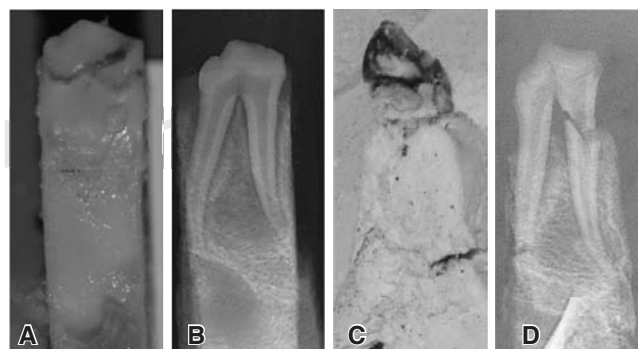


Figura 5. A y B) Fotografía y radiografía de un espécimen antes de ser sometido a altas temperaturas; C y D) fotografía y radiografía de un espécimen después de ser sometido a 1,000 °C.

Es así como en 2006, Merlati y cols.,¹⁵ sometieron a altas temperaturas (200, 400, 600, 800, 1,000 y 1,100 °C) 90 dientes humanos para describir los cambios radiográficos. Los autores dividieron la muestra en dos grupos, uno constituido por 30 dientes a los que no se les realizó ningún tipo de restauración odontológica y otro constituido por 60 dientes a los que se les realizó tratamiento endodóntico. Los autores analizaron los tejidos dentales a partir de radiografías periapicales convencionales considerando los criterios de forma, dimensiones y relaciones entre radioopacidad y radio lucidez. De esta forma, los tejidos dentales a 200 °C no presentaron cambios radiográficos significativos, mientras que a 400 °C se observaron una serie de líneas radiolúcidas en la dentina coronal compatibles con fisuras y fracturas. A 600 °C, en algunos especímenes se observó la separación del esmalte fragmentado de la dentina (una amplia banda radiolúcida entre ambos tejidos compatible con la unión amelodentinaria) y una red de líneas radiolúcidas compatibles con un patrón reticular de fisuras. A los 800 °C la corona de los dientes se observó fragmentada y después de los 1,000 °C los dientes se observaron fragmentados y los tejidos dentales con fisuras y fracturas en todos los sentidos. Finalmente, los autores concluyeron que el patrón de fisuras y fracturas es progresivo conforme aumenta la temperatura, lo cual en las temperaturas más altas ocasiona la fragmentación de los tejidos dentales y la separación del esmalte de la dentina. Todos estos cambios en los tejidos dentales (esmalte y dentina) concuerdan con lo reportado en este estudio; sin embargo, a diferencia de otros estudios reportados en la literatura,^{6-8,15-17} en esta investigación no se trataron dientes aislados sino articulados en su respectivo hueso alveolar, con lo que se describieron los cambios del tejido compacto y esponjoso, y se comprobó *in vitro* lo propuesto por Delettre,⁹ quien manifestó que los tejidos blandos, los tejidos periodontales y el hueso alveolar protegen los tejidos dentales de la acción de las altas temperaturas en el caso de cadáveres quemados, carbonizados o incinerados. Todo esto resulta válido para implementar un modelo animal de experimentación a partir de cerdo doméstico (*Sus domesticus*), dado que los tejidos de éste son muy similares a los del ser humano.¹⁸

CONCLUSIONES Y RECOMENDACIONES

A través de radiografías periapicales se pueden describir cambios en los tejidos dentales y periodon-

tales que ocurren de forma específica en cada temperatura, de tal forma que el análisis radiográfico de los dientes articulados en sus respectivos alvéolos se constituye en un mecanismo para determinar la temperatura a la cual estuvo sometido un diente, lo que, eventualmente, puede ser empleado durante el proceso de identificación odontológica y documentación de la necropsia médico-legal para el caso de cadáveres o restos humanos quemados, carbonizados e incinerados.

De igual forma, esta investigación comprueba que el cerdo doméstico (*Sus domesticus*) puede constituir un modelo animal experimental para estudiar el comportamiento de los tejidos dentales cuando son sometidos a altas temperaturas, ya que los cambios que éstos experimentan son iguales a los tejidos dentales humanos; sin embargo, se recomienda realizar un estudio en dientes humanos articulados en su respectiva unidad alveolar, obtenidos de muestra de morgue, para determinar si los hallazgos radiográficos descritos se repiten y son extrapolables.

AGRADECIMIENTOS

Esta investigación fue financiada por la Vicerrectoría de Investigaciones de la Universidad del Valle a través de la Convocatoria Interna para la Conformación del Banco de Proyectos de Investigación-2011.

REFERENCIAS

1. Norrlander AL. *Burned and incinerated remains*. In: Bowers CM, Bell GL editors. Manual of forensic odontology. Third edition. Colorado Springs: American Society of Forensic Odontology; 1997.
2. Carmichael WW. Significance of the recent extraction to the postmortem dental identification: a case study. *J Forensic Sci*. 2002; 47 (5): 1-3.
3. Marín NL, Moreno F. Odontología forense: identificación odontológica de individuos quemados, reporte de dos casos. *Rev Estomat*. 2004; 12 (2): 57-70.
4. Ministerio de la Protección Social. *Resolución por la cual se establecen las normas científicas, técnicas y administrativas para la investigación en salud*. Resolución 008430/1993 de 4 de octubre [acceso octubre de 2006]. Disponible en: <http://www.minproteccionsocial.gov.co/vbecontent/library/documents/Doc-NewsNo267711.pdf>
5. Bancroft JD, Gamble M. *Theory and practice of histological techniques*. 6th edition. USA: Churchill Livingstone Elsevier; 2008.
6. Merlati G, Danesino P, Savio C, Fassina G, Osculati A, Menghini P. Observations of dental prostheses and restorations subjected to high temperatures: experimental studies to aid identification processes. *J Forensic Odontostomatol*. 2002; 20 (2): 17-24.
7. Moreno S, León M, Marín L, Moreno F. Comportamiento *in vitro* de los tejidos dentales y de algunos materiales de obturación dental sometidos a altas temperaturas con fines forenses. *Columb Med*. 2008; 39 Suppl. 1: 28-46.

8. Moreno S, Merlati G, Marín L, Savio C, Moreno F. Effects of high temperatures on different dental restorative systems: experimental study to aid identification processes. *Journal of Forensic Dental Sciences*. 2009; 1 (1): 17-23.
9. Delattre VF. Burned beyond recognition: Systematic approach to the dental identification of charred human remains. *J Forensic Sci*. 2000; 45 (3): 589-596.
10. American Board of Forensic Odontology ABFO. Body identification guidelines. *J Am Dent Assoc*. 1994; 125 (9): 1244-1254.
11. Ley 38/1993 de 15 de Enero. *Ley por la cual se unifica el sistema de dactiloscopia y se adopta la Carta Dental para fines de identificación*. Diario Oficial de la República de Colombia, No. 40724, (19-01-1993).
12. McKenna CJ. Radiography in forensic dental identification-a review. *J Forensic Odontostomatol*. 1999; 17 (2): 47-53.
13. Thimmarasa VB, Parvathi D, Jayadev S, Vishal M, Manas G. Role of dentomaxillofacial radiography in forensic odontology: a review. *Journal of Oral Sign*. 2012; 2 (1): 24-28.
14. López L, Arimany J, Prieto L, Martínez M. *Importancia de la endodoncia en la identificación de cadáveres carbonizados. A propósito de un caso*. Tercera Jornada Catalana de Actualización en Medicina Forense. Barcelona: Departamento de Justicia de Cataluña; 1995.
15. Savio C, Merlati G, Danesino P, Fassina G, Menghini P. Radiographic evaluation of teeth subjected to high temperatures: experimental study to aid identification processes. *Forensic Science International*. 2006; 158: 108-116.
16. Merlati G, Savio C, Danesino P, Fassina G, Menghini P. Further study of restored and unrestored teeth subjected to high temperatures. *J Forensic Odontostomatol*. 2004; 22 (2): 17-24.
17. Ferreira JL, Espina-de Ferreira A, Ortega AI. Methods for the analysis of hard dental tissues exposed to high temperatures. *Forensic Sci Int*. 2008; 178: 119-124.
18. Meyer W, Schwarz R, Neurand K. The skin of domestic mammals as a model for the human skin, with special reference to the domestic pig. *Curr Probl Dermatol*. 1978; 7: 39-52.

Dirección para correspondencia:

Freddy Moreno

E-mail: freddy.a.moreno@correounivalle.edu.co
fmorenog@javerianacali.edu.co