



## Vestibuloplastia con láser. Reporte de caso

### *Laser vestibuloplasty. Case report*

Myriam Amparo Pulido Rozo,\* Meisser Vidal Madera Anaya,§ Lesbia Rosa Tirado Amador<sup>||</sup>

#### RESUMEN

En pacientes edéntulos totales, uno de los desafíos para rehabilitación bucal es la confección de prótesis en un reborde alveolar con avanzada resorción ósea, lo que hace necesario realizar cirugías preprotésicas que preparen las bases óseas y los tejidos blandos circundantes para recibir la prótesis mucosoportada, brindando retención y adecuado soporte; además de generar menor cantidad de trauma posible, permitiendo la pronta cicatrización tisular. Se presenta el caso de mujer de 56 años, sin antecedentes médicos relevantes. Refiere portar prótesis totales desde hace 14 años, las cuales se encuentran desadaptadas. Al examen clínico intraoral se observan rebordes colapsados y reabsorbidos. Debido a la falta de retención en los rebordes inferiores, se realizó cirugía de profundización del vestíbulo con láser. Se obtiene a los 18 días tejido completamente cicatrizado, con una recuperación en profundidad del vestíbulo de 6 mm en sector anterior y 4 mm en posterior. Finalmente se rehabilita con prótesis total bimaxilar. Se concluye que la vestibuloplastia láser permite profundizar el vestíbulo y ofrece las ventajas de la incisión láser que disminuye la hemorragia, brinda mejor campo operatorio, disminuye la inflamación y el dolor postoperatorio.

**Palabras clave:** Terapia por láser, terapia por láser de baja intensidad, vestibuloplastia.

**Key words:** Laser therapy, low intensity laser therapy, vestibuloplasty.

#### ABSTRACT

One of the greatest challenges when rehabilitating fully edentulous patients, is to manufacture a denture to be placed on an alveolar ridge with advanced bone resorption. This requires performing pre-prosthetic surgery and prepare groundwork bone and surrounding soft tissues to receive a tissue-borne prosthesis, as well as providing suitable retention and support. This will elicit lesser trauma and thus allow prompt tissue healing. The case here presented is that of a 56 year old female, with non-contributory medical history. The patient had been wearing dentures for the last 14 years; her dentures were ill-adapted. Intra-oral clinical examination revealed collapsed and re-absorbed ridges. Due to a lack of retention in the lower ridges, a laser surgery was performed to deepen the vestibule. 18 days after surgery tissues were completely healed, the vestibule had recovered 6 mm depth in the anterior section and 4 mm in the posterior section. Rehabilitation was completed with the manufacture of full bimaxillary dentures. It was thus concluded that laser vestibuloplasty confers depth to the vestibule and offers the advantages of laser incision, which decreases hemorrhage, provides better operating field and reduces post-operative inflammation and pain.

#### INTRODUCCIÓN

En los pacientes edéntulos totales la atrofia de los maxilares se puede definir como la avanzada reducción fisiológica de las apófisis alveolares a causa de múltiples factores, dentro de los cuales se encuentran la enfermedad periodontal preexistente, los trastornos sistémicos y endocrinos, los factores dietéticos, las consideraciones anatómicas, mecánicas, género y morfología facial.<sup>1</sup> Es quizás una de las condiciones bucales más incapacitantes, la razón reside en que es crónica, progresiva, acumulativa e irreversible. Constituye uno de los principales problemas al momento de intentar rehabilitar al paciente edéntulo total mediante prótesis completas mucosoportadas, ya que este tratamiento convencional es aceptable cuando existe suficiente reborde alveolar para soportar la dentadura.<sup>1-3</sup> Pero cuando la atrofia alveolar es avanzada, los pacientes con graves problemas de retención se pueden beneficiar de la ci-

rugía preprotésica para obtener una base ósea más amplia.<sup>1,4</sup>

Una de las alternativas preprotésicas es la profundización del vestíbulo o vestibuloplastia con la técnica de Edlan Mejchar, la cual se describe en 1963 y se aplica particularmente en casos con poca o ninguna encía adherida remanente; además se adopta en un intento por superar la complicación de pérdida de profundidad del vestíbulo postoperatoria que se presenta

\* Odontóloga, Periodoncista, Magister en Salud Pública, Docente en la Facultad de Odontología.

§ Odontólogo, Asistente de Investigación en la Facultad de Odontología.

<sup>||</sup> Odontóloga.

Universidad de Cartagena, Colombia.

Este artículo puede ser consultado en versión completa en <http://www.medigraphic.com/facultadodontologiaunam>

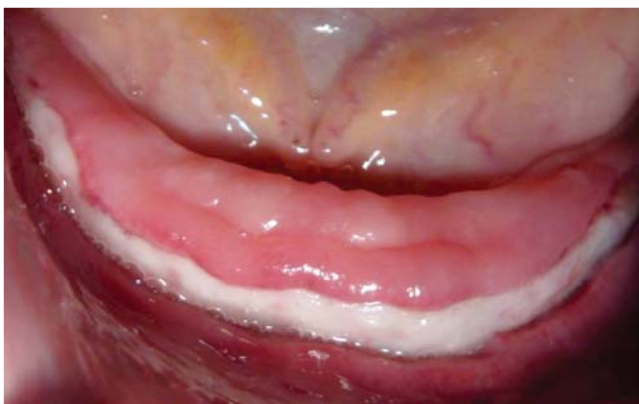con otras técnicas, su pronóstico se reporta como exitoso al evaluar en el paciente comodidad y mantenimiento de la prótesis en la extensión vestibular creada quirúrgicamente. Aplicar la técnica de Edlan Mejchar con láser brinda la posibilidad de profundizar el vestíbulo facilitando el procedimiento, postoperatorio y permite reducir el tiempo de cicatrización de los tejidos para lograr una pronta rehabilitación.<sup>5</sup>

En la actualidad el uso de láser tiene gran acogida en odontología, éste se aplica en múltiples procedimientos dependiendo de su intensidad. Los láseres de baja intensidad se aplican para obtener efecto bioestimulante, analgésico y antiinflamatorio, mientras que los de alta intensidad se emplean en preparación de cavidades, eliminación de obturaciones antiguas, sellado de fosas y fisuras, hipersensibilidad dentinaria, para preparación de conductos radiculares en endodoncia; en odontología estética para la confección de carillas, blanqueamiento dental; en prótesis dental para la preparación dentaria para la colocación de coronas; en cirugía bucal para la extracción de dientes incluidos, cirugía apical, osteotomía y exéresis de lesiones premalignas en tejido blando.<sup>6,7</sup>

### REPORTE DEL CASO

Paciente femenino de 56 años de edad, quien asiste a consulta por inconformidad estética y funcional, sin antecedentes sistémicos relevantes; refiere portar prótesis totales desde hace 14 años, las cuales se encuentran desadaptadas y con malas condiciones estéticas.

Al examen estomatológico se observa ausencia clínica de todos los órganos dentarios, reborde alveolar superior grueso y con altura óptima; rebordes inferiores colapsados y con avanzada reabsorción (Figura 1). La



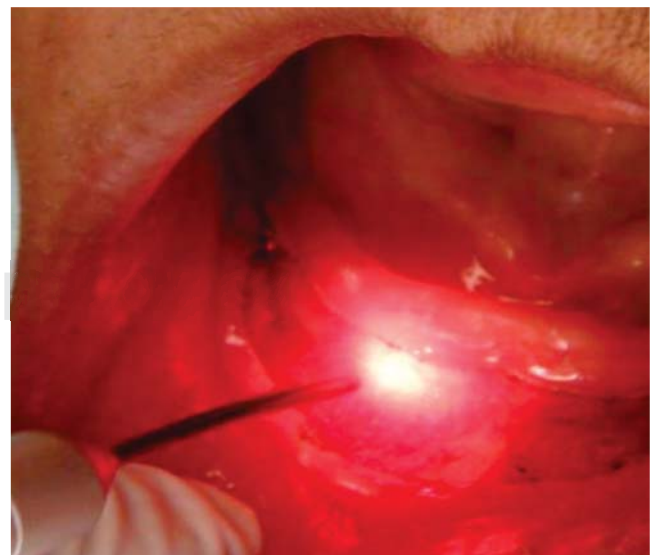
**Figura 1.** Rebordes alveolares inferiores con avanzada reabsorción ósea.

mucosa del paladar se presenta inflamada, de color rojo intenso y con aspecto papilar. Las impresiones clínicas fueron anodoncia falsa y estomatitis subprotésica tipo 3.

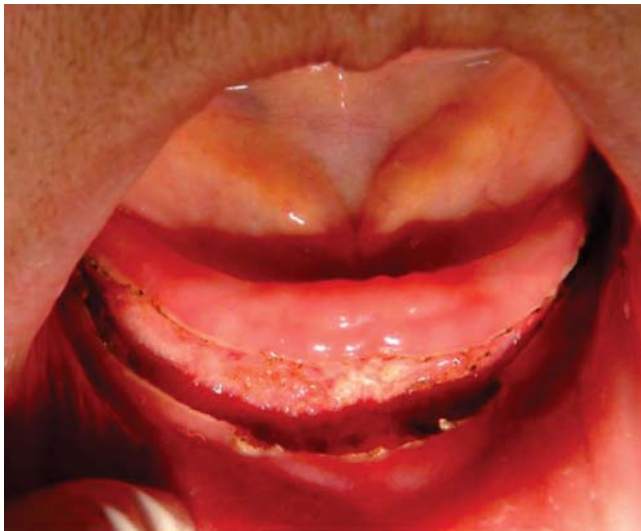Como plan de tratamiento se propuso la rehabilitación bucal mediante prótesis totales superior e inferior; debido a la falta de retención por el estado de reabsorción de los rebordes inferiores, se programó una cirugía preprotésica de profundización del vestíbulo con láser.

### procedimiento quirúrgico

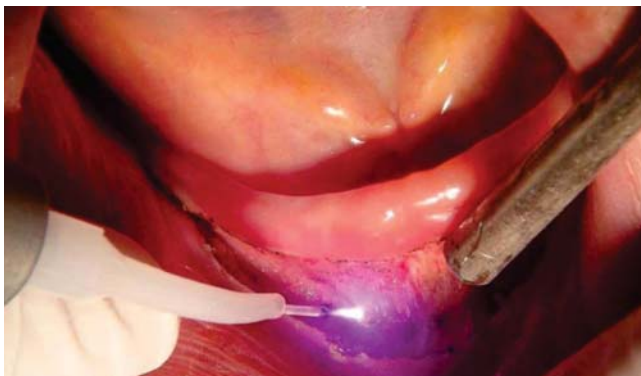Se procede a colocar anestesia local con la técnica infiltrativa en la zona de intervención entre los órganos dentarios 36 y 46. Posteriormente se realiza una incisión, utilizando láser quirúrgico diodo de AsGaAl de 4 w, con equipo Pocket Láser de Orotig Med aiming beam class 3R Laser 3mW CW (MAX) 635 nm, power beam class 4 Laser 6 w cw (MAX) con compromiso de onda de 915 nm realizando las frenilectomías de los frenillos laterales, central y a la vez profundizando el vestíbulo; simultáneamente se realiza refrigeración con jeringa triple, se utilizan seis gases en todo el procedimiento para inducir hemostasia; debido al escaso sangrado no hay necesidad de suturar (Figuras 2 y 3). Finalmente se procede a utilizar láser de baja intensidad de AsGaAl de 685 nm durante tres minutos para estimular la cicatrización (Figura 4). El tiempo quirúrgico fue aproximadamente de 10 minutos. Al culminar el procedimiento se prescribió analgésico tipo nimesulida de 100 mg cada 24 horas y no se utilizó antibioticoterapia; se indica aplicar hielo extraoral durante el primer día.



**Figura 2.** Aplicación de láser quirúrgico en vestíbulo inferior.



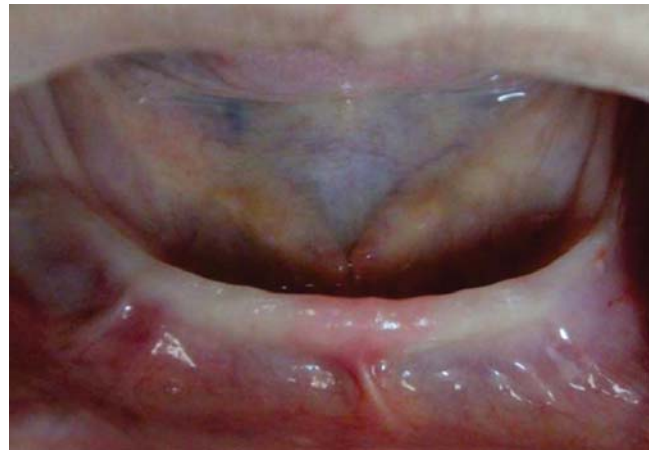**Figura 3.** Resultado de la aplicación de láser quirúrgico.



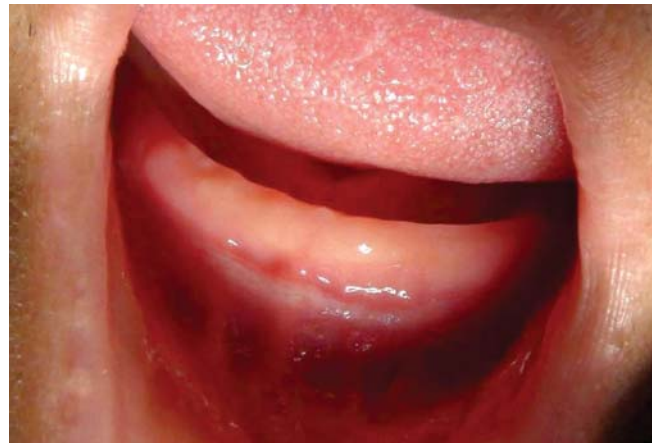**Figura 4.** Aplicación de láser de baja intensidad para efecto bioestimulante.

Se realiza primer control a las 24 horas, en donde se observa ausencia de edema y al aplicar valoración del dolor con escala EVA, de 0 a 10, el paciente refiere un puntaje de tres, se procede a realizar una segunda aplicación del láser terapéutico (*Figura 5*). Para el día ocho se realiza un segundo control, con notable recuperación y ausencia de dolor, posteriormente se instaura tercera aplicación de láser terapéutico.

Transcurridos los 18 días se realiza el tercer control en donde se observa tejido completamente cicatrizado, en óptimas condiciones para tomar las impresiones preliminares y registro para la prótesis total, en el sector anterior y posterior del vestíbulo una recuperación de 6 y 4 mm de profundidad respectivamente (*Figura 6*). Finalmente se rehabilita el paciente con prótesis totales bimaxilares a los 28 días de la cirugía,



**Figura 5.** Control a las 24 horas del procedimiento quirúrgico.



**Figura 6.** Recuperación de profundidad en rebordes alveolares inferiores.

a la evaluación durante los controles no se refirió molestia.

## DISCUSIÓN

Al realizar la cirugía preprotésica con la técnica de Edlan Mejchar empleando el bisturí, se requiere anestesia bilateral del nervio mandibular, en tanto que con la técnica láser se puede aplicar menor cantidad de anestesia local, de manera infiltrativa.<sup>8</sup>

La necesidad de suturar se hace presente tras diversos procedimientos quirúrgicos, para lo cual se sugiere mantener la sutura del epitelio de ocho a diez días, tiempo que por lo general tarda en recuperarse el periostio, mientras que al utilizar láser en un alto número de intervenciones no es necesario suturar, lo que repercute en el confort postoperatorio para el paciente.<sup>9</sup>

La recuperación tisular acelerada que se alcanza al emplear láser, hace posible una rehabilitación protésica en un periodo de tiempo inferior al que se requiere al realizar una intervención con bisturí; según Martín,<sup>10</sup> es frecuente esperar un periodo de aproximadamente cuatro a seis meses para completar la cicatrización y el remodelado de la mucosa alveolar que permita la toma de impresión para obtención de modelos de trabajo y confección de la prótesis.

Otras ventajas que ofrece la vestibuloplastia láser es un periodo de intervención de aproximadamente cinco minutos, precisión en la incisión, asepsia, analgesia, disminución de la hemorragia, poca inflamación y edema; ya que los tejidos y los vasos sanguíneos con diámetro menor al ancho del haz láser se vaporizan y los nervios al ser seccionados se sellan con el calor del rayo láser.<sup>11-13</sup> Una de sus limitaciones es el alto costo que tienen los equipos de laser terapéutico; sin embargo, debido a las múltiples aplicaciones en la práctica odontológica se justifica su adquisición.

Después de la intervención quirúrgica el uso de láser de baja potencia ayuda a la evolución favorable del paciente; gracias a sus propiedades bioestimulantes, puede acelerar la regeneración tisular y favorecer la cicatrización de las heridas, consiguiendo una disminución de la inflamación y el dolor.<sup>14-16</sup>

### CONCLUSIÓN

La cirugía preprotésica del vestíbulo con láser ofrece resultados clínicos favorables intra- y postoperatorios que se evidencian en periodo operatorio relativamente corto, poca cantidad de anestesia, buena hemostasia, acción analgésica, antiinflamatoria, no requiere la colocación de sutura y periodo corto de cicatrización que facilita la pronta toma de impresiones

para obtención de modelos de trabajo y confección de prótesis.

### REFERENCIAS

1. García O, Arredondo M. Evolución en el tratamiento de la atrofia alveolar. *Rev Cubana Estomatol.* 2002; 39 (2). HTML.
2. Xie Q, Wolf J, Tilvis R, Ainamo A. Resorption of mandibular canal wall in the edentulous aged population. *J Prosthet Dent.* 1997; 77 (6): 596-600.
3. Catillo E, García M. Rehabilitación implantoprotésica: sobredentadura. *Rev Cubana Ortod.* 2000; 15 (2): 75-81.
4. Hillerup S. Preprosthetic vestibular sulcus extension by the operation of Edlan and Mejchar. *Int J Oral Surg.* 1979; 8: 333-339.
5. Gupta H, Kinra P. Vestibular extension by Edlan-Mejchar technique followed by permanent fibre splinting-a case report. *Indian Journal of Dental Sciences.* 2010; 2 (2): 17-19.
6. Arnabat J, España A, Berini L. Aplicaciones del láser en odontología. *RCOE.* 2004; 9 (5): 497-511.
7. Henning H, Deppe H. New aspects of lasers in oral and cranio-maxillofacial surgery. *Medical Laser Application.* 2005; 20: 7-11.
8. García F, España A, Berini L et al. Aplicaciones del láser de CO<sub>2</sub> en odontología. *RCOE.* 2004; 9 (5): 567-576.
9. Edlan A, Mejchar B. Plastic surgery of the vestibulum in periodontal 194 therapy. *Int Dent J.* 1963; 13: 593-596.
10. Martín J, Lemon J, Shusterman M. Oral and dental rehabilitation after mandible reconstruction. *Operative Techniques in Plastic and Reconstructive Surgery.* 1996; 3 (4): 264-271.
11. Pogrel MA. The carbon dioxide laser in soft tissue preprosthetic surgery. *J Prosthet Dent.* 1989; 61: 203-208.
12. Cavalcanti TM, Almeida-Barros RQ, Catão MH, Feitosa AP, Lins RD. Knowledge of the physical properties and interaction of laser with biological tissue in dentistry. *An Bras Dermatol.* 2011; 86 (5): 955-960.
13. Benjamín SD. Soft tissue lasers: it's the wavelength, power, ergonomics, and control that matter! *Dent Econ.* 2009; 99.
14. Oltra D, España A, Berini L et al. Aplicaciones del láser de baja potencia en odontología. *RCOE.* 2004; 9 (5): 517-524.
15. Alves R, Dantas E, Reposo K, Chaves M, Granville A, Carvalho L. Biostimulation effects of low-power laser in the repair process. *An Bras Dermatol.* 2010; 85 (6): 849-855.
16. Gomes A, Cazal C, Lisboa J. Ação da laserterapia no processo de proliferação e diferenciação celular. Revisão da literatura. *Rev Col Bras Cir.* 2010; 37 (4): 295-302.

Dirección para correspondencia:  
**Dr. Meisser Vidal Madera Anaya**  
 E-mail: meissermadera@gmail.com