



Cambios en la posición de las estructuras esqueléticas del complejo cráneo-cervical posterior a una cirugía ortognática

Changes in the position of cranio-cervical complex skeletal structures after an orthognatic surgery event

Iris Ocampo Fonseca,* María de la Paz Consuelo Aguilar Saavedra,§ Francisco Manuel Sánchez Ramos^{||}

RESUMEN

El propósito de este estudio fue investigar si existen cambios en la posición de las estructuras esqueléticas del complejo cráneo-cervical posterior a un tratamiento de cirugía ortognática. Se revisaron 30 expedientes de pacientes con maloclusiones esqueléticas iniciales de clase I, II, y III que fueron sometidos a cirugía ortognática. Se midieron las posiciones pre y posquirúrgicas de las vértebras, hioides y rotación de cráneo en la radiografía lateral de cráneo. Se encontró que los pacientes sometidos a cirugía combinada presentan mayor proporción de cambios de rotación de cráneo en sentido posterior ($p = 0.006$) y en las mujeres se presentó una tendencia a la rotación posterior de cráneo con la disminución en la distancia del atlas a la base de cráneo ($p = 0.23$). Es importante reconocer estos cambios de rotación de cráneo en los pacientes quirúrgicos ya que pueden ocasionar recidiva de la cirugía ortognática y/o cefalea occipital.

Palabras clave: Vértebra, cirugía ortognática, columna cervical, hioides, rotación de cráneo.

Key words: Vertebrae, orthognathic surgery, cervical column, hyoid bone, cranial rotation.

ABSTRACT

The aim of the present study was to conduct research on presence of changes in skeletal structures' position of the cervical-cranial complex after treatment involving orthognathic surgery. 30 patient files were reviewed. Patients were afflicted with initial class I, II and III malocclusions which had been treated with orthognathic surgery. With the help of lateral skull X-rays, measurements were taken of pre- and post-surgical positions of vertebrae, hyoid bone, as well as skull rotation. It was found that patients subjected to combined surgery presented greater range of skull rotation changes in a posterior direction ($p = 0.006$). Female patients presented tendency to posterior skull rotation, and exhibited distance decrease from atlas to skull base ($p = 0.23$). In surgical patients, it is important to timely identify these skull rotation changes since they might elicit relapse of performed orthognathic surgery and/or occipital headache.

INTRODUCCIÓN

El propósito de este estudio es dar a conocer si existen cambios en la posición de las estructuras óseas del complejo cráneo-cervical en pacientes con maloclusiones esqueléticas clase I, II y III sometidos a cirugía ortognática.

La biomecánica es la rama de la física que estudia la mecánica de las fuerzas y sus efectos, aplicada a los cuerpos del ser humano y de los animales. La biomecánica estudia a los cuerpos en dinámica y estática. La estática estudia a los cuerpos que permanecen en reposo o en equilibrio como resultado de fuerzas que actúan sobre ellos. Cuando todas las fuerzas actúan simultáneamente sobre un cuerpo se anula su efecto, por lo tanto no existe movimiento. En este momento el cuerpo está en equilibrio. La dinámica, es el estudio de los cuerpos en movimiento.¹

La postura normal, en los seres humanos, requiere de la función biomecánica compleja entre el sistema músculo esquelético, articulaciones, ligamentos y sistema nervioso.²⁻⁴ La postura correcta debe brindar balance del cuerpo humano sobre sus articulaciones. El balance depende de la neutralización de las fuerzas de gravedad por contrafuerzas, de los centros de masa de cada segmento corporal uno sobre otro, y

* Ex residente del Postgrado de Ortodoncia del Hospital General «Dr. Manuel Gea González».

§ Comisión Científica de la Asociación de Ortodoncia del Centro de México; Ex coordinadora de la Especialidad en Ortodoncia del Hospital General «Dr. Manuel Gea González».

^{||} Profesor invitado al Postgrado de Ortodoncia del Hospital General «Dr. Manuel Gea González».

estos a su vez, en línea con las articulaciones entre cada segmento.¹

Brodie, 1971, destaca la importancia de la homeostasis en el mecanismo de la postura «...los cambios en el punto de apoyo de la cabeza requieren un cambio en la actividad de los músculos del cuello para readaptar la postura de la cabeza y detener el desequilibrio de esta». El mecanismo de la cabeza involucra más que una simple distribución del peso. La postura de la cabeza también se ve influenciada por la vista, la cóclea y los factores propioceptivos (Roaf, 1977); y se puede modificar por mecanismos orofaríngeos relacionados con mantener las vías aéreas funcionales (Linder-Aronson, 1979).⁵

Las estructuras esqueléticas que analizamos en nuestro estudio son: vértebras cervicales, cráneo e hioides.

La columna vertebral consiste en 7 vértebras cervicales, 12 torácicas, 5 lumbares, 5 sacras fusionadas entre sí y 3 a 4 segmentos coccígeos fusionados. En el plano frontal la columna se ve recta y simétrica. En un plano sagital presenta diferentes curvaturas: lordosis y cifosis, la lordosis es una concavidad en la columna vertebral formada por las vértebras y existen la lordosis lumbar y la lordosis cervical. La cifosis es la convexidad formada por las vértebras y se encuentran la cifosis sacra y la cifosis dorsal.¹ La presencia de curvaturas raquídeas aumentan la resistencia del raquis a las fuerzas de compresión axial⁶⁻⁸ (Figura 1).

La columna vertebral cervical se divide en dos partes: El raquis cervical superior o suboccipital que contiene la primera vértebra cervical o atlas y la segunda vértebra cervical o axis, y el raquis cervical inferior que se extiende desde la cara inferior del axis hasta la cara superior de la primera vértebra dorsal. Estos dos segmentos de la columna vertebral cervical se complementan entre sí para realizar movimientos puros de rotación, inclinación o de flexión/extensión de la cabeza.³

La flexión de la cabeza sobre el raquis cervical y la flexión de éste sobre el raquis dorsal dependen de los músculos anteriores. A nivel del raquis cervical superior, los músculos rectos anteriores menor y mayor determinan una flexión en la articulación atlantoccipital. El músculo largo del cuello y el recto anterior mayor determinan la flexión en las articulaciones subyacentes y, el largo del cuello determina el enderezamiento y la rigidez del raquis cervical. A distancia del raquis cervical, por tanto dotados de mayor brazo de palanca, los músculos anteriores del cuello actúan como potentes flexores de la cabeza y del raquis cervical. Son estos los músculos suprahioides e infrahioides (milohioideo y el vientre anterior del digástrico, que unen el maxilar inferior al hioides y los músculos infrahioides: tirohioideo, esternocleido-

hioideo, esternotiroideo y omohioideo). La contracción simultánea de estos músculos determina el descenso de la mandíbula; pero cuando ésta está bloqueada contra el maxilar por la contracción simultánea de los músculos masticadores, la contracción de los músculos supra e infrahioides determina la flexión de la cabeza sobre el raquis cervical y la flexión de éste sobre el raquis dorsal, al mismo tiempo que un enderezamiento de la lordosis cervical. Estos músculos desempeñan un papel esencial en la estática del raquis cervical.^{3,7}

El cráneo está soportado por la columna vertebral cervical. Sin embargo, no está centrado ni equilibrado sobre la columna. El equilibrio es menor debido a la posición de la mandíbula que se encuentra debajo de la parte anterior del cráneo provocando mayor peso del cráneo hacia adelante. Por tal motivo, no existe equilibrio entre los componentes esqueléticos de la cabeza y el cuello.⁹

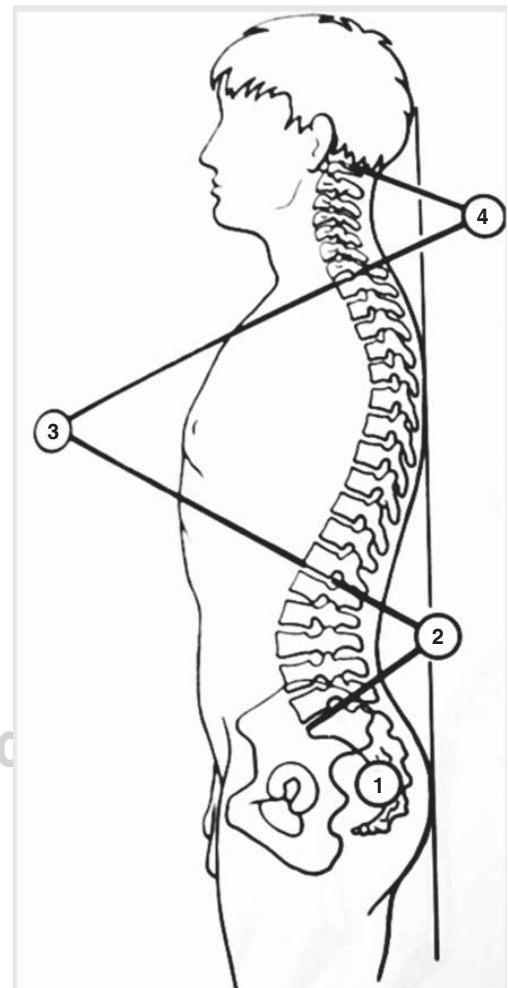


Figura 1. Curvaturas de la columna vertebral. 1. Cifosis sacra, 2. Lordosis lumbar, 3. Cifosis dorsal, 4. Lordosis cervical.

DINÁMICA CRÁNEO-CERVICAL

El sistema cráneo-cervical es un componente integral del cuadrante superior corporal, formado por cabeza, cuello y cintura escapular. Consta de estructuras esqueléticas (cráneo y vértebras cervicales) relacionadas por articulaciones (atlantooccipital, atlantoaxoidea y vertebrales), uniones musculares, ligamentos, aponeurosis, inervación y riego sanguíneo.⁶ La dinámica de este sistema consiste en mantener en equilibrio el cráneo sobre la columna vertebral, y esto se logra cuando los ojos miran horizontalmente. En esta posición, el plano oclusal es horizontal, así como el plano auriculonasal, que pasa por el borde superior del conducto auditivo externo y por la espina nasal anterior. Durante la biomecánica de la dinámica cráneo-cervical se forma un sistema de palanca:

- Existe un punto de apoyo que está situado a nivel de los cóndilos occipitales (*Figura 2*).
- La resistencia que constituye el peso de la cabeza aplicada a su centro de gravedad situado cerca de la silla turca (*Figura 2*).
- Y la potencia, constituida por la fuerza de los músculos suboccipitales que en todo momento deben compensar el peso de la cabeza que tiende a hacerla caer hacia adelante (*Figura 2*).

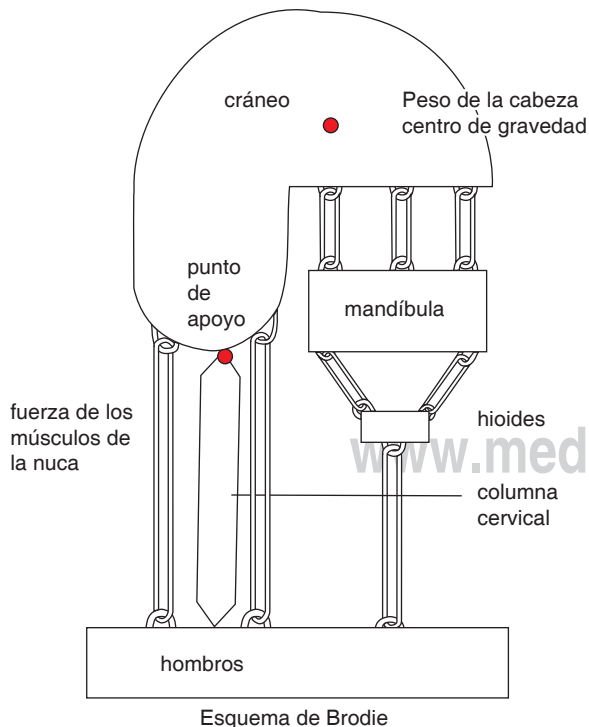


Figura 2. Dinámica cráneo-cervical.

Esta situación anterior del centro de gravedad de la cabeza, explica la potencia relativa de los músculos posteriores de la nuca respecto a los músculos flexores del cuello. Los músculos extensores (músculos suboccipitales) luchan contra la gravedad, mientras que los músculos flexores (suprahioideos e infrahioides) están ayudados por ella.³

Tallgren y Solow, 1976, han asociado la postura craneal, el tipo de respiración y las estructuras faciales. Los patrones faciales específicos pueden estar asociados con el tipo de posición natural de la cabeza.¹⁰

En un patrón esquelético clase I, la dinámica de flexión/extensión craneal resulta normal, y también las curvas vertebrales. Durante la retrognasia mandibular por lo general existe una disminución de las curvas vertebrales y extensión craneal si no existe otra etiología asociada al trastorno postural. En el prognatismo mandibular hay un aumento de las curvas vertebrales y flexión craneal si no es que existe otra etiología asociada al trastorno postural. Estas adaptaciones cervicales a las relaciones esqueléticas clases II y III no son sistemáticas, pero sí frecuentes.⁶

Una maloclusión clase II lleva la cabeza y los hombros hacia delante con la columna cervical rectificadas. La condición mandibular condiciona la posición cervico-escapular. En una maloclusión clase III la lengua es llevada a una posición baja y se desplaza la cabeza hacia atrás.⁶

Cleall y colaboradores no encuentran diferencias en la postura de la cabeza entre pacientes clase I y pacientes clase II.¹¹

La relación Biomecánica-Cráneo-Mandibular, cervical, región hioidea y vías aéreas es una «Unidad Funcional Indivisible». M. Rocabado sugiere que para normalizar las relaciones entre las estructuras ya mencionadas, se requiere de un diagnóstico preciso, basado en un método objetivo de evaluación radiográfica que determina la Biomecánica de la relación Cráneo-Mandibular-Cervical. En este análisis, el Dr. Rocabado evalúa: 1. Relación angular de cráneo y la columna cervical, 2. Distancia entre la base del occipital y el arco posterior del atlas y su asociación a síndromes de algias craneofaciales, 3. Posición del hueso hioideo en la determinación de las curvaturas fisiológicas de la columna cervical, 4. Relación cervical hioidea y posición de reposo lingual y 5. Vías aéreas.¹²

Las características morfológicas de los sujetos con un ángulo cráneo-cervical aumentado presentan una profundidad facial disminuida, una inclinación mandibular aumentada, y una altura facial inferior anterior aumentada.¹³

El hueso hioideo no posee una articulación ósea o relación articular, pero sí una relación firme a la co-

lumna cervical anterior a través de la fascia cervical. Los músculos suprahioides e infrahioides realizan funciones concomitantes con el hueso hioides para su función normal. Estos músculos dependen del hueso hioides y de su relación con la región anterior de la columna cervical y de la cintura escapular; a su vez el hioides tiene un rol en la determinación de la curvatura fisiológica de la columna.¹²

La posición del hioides es un reflejo de las tensiones musculares ligamentosas y de la fascia que se inserta en él. Se ha estudiado la relación del hioides y la columna cervical usando diversas experiencias de investigadores como: Ricketts de USA, Elkimo, Ingervall y Carsson de Suecia y Dibby de Sud-África. Estos estudios determinan las relaciones cráneo - vertebrales, funcionales, mandibulares, curvaturas cervicales y de vías aéreas. El estudio de estas relaciones biomecánicas permiten planificar tratamientos (ortodóncicos y/o ortodóncico-quirúrgicos) que perdurarán y facilitarán la contención de los logros obtenidos.¹²

Athanasiou en 1989, define a la cirugía ortognática como un procedimiento diseñado para corregir deformidades dentofaciales adquiridas o congénitas, para mejorar la estética de la cara y la dentadura, y para normalizar la función estomatognática.¹⁴

Greco en 1990, menciona que los procedimientos de cirugía ortognática diseñados para corregir anomalías dentofaciales afectan el tamaño y la posición de los tejidos blandos y alteran la relación preexistente de los tejidos duros y blandos.¹⁵

De acuerdo con Solow y Tallgren (1987), la posición del hioides está en coordinación con la morfología facial, cabeza y postura cervical.¹² Los cambios en la postura (Gustavsson, 1972; Winnberg, 1988) y los cambios en la inclinación de la mandíbula (Graber, 1978; Tallgren y Solow, 1987) han encontrado que influye en la posición del hueso hioides.¹⁵

Según Wenzel, 1989; Katakura, 1993; y Hochban, 1996, demuestran una disminución importante en las dimensiones sagitales faríngeas y aumento en la extensión de la cabeza después de una retroposición mandibular.^{14,16} Solow, 1967; Tallgren, 1977; Posnick, 1978; Showfety, 1987; mencionan que la extensión de la cabeza se ha correlacionado con el aumento de la dimensión maxilomandibular anteroposterior y aumento en la altura facial anterior.¹⁴ Solow, 1996; demostró la postura compensatoria para mantener libre las vías aéreas. La extensión de la relación cráneo-cervical sirve para separar la base de la lengua y el paladar blando de la pared posterior faríngea.¹⁴ Achilleos, Krogstad, Lyberg; 2000; demostraron que después de la corrección del prognatismo mandibular por medio de un procedimiento quirúrgico con retroposición

mandibular, la base de la lengua y, el paladar blando se elevan y como consecuencia disminuyen las vías aéreas y provoca un aumento en el ángulo cráneo-cervical (2.7°). Sin embargo, a largo plazo no registran disminución en las vías aéreas lo que explica el reajuste funcional compensatorio del hioides, lengua, y la musculatura cervical para mantener el patrón aéreo.¹⁴

Takagi, 1967; Fromm y Lundberg, 1970; Wickwire, 1972; Athanasiou, 1991; Lew, 1993 y Enacar, 1994, afirman que las osteotomías para retroposicionar la mandíbula influye en la posición del hioides y, como consecuencia la posición de la lengua.¹⁴ Gu en el 2000 encontró que en los pacientes sometidos a retroposición mandibular la postura de la cabeza aumentaba su extensión y que el hioides se movía hacia abajo y atrás.¹⁶

En un estudio de C. Phillips (1991) donde revisó los cambios de postura craneal en pacientes sometidos a diferentes tipos de procedimientos quirúrgicos, observó que a quienes se les realizó intrusión maxilar, intrusión maxilar mas avance mandibular, avance mandibular e intrusión maxilar combinado con retroposición mandibular, presentaron disminución en el ángulo cráneo vertebral (rotación anterior de cráneo), y los pacientes que fueron sometidos a retroposición mandibular mostraron flexión de la cabeza y presentaron el ángulo cráneo vertebral aumentado (rotación posterior de cráneo). Los pacientes que se sometieron a cirugía maxilar y mandibular presentaron aumento en la flexión de la cabeza. Ningún paciente presentó cambios en la inclinación cervical y en la lordosis cervical. En los cambios a un año del procedimiento quirúrgico, el promedio del ángulo cráneo vertebral aumentó (rotación posterior de cráneo) en los grupos a los que se les realizó intrusión maxilar, avance mandibular e intrusión maxilar combinado con avance mandibular. Lo que significa que inmediatamente después del procedimiento quirúrgico, en estos grupos existió flexión de la cabeza y después de un año de operados tendieron a regresar a la postura prequirúrgica. En los pacientes sometidos a retroposición mandibular este ángulo permaneció sin cambios. En los pacientes sometidos a una sola cirugía (maxilar o mandibular), los valores del ángulo cráneo cervical y cráneo vertebral eran similares a los valores prequirúrgicos. En los pacientes sometidos a intrusión maxilar con avance mandibular, la postura de la cabeza permanecía con la flexión más aumentada comparada con los valores prequirúrgicos, y los ángulos cráneo cervicales se vieron disminuidos (rotación anterior). En los pacientes sometidos a intrusión maxilar con retroposición mandibular, también se presentó flexión de la cabeza, pero con diferencias no estadísticamente significativas. A pesar de que existió una tendencia a la

disminución de la lordosis cervical después de la re-toposición mandibular, ni esta medida ni alguna otra en relación a la inclinación cervical mostraron cambios estadísticamente significativos.⁵

MÉTODOS

Se revisaron 200 expedientes de pacientes atendidos en los departamentos de Ortodoncia y Cirugía Plástica Reconstructiva y se seleccionaron aquellos que cumplían los criterios de inclusión. La muestra fue de 30 pacientes con maloclusión esquelética clase I, II o III sometidos a cirugía ortognática.

Se incluyeron los expedientes que contaran con radiografía lateral de cráneo prequirúrgica y postquirúrgica de por lo menos 3 meses posterior a la cirugía, pacientes mayores de 18 años, ambos sexos y relación esquelética prequirúrgica maxilomandibular clase I, II o III. Se excluyeron aquellos expedientes de pacientes con enfermedades sistémicas degenerativas y alteraciones del crecimiento.

El planteamiento del problema de este estudio fue: ¿Existen cambios en la posición de las estructuras esqueléticas del complejo cráneo-cervical después de una cirugía ortognática en pacientes con maloclusión clase I, II y III?

En la muestra de estudio el 60% fueron mujeres (n = 18), con una mediana de edad en el grupo de 21 años, y media de 21 con DE 4.

Se realizaron trazos cefalométricos en la radiografía lateral de cráneo prequirúrgica y posquirúrgica con un estilógrafo del número 0.02 sobre un acetato para trazar. Los trazos cefalométricos que se realizaron fueron el ángulo SNA, SNB, ANB determinados por los planos Nasion-punto A y Nasion-punto B. También se evaluó la dimensión facial vertical determinada por la distancia en milímetros del plano de Frankfort y el punto mentón proyectado sobre una línea vertical perpendicular a Frankfort. Se valoró a través de trazos cefalométricos descritos por el Dr. Mariano Rocabado la rotación de cráneo (ángulo cráneo-odontoideo), la distancia de la base occipital a el arco posterior del atlas (*Figura 3*), la curvatura cervical, triángulo hioideo (*Figura 4*), ángulo cráneo cervical (*Figura 5*) e inclinación cervical (*Figura 6*) en las radiografías lateral de cráneo pre y posquirúrgica. Los datos obtenidos se vaciaron en las hojas de medición de los valores cefalométricos de la relación maxilomandibular pre y postquirúrgicos y en la hoja de datos de posición de estructuras esqueléticas del complejo cráneo cervical pre y postquirúrgicos.

Se correlacionaron los datos prequirúrgicos y posquirúrgicos con las medidas del ANB, dimensión ver-

tical, el tipo de cirugía y el tipo de relación esquelética maxilomandibular con los valores cervicales postquirúrgicos.

RESULTADOS

El objetivo de este estudio fue conocer si existen cambios de posición de las estructuras esqueléticas del complejo cráneo - cervical posterior a una cirugía ortognática en pacientes con relación esquelética maxilomandibular clase I, II o III. Esto es importante porque se sabe que los cambios en la posición de las estructuras óseas del complejo cráneo-cervical pueden ocasionar recidivas u originar cefalea occipital.¹² Se realizaron múltiples tipos de cirugía ortognática, se agruparon en 4 categorías dependiendo de la zona en que se realizó la cirugía y la cantidad de osteotomías. En el grupo 1 sólo se incluyeron las cirugías que abarcaran maxilar, en el grupo 2 los procedimientos que incluyeran sólo la mandíbula, en el grupo 3 se incluyeron las cirugías que abarcaran una osteotomía en maxilar y osteotomías en mandíbula, y en el grupo 4 sólo se agruparon las cirugías triples (maxilar, mandíbula y mentón). La muestra presentaba 50% del grupo 3, grupo que incluyó cirugía combinada principalmente (n = 13), impactación maxilar más deslizante de mentón (n = 1), segmentaria mas deslizante de

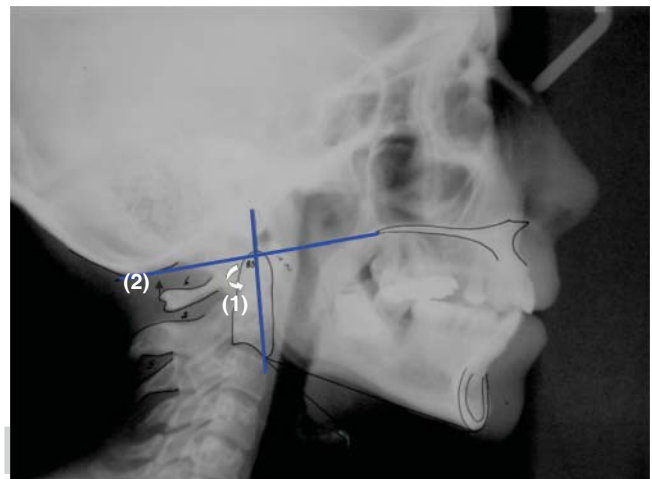


Figura 3. (1) Ángulo posteroinferior formado por el plano odontoideo y el plano de McGregor. La norma de este ángulo es de 101° . Un ángulo aumentado indica una rotación anterior de cráneo y un ángulo disminuido indica una rotación posterior de cráneo. (2) Distancia entre base occipital y arco posterior del atlas. Esta distancia se determina desde el plano de McGregor a la parte más superior del borde posterior del atlas. Norma: 4-9 mm. Un valor aumentado indica rotación anterior de cráneo y un valor disminuido indica una rotación posterior de cráneo.

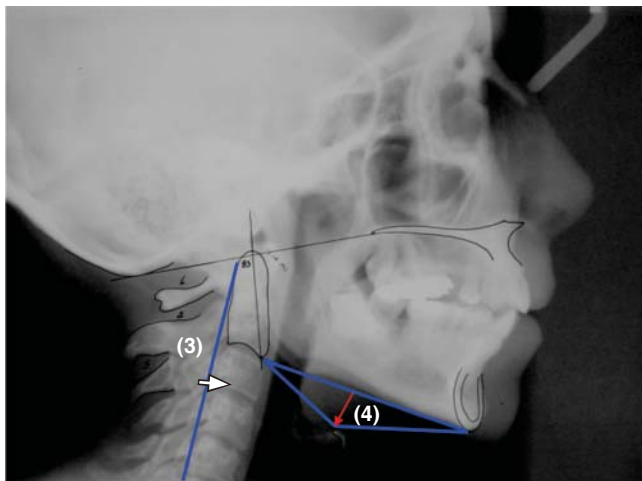


Figura 4. (3) Curvatura cervical. Distancia en milímetros que va desde el punto central del plano que pasa por el punto más superior de la odontoides hasta el más inferior de la quinta vértebra cervical, hasta la tercera vértebra cervical. (4) Triángulo hioideo. Distancia perpendicular que va del plano C3 a RGn a la parte más superior del hioides. La posición vertical normal del hioides es cuando se encuentra entre C3 y C4.

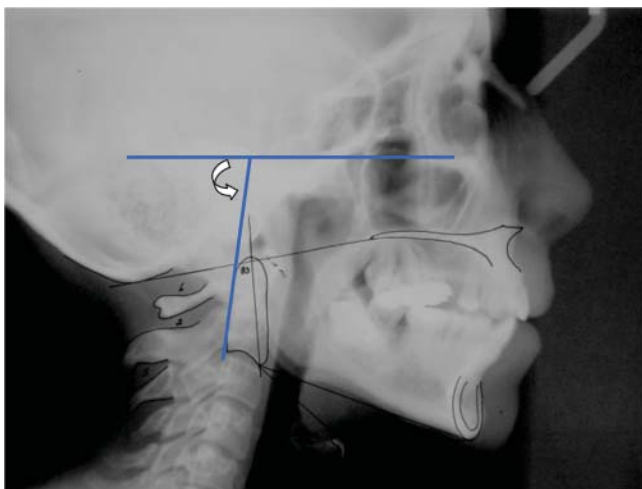


Figura 5. Ángulo cráneo cervical. Ángulo posterior formado por Frankfort y una línea tangente a la parte posterior de la odontoides. Este ángulo nos indica la posición de la odontoides respecto a las estructuras craneales.

mentón (n = 1) y LeFort I de avance mas deslizante de mentón (n = 1). Le sigue el grupo 1 con el 33.3 % que incluyó segmentaria superior (n = 1), impactación maxilar (n = 1) y LeFort I (n = 8). A pesar de que se incluyeron cirugías de impactación maxilar que modifican la dimensión vertical, las modificaciones quirúrgicas del esqueleto en la dimensión vertical no fueron significativas, sólo se lograron cambios significativos

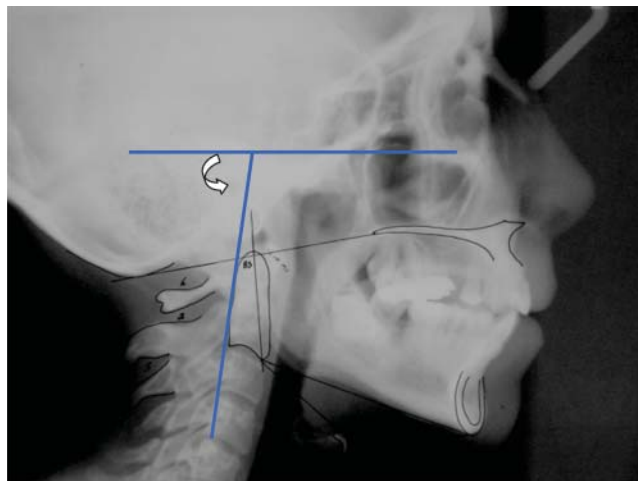


Figura 6. Inclinación cráneo cervical. Ángulo posterior formado por Frankfort y un plano que pasa desde C4 hasta la parte posterosuperior de la odontoides. Nos indica la inclinación de la columna cervical respecto a las estructuras craneales.

en la relación anteroposterior maxilomandibular con un promedio de cambios en el ANB de 6° (p < 0.0001). Los valores no significativos en los cambios en la dimensión vertical se deben a que existieron sólo 2 casos de impactación maxilar y que todos los demás procedimientos quirúrgicos requerían corregir una discrepancia esquelética anteroposterior.

El procedimiento quirúrgico más frecuente fue la cirugía combinada n = 13 (LeFort I de avance con retroposición mandibular). Se obtuvieron cambios significativos en los pacientes sometidos a cirugía combinada que presentaron mayor proporción de cambios de 3.91° en la rotación de cráneo en sentido posterior (p = 0.006). En las mujeres, se obtuvo una disminución significativa de 0.86 mm en la distancia de la base occipital al arco posterior del atlas (p = 0.023) lo que significa que en las mujeres existió una tendencia a la rotación posterior de cráneo respecto a la C1.

RELACIÓN MAXILOMANDIBULAR PREOPERATORIA

De acuerdo a la relación maxilomandibular y la clasificación de Steiner de normalidad, el 80% tuvieron medidas fuera de la norma (0 a 4° del ángulo ANB). El promedio del ángulo ANB preoperatorio fue de -2.4° para todo el grupo. En el grupo de varones fue de -3.9° (DE: 4.46°) y en el grupo de mujeres de -1.3° (DE: 5.14°) p = 0.10.

El promedio de la Dimensión Vertical Facial fue de 103.5 mm (DE 9.9). En los varones fue de 111.4

mm (DE 7.7) y en mujeres de 98.3 mm (DE 7.6) $p \leq 0.0004$.

Por tipo de relación esquelética maxilomandibular preoperatorio, la relación esquelética maxilomandibular clase III se presentó en un 66.7% seguida de la clase I con el 20% y finalmente la clase II con el 13.3%. En los varones, el tipo de relación esquelética maxilomandibular inicial fue del 8% para la clase I, del 17% para la clase II y del 75% para la clase III y en las mujeres la clase I fue del 28%, la clase II del 11% y la clase III del 61%.

MEDIDAS CERVICALES PREOPERATORIAS

Ángulo formado por el plano de McGregor y plano odontoideo. El promedio de este ángulo fue de 102.7° (DE 8.8°). En los varones el ángulo fue de 107.58° (DE 7.5°) lo que significa una tendencia a la rotación anterior de cráneo y en mujeres de 99.44° (DE 8.1°) $p = 0.01$, lo que significa una tendencia a la rotación posterior de cráneo, pero con valores dentro de la norma (96° - 106°).

Distancia entre la base occipital y el arco posterior del atlas. El promedio en la distancia entre la base occipital y el atlas fue de 5.5 mm (DE 3.6), valores dentro de la norma (4-9 mm). En los varones fue de 7.9 mm (DE 3.2), lo que significa una tendencia a la rotación anterior de cráneo, pero con valores dentro de la norma, y en mujeres 4.02 (DE 3.07) $p = 0.004$, que nos describe una tendencia a la rotación posterior de cráneo, pero con valores dentro de la norma.

Curvatura cervical. El promedio de profundidad cervical fue de 4.1 mm (DE 4.1). En los varones fue de 3.20 (DE 3.86) y en mujeres de 4.69 (DE 4.30) $p = 0.29$.

Posición vertical del hioides. En relación a la distancia del punto H a la H' fue de 0.32 mm (DE 6.07), lo que significa que el hioides se encuentra verticalmente elevado respecto al plano Me-C3. En los varones se observó una distancia de 4.29 mm (DE 3.26) en la posición vertical del hioides en relación al plano Me-C3 y en mujeres -2.3 mm (DE 6.12) $p = 0.99$, posición del hioides anormal por encima del plano Me-C3, verticalmente elevado.

Ángulo cráneo-cervical. El promedio del ángulo cráneo-cervical fue de 88.8° (DE 8.5°). En los varones fue de 86.5° (DE 6.40) y en mujeres de 90.33° (DE 9.58°) $p = 0.99$. Lo que significa que en relación al cráneo, la C2 en los varones se encontró en posición más posterior que en las mujeres.

Inclinación cráneo-cervical. El promedio del ángulo de inclinación cervical fue de 85.23° (DE 6.8°). En varones fue de 85.15° (DE 7.09) $p = 0.95$ y en mujeres de 85.17° (DE 6.88). Los valores de la inclinación cer-

vical (de C1 a C4) en relación al cráneo, se encuentran similares en ambos sexos.

CAMBIOS CEFALOMÉTRICOS Y DE MEDIDAS CERVICALES POSTOPERATORIOS

Hubo cambios estadísticamente significativos en el promedio del ángulo ANB del preoperatorio al posoperatorio, el cual aumentó 6° (positivos) $p < 0.0001$ (Cuadro I).

No hubo diferencias estadísticas significativas por tipo de cirugía en la aproximación a la norma del ángulo ANB. $p = 0.27$. Tampoco hubo diferencias en la aproximación a la norma del ángulo ANB entre los sexos. $p = 1$. Sin embargo, al evaluar por separado al grupo de los varones y al grupo de mujeres se observó que en los varones el promedio del ángulo ANB aumentó de -3.9° a 3.6° siendo la diferencia de 7.5° $p < 0.0001$. En mujeres también se observó un aumento en el promedio del ángulo ANB de -1.38° a 5.38° , siendo este incremento de 5.4° $p < 0.0001$.

El 67% de todos los pacientes llegaron a una relación esquelética maxilomandibular de clase I. Los pacientes con relación esquelética maxilomandibular inicial de clase I continuaron en el posquirúrgico en clase I debido a que se sometieron a cirugías donde no se modifica el punto A ni el punto B (deslizante de mentón) o se modifica sólo de 2 a 3 grados el ANB y el paciente continúa en relación esquelética clase I (impactación maxilar), también se les realizó cirugías triples y combinadas, esto fue en pacientes con un patrón facial vertical y por lo tanto el ANB se mostró inicialmente dentro de la norma y con el procedimiento quirúrgico se modificó sólo de $3-4^\circ$ la relación anteroposterior manteniendo una relación clase I esquelética y los mayores cambios quirúrgicos fueron en sentido vertical. El 33% de toda la muestra cambió a relación esquelética maxilomandibular clase II. En este grupo se encuentran los pacientes que presentaban una relación esquelética inicial de clase III y un caso de clase I. A los pacientes clase III esquelética se les realizó cirugía combinada LeFort I de avance o cirugía triple. Con ellos no se logró una clase I esquelética ya que la planeación quirúrgica se debe basar también en los tejidos blandos y no sólo en la relación esquelética. Por lo tanto, en ciertos casos por razones estéticas no se lleva el ángulo ANB a valores normales. En el caso del paciente con relación esquelética inicial de clase I y que se llevó a clase II, fue un caso en el cual existían problemas verticales severos y el ANB se mostró inicialmente dentro de los valores normales y el problema mas severo se encontraba en sentido vertical por lo que

se planeó una cirugía combinada y por razones estéticas y funcionales se decidió dejar una relación esquelética clase II. En los pacientes con relación esquelética maxilomandibular inicial de clase II el 100% continuó en clase II, esto se debió a que a este grupo se le realizó impactación maxilar, segmentarias y deslizante de mentón, procedimientos que no modifican el ángulo ANB. De los pacientes con una relación esquelética maxilomandibular clase III inicial, el 45% cambió a clase I, el 35% a clase II y el 20% continuaron en clase III esquelética. Los pacientes que continuaron en clase III eran casos severos y aunque el ANB se llevó a valores más cercanos a la norma, continuaban en valores negativos.

En cuanto a la dimensión vertical no hubo cambios estadísticamente significativos del preoperatorio al postoperatorio $p = 1$. Tampoco se observaron cambios en el promedio de la dimensión vertical en varones ($p = 0.35$) ni en mujeres ($p = 0.82$).

De acuerdo con la frecuencia del tipo de relación esquelética maxilomandibular, después de la cirugía ortognática se presentó en un 43.33% con clase I, 43.43% clase II y 13.33% clase III. (Figura 7).

Al aplicar la prueba T pareada, se observó que no hubo cambios estadísticamente significativos en el ángulo formado por el plano de McGregor y plano odontoideo en el posoperatorio $p = 0.62$. Sin embargo, al analizar los cambios en la posición de las estructuras esqueléticas del complejo cráneo-cervical

de acuerdo al tipo de cirugía ortognática se observó que los pacientes sometidos a cirugía combinada (LeFort I de avance mas retroposición mandibular) presentaron mayor proporción de cambios en la rotación de cráneo en sentido posterior, con una disminución en el ángulo formado por el plano de McGregor y plano odontoideo de 3.91° ($p = 0.006$). Tampoco hubo cambios en el promedio del ángulo de rotación de cráneo en varones ni en mujeres ($p = 0.40$ y $p = 0.23$ respectivamente) (Cuadro II).

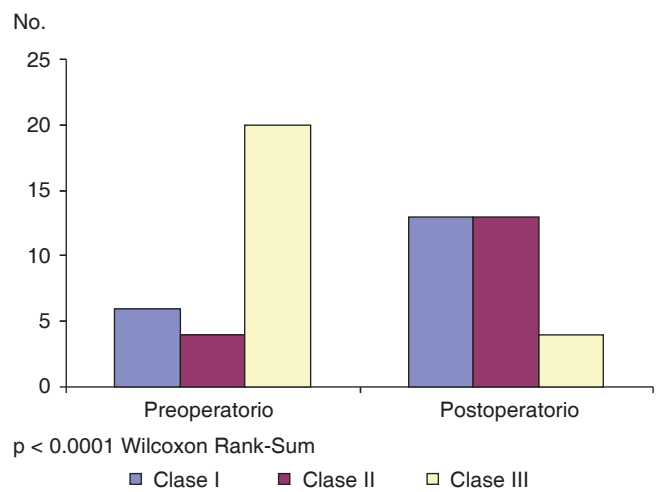


Figura 7. Cambios en el tipo de maloclusión después de la cirugía ortognática.

Cuadro I. Cambios cefalométricos del preoperatorio al postoperatorio.

Medidas cefalométricas	Promedio en grados en el preoperatorio	Promedio en grados en el postoperatorio	Diferencia	IC* 95%	valor de p
Ángulo ANB	-2.4° (DE 4.97°)	3.83° (DE 6.23°)	5.78°	(7.89 a -4.58)	< 0.0001
Dimensión vertical	103.87 mm (DE 9.63 mm)	103.9 mm (DE 9.28 mm)	0.03	(-1.68 a 1.61)	0.96

* Intervalo de confianza.

Cuadro II. Cambios en las medidas cervicales del preoperatorio al postoperatorio.

Medidas cervicales	Promedio en grados en el preoperatorio	Promedio en grados en el postoperatorio	Diferencia	IC* 95%	Valor de p
Plano de McGregor/Odontoideo	102.7° (DE 8.77°)	103.13° (DE 9.12°)	0.43	-2.24 a 1.37	0.62
Distancia occipital/atlas	5.58 mm (DE 3.64 mm)	6 mm (DE 3.84)	0.42	-1.05 a 0.22	0.19
Curvatura cervical	4.10 mm (DE 4.13 mm)	4.35 mm (DE 4.06 mm)	0.25	-1.20 a 0.70	0.59
Hioides	0.32 mm (DE 6.08 mm)	-0.53 (DE 6.15mm)	0.85	-0.91 a 2.61	0.33
Ángulo cráneo cervical	89.13°(DE 8.59°)	90.86° (DE 9.03°)	1.7	-3.95 a 0.55	0.13
Inclinación cervical	85.23 ° (DE 6.85°)	85.33° (DE 8°)	0.1	-1.82 a 1.62	0.90

* Intervalo de confianza.

No hubo cambios estadísticamente significativos en el promedio de la distancia en milímetros de la base occipital al arco posterior del atlas en el posoperatorio $p = 0.66$. Tampoco hubo cambios estadísticamente significativos en varones, cuya disminución en la distancia fue de 0.25 mm. Sin embargo, en las mujeres sí se obtuvo una disminución significativa de 0.86 mm ($p = 0.65$ y $p = 0.023$ respectivamente) lo que significa que en las mujeres existió una tendencia a la rotación posterior de cráneo respecto a la primera vértebra cervical (*Cuadro II*).

No hubo cambios significativos en los milímetros de la posición vertical del hioides ni en la curvatura cervical, tampoco en el promedio de grados del ángulo cráneo cervical y la inclinación de la columna del preoperatorio al postoperatorio $p = 0.33$, $p = 0.59$, $p = 0.13$ y $p = 0.90$.

Al comparar con la prueba de T pareada el preoperatorio con el posoperatorio en los casos en donde sí existieron cambios en cada medición, se obtuvieron los siguientes resultados que fueron estadísticamente significativos. En 12 casos que presentaron aumento en el ángulo formado por el plano de McGregor con el plano odontoideo (rotación anterior de cráneo), se observó un media de 102.9° en el preoperatorio y 107.9° en el posoperatorio, con una media entre ambos de -5° (DE: 2.9), $p \leq 0.0001$. Los pacientes (12 casos) con disminución de este mismo ángulo (rotación posterior), presentaron una media de 105° en el preoperatorio y de 101.1° en el postoperatorio, con una media de 3.9 entre ambos (DE: 3), $p \leq 0.0001$. De los 14 casos que presentaron un aumento en la distancia de la base occipital al atlas (rotación anterior de cráneo) la media en el preoperatorio fue de 5.8 mm y en el postoperatorio 7.6 mm, con una media de -1.7 mm entre ambos (DE: 1.1), $p \leq 0.0001$. De los 8 casos que presentaron disminución de esta misma medida, en el preoperatorio presentaron una medida de 5.8 mm y en el posoperatorio fue de 4.3 mm, con una media de 1.5 (DE: 1.2 mm) y $p \leq 0.0001$. En cuanto a la curvatura cervical, en los 9 casos que mostraron una disminución de esta curvatura, en el preoperatorio tenían una medida de 4.4 mm y en el postoperatorio 3.4 mm con una media de 2.7 entre ambos (DE: 2.4) y $p = 0.002$. En los 16 casos en los que aumentó la curvatura cervical, mostraron en el preoperatorio una media de 2.9 mm y en el postoperatorio de 4.9 mm con una media de -2 entre ambos (DE: 0.93) y $p \leq 0.0001$. En la distancia vertical del hioides, en 17 de los casos que presentaron elevación del hioides, mostraron en el preoperatorio una media de -0.29 mm y en el postoperatorio de -3.5 mm con una media entre los dos de 3.2 (DE: 4.1) y $p = 0.003$. En los 10 casos que presen-

taron descenso del hioides, en el preoperatorio mostraron una media de -0.65 mm y en el postoperatorio 2.5 mm, con una media de -3.2 (DE: 3.9) y $p = 0.007$. En 8 de los casos que presentaron disminución en el ángulo cráneo-cervical, en el preoperatorio mostraron un ángulo de 90° y en el posoperatorio de 85.5°, una media de 5° (DE: 2.8) y $p \leq 0.0001$. En los 17 casos que presentaron disminución de este mismo ángulo mostraron una media en el preoperatorio de 87.5° y en el postoperatorio de 92.3°, con una media entre los dos de 4.8 (DE: 4.3) y $p \leq 0.0001$. En 14 casos que presentaron disminución del ángulo de inclinación cervical mostraron en el preoperatorio una media de 84.8° y en el posoperatorio de 81.21°, con una media entre los dos de 3.6 (DE: 2.8) y $p \leq 0.0001$. En los 15 casos que presentaron un aumento de éste mismo ángulo mostraron una media en el preoperatorio de 85.6° y en el posoperatorio de 89.3° con una media entre los dos de -3.6 (DE: 3) y $p \leq 0.0001$ (*Cuadro III*).

DISCUSIÓN

Wenzel, 1989; Katakura, 1993; y Hochban, 1996, demuestran una disminución en las dimensiones sagitales faríngeas y aumento en la extensión de la cabeza después de una retroposición mandibular.^{13,15}

Solow, 1967; Tallgren, 1977; Posnick, 1978; Showfety, 1987; encontraron una correlación entre la extensión de la cabeza con el aumento de la dimensión maxilomandibular anteroposterior y aumento en la altura facial anterior.¹⁴

Solow, 1996; demostró que la extensión de la cabeza es una postura compensatoria que mantiene libre las vías aéreas.¹³

Achilleos, Krogstad, Lyberg; 2000; demostraron que la retroposición mandibular disminuye las vías aéreas y provoca un aumento en el ángulo cráneo-cervical (2.7°), y que existe un reajuste funcional compensatorio del hioides, lengua, y la musculatura cervical para mantener el patrón aéreo.¹³

Conceptos que al compararlos con los resultados obtenidos en nuestro estudio, explican por qué en los pacientes sometidos a cirugía combinada de LeFort I de avance con retroposición mandibular presentaron una tendencia a la rotación posterior de cráneo, posiblemente como compensación para liberar las vías aéreas.

Takagi, 1967; Fromm y Lundberg, 1970; Wickwire, 1972; Athanasiou, 1991; Lew, 1993 y Enacar, 1994, coinciden en que la retroposición mandibular influye en la posición del hioides.¹³ Gu en el 2000 dice que en los pacientes sometidos a retroposición mandibular la extensión de la cabeza aumentaba y que el hioides se

Cuadro III. Comparación del preoperatorio al postoperatorio en los pacientes que sí obtuvieron cambios en las medidas cervicales.

Medidas cervicales	Promedio en grados en el preoperatorio	Promedio en grados en el postoperatorio	Diferencia	IC* 95%	Valor de p
Rotación anterior de cráneo (plano McGregor/plano odontoideo)	102.92° (DE 7.25°)	107.92° (DE 7.40°)	-5°	-6.85° a -3.1°	< 0.0001
Rotación posterior de cráneo (plano McGregor/plano odontoideo)	105.08° (DE 9.52°)	101.17° (DE 8.90°)	3.91°	-1.97° a 5.86°	< 0.001
Aumento de la distancia entre el occipital y el atlas	5.85 mm (DE 3.71 mm)	7.60 mm (DE 3.88 mm)	-1.75 mm	-2.40 a -1.09 mm	< 0.0001
Disminución de la distancia entre el occipital y el atlas	5.81 mm (DE 4.08 mm)	4.31 mm (DE 3.36 mm)	1.5 mm	0.42 a 2.57 mm	0.013
Aumento de la curvatura cervical	2.96 mm (DE 3.44 mm)	4.96 mm (DE 3.67 mm)	-2 mm	-2.49 a -1.50 mm	< 0.0001
Disminución de la curvatura cervical	4.44 mm (DE 1.57 mm)	1.72 mm (DE 4.71 mm)	2.72 mm	0.86 a 4.57 mm	0.01
Elevación del hioides	-0.29 mm (DE 5.40 mm)	-3.50 mm (DE 4.87 mm)	3.20 mm	1.05 a 0.36 mm	0.008
Descenso del hioides	-0.65 mm (DE 6.28 mm)	2.55 mm (DE 4.44 mm)	-3.20 mm	-6 a -0.39 mm	0.03
Aumento del ángulo cráneo-cervical	87.53°(DE 9.5°)	92.35° (DE 90.02°)	4.82°	7.07° a 2.57°	0.002
Disminución del ángulo cráneo-cervical	90.50°(DE 7.94°)	85.50° (DE 9.53°)	5°	2.63° a 7.36°	< 0.0001
Aumento del ángulo de Inclinación cervical	85.67° (DE 7.60°)	89.33° (DE 7.07°)	-3.66°	-5.36° a -1.97°	< 0.0001
Disminución del ángulo de inclinación cervical	84.86° (DE 6.46°)	81.21° (DE 7.30°)	-3.64°	1.98° a 5.30°	< 0.0001

movía hacia abajo y atrás.¹⁵ En este estudio no encontramos cambios significativos en la posición vertical del hioides, aunque no se determinaron cambios del hioides en sentido anteroposterior.

Bracco, Deregibus, Piscetta y Ferriario, 2002, indican que un aumento en la dimensión vertical se asocia a la extensión de la cabeza sobre el raquis cervical y una disminución de la lordosis cervical (principalmente C1, C2 y C3).⁶ En nuestra muestra no se modificó la dimensión vertical. El ángulo cráneo cervical y la lordosis cervical permanecieron sin cambios significativos en el postoperatorio.

Phillips (1991) demostró que a los pacientes que se les modificó la dimensión vertical y la distancia anteroposterior maxilomandibular, presentaron disminución en el ángulo cráneo vertebral (rotación anterior de cráneo), y a los pacientes sometidos a retroposición mandibular, mostraron flexión de la cabeza y presentaron el ángulo cráneo vertebral aumentado (rotación posterior de cráneo). Los pacientes que se

sometieron a cirugía maxilar y mandibular presentaron aumento en la flexión de la cabeza. Ningún paciente presentó cambios en la inclinación cervical y en la lordosis cervical.

En nuestro estudio los cambios en la dimensión vertical no fueron significativos, pero los cambios anteroposteriores sí lo fueron, por lo que sólo podemos afirmar que los cambios esqueléticos maxilomandibulares en sentido anteroposterior ocasionan cambios en la rotación de cráneo.

Al realizar la comparación entre los pacientes que sí mostraron cambios del preoperatorio al postoperatorio en las medidas cervicales y al separar los valores que indicaban un aumento de los valores y a los que indicaban una disminución de los valores, todos los cambios cervicales resultaron estadísticamente significativos. Recordemos que en la muestra de éste estudio se incluyeron una gran variedad de procedimientos quirúrgicos y que los resultados nos arrojaron cambios significativos sólo en los pacientes sometidos

a la cirugía combinada. Este tipo de cirugía fue la que conformó la mayor parte de la muestra, por lo que sí nos arrojó datos estadísticamente significativos. Sin embargo, al separar la muestra entre los casos que aumentaban o disminuían las mediciones cervicales, todos los valores se mostraron estadísticamente significativos. Está claro que sí existieron cambios significativos en las mediciones cervicales del preoperatorio al postoperatorio, pero los valores nos indican aumento o disminución de las mediciones, esto se debe tal vez a la variedad de procedimientos quirúrgicos que se incluyeron en la muestra. Es probable que el comportamiento de las mediciones cervicales (aumento o disminución de los valores) se deba al tipo de cirugía y cambios esqueléticos a los que es sometido el paciente. En este estudio, sólo se midieron cambios prequirúrgicos y posquirúrgicos en la posición de las estructuras esqueléticas del complejo craneo-cervical y no se determinó la presencia de recidivas en los resultados quirúrgicos y tampoco se determinó la presencia de cefalea occipital.

CONCLUSIONES

Concluimos que sí existen cambios en la posición de las estructuras óseas del complejo craneo cervical. Que en los pacientes sometidos a cirugía ortognática combinada, se produce una disminución en el ángulo formado por los planos de McGregor y plano odontoideo. La disminución de este ángulo indica rotación posterior de cráneo provocada posiblemente como compensación a la disminución de los espacios faríngeos. Y que en las mujeres existe una disminución significativa en la distancia de la base de cráneo y el atlas, lo cual nos indica una tendencia a la rotación posterior del cráneo; esto podría desencadenar compresión suboccipital y como consecuencia cefalea occipital. Estos cambios también pueden ocasionar la recidiva postquirúrgica. Aunque en este estudio no se evaluó sintomatología de ningún tipo, sugerimos se realicen estudios don-

de se valoren síntomas o manifestaciones clínicas y recidivas postquirúrgicas.

REFERENCIAS

1. Le Veau B. *Biomecánica del movimiento humano*. 2nd ed. Trillas, 1991.
2. Herkowitz HN, Garfin SR, Balderston RA, Eismont FJ. *Columna vertebral*. 4ª ed., McGraw Hill, 2000; pp. 1121-1146.
3. Kapandji IA. *Cuaderno de fisiología articular*. 2nd ed. Masson, tomo 3, 1991, pp. 13-55.
4. Cooper JM, Glasgow RB. *Kinesiología*, Panamericana, 1973, pp. 50-87.
5. Phillips C, Snow M, Turvey T, Proffit W. The effect of orthognathic surgery on head posture. *European J Orthod*. 1991; 397-403.
6. Francois RD. *Tratado de osteopatía craneal análisis ortodóntico diagnóstico y tratamiento manual de los síndromes craneomandibulares*. Panamericana, 2002, pp. 145-150.
7. Rouviere H, Delmas A. *Anatomía humana*. 9ª ed., Masson, tomo 2, 1987, pp. 15-30.
8. Gardner E, Gray DJ, Rahilly RO. *Anatomía estudio por regiones del cuerpo humano*. 2nd ed., Salvat, 2001, pp. 23-38.
9. Okeson JP. *Tratamiento de oclusión y afecciones temporomandibulares*. 4ª ed., Mosby, 1999, pp. 29-65.
10. Preston CB, Todres JI. The relationship between ortho head posture and head posture measured during walking. *Am J Orthod*. 1997, 283-287.
11. Solow B, Tallgren A. Dentoalveolar morphology in relation to craniocervical posture. *Am J Orthod*. 1977; 47 (3): 157-164.
12. Rocabado M. Análisis biomecánico craneo-cervical a través de una telerradiografía lateral. *Rev Chil de Ortodoncia*. 1984, pp. 1-11.
13. Solow B, Siersbaek-Nielsen S, Greve E. Airway adequacy, head posture, and craniofacial morphology. *Am J Orthod*. 1984; 86 (3): 214-223.
14. Achilleos S, Krogstad O, Lyberg T. Surgical mandibular setback and changes in uvuloglossopharyngeal morphology and head posture: a short- and long-term cephalometric study in males. *European J Orthod*. 2000, 22; 383-94.
15. Achilleos S, Krogstad O, Lyberg T. Surgical mandibular advancement and changes in uvuloglossopharyngeal morphology and head posture: a short- and long- term cephalometric study in males. *European J Orthod*. 2000; 22: 367-381.
16. Savjani D, Wertheim D, Edler R. Change in cranio-cervical angulation following orthognathic surgery. *European J Orthod*. 2005; 27: 268-273.

Dirección para correspondencia:
Francisco Manuel Sánchez Ramos
 E-mail: drsanchezr@me.com