



Cirugía guiada en implantología

Guided surgery in implantology practice

Iván Contreras Molina,* Gildardo Contreras Molina,§ Leonardo Bez,[¶]
Ricardo de Souza Magini,[¶] Claudia Ángela Maziero Volpato**

RESUMEN

En la implantología han sido realizadas cirugías con el auxilio de tomografías computarizadas asociadas a tecnología CAD/CAM. Las imágenes digitales obtenidas permiten que los profesionales realicen una planeación quirúrgica virtual en software específicos, obteniendo como resultado una guía prototipada que permite la realización de una cirugía con un menor tiempo clínico, sin colgajos y suturas, y con un excelente resultado postoperatorio. El objetivo de este artículo es presentar la secuencia de un caso clínico donde los implantes fueron posicionados por cirugía guiada.

Palabras clave: Implantes dentarios, prótesis, cirugía guiada.

Key words: Dental implants, prostheses, guided surgery.

ABSTRACT

In the field of implantology, surgical procedures have been performed with the assistance of computerized tomographies associated to the CAD/CAM technology. Digital images thus obtained, allow professionals to perform virtual surgical planning in specific software. This results in a prototyped guide which enables surgical procedures to be achieved in lesser clinical time, without flaps or sutures, yielding excellent post-operative results. The aim of the present article was to present the sequence of a clinical case in which implants were placed using guided surgery.

INTRODUCCIÓN

Las técnicas quirúrgicas guiadas con base en criterios clásicos de previsibilidad se han utilizado ampliamente en la implantología con el objetivo de reducir la morbilidad y ofrecer al paciente un tratamiento quirúrgico/protésico menos invasivo.¹⁻⁴

En 2002, Van Steenberghe y colaboradores sugieren un protocolo para la cirugía guiada que preconizaba la planeación con base en los datos proporcionados por una tomografía computarizada asociada a un software tridimensional. La transferencia de la planeación virtual para el campo operatorio fue realizada con guías rígidas obtenidas por procesos de prototipos rápidos (SLA). En esta tecnología, el polímero líquido es inyectado y laser-curado de acuerdo con los datos de la tomografía.¹

Actualmente, las tomografías computarizadas y software especializados (Nobel Guide, Simplant, BTI Scan II, Implant Viewer, Dental Slice) han permitido la planeación quirúrgico-protésica en un ambiente virtual a partir de una precisa visualización ósea tridimensional y su relación con la futura prótesis. En la planificación virtual es posible evaluar y medir la densidad ósea; seleccionar el tipo, tamaño y número de implantes; verificar su localización, su inclinación y el nivel de profundidad en relación al hueso; verificar la posibi-

lidad de bicorticalización de los implantes; analizar las características de los intermediarios y la emergencia del tornillo de fijación de la futura prótesis; comprobar el posicionamiento adecuado de los arillos en la guía quirúrgica y la localización ideal de los pinos (así se llaman o son *lis pins* o tornillos) de fijación, que son los responsables para la estabilidad de la guía en boca durante el procedimiento quirúrgico.^{5,6}

Cuando es comparada con la técnica convencional, la cirugía guiada trae múltiples beneficios para el paciente y el profesional. El cuadro postoperatorio de una cirugía guiada es excelente, como un procedi-

* Cursando la Maestría en Odontología–Implantología, Universidad Federal de Santa Catarina.

§ Profesor de la disciplina de Exodoncia, Universidad Michoacana de San Nicolás de Hidalgo, Morelia, México.

¶ Maestría en Odontología–Implantología, Universidad Federal de Santa Catarina.

¶ Profesor asociado do Departamento de Odontología, Universidad Federal de Santa Catarina. Doctor en Periodoncia, Maestre en Periodoncia, Facultad de Odontología de Bauru.

** Profesor adjunto de la disciplina de Prótesis Parcial. Doctorado en Odontología Operatoria Dental, Maestría en Odontología–Implantología, Universidad Federal de Santa Catarina.

miento mínimamente invasivo que no presenta colgajos quirúrgicos y suturas, además reduce el dolor y el edema postoperatorio.^{7,8}

A pesar de necesitar una mayor inversión financiera y una planeación previa más detallada y precisa, la presencia de una guía quirúrgica prototipada ayuda a proteger las estructuras anatómicas críticas, simplificando los procedimientos clínicos y reduciendo el tiempo quirúrgico y protésico.⁹⁻¹² Sin embargo, para la indicación de una cirugía guiada, la selección y la preparación del caso son primordiales.² El paciente debe presentar una buena apertura bucal, una cantidad suficiente de mucosa queratinizada y una adecuada disponibilidad ósea en altura y espesor.^{13,14}

El objetivo de este artículo es presentar un caso clínico donde la opción de tratamiento fue la realización de una cirugía guiada para la colocación de implantes en una mandíbula edéntula.

DESCRIPCIÓN DEL CASO CLÍNICO

Se trató a un paciente de género femenino de 70 años, portadora de prótesis totales superior e inferior convencionales. De acuerdo con las técnicas y conceptos clásicos, se realizó un nuevo juego de prótesis totales con el objetivo de restablecer la relación maxilomandibular, el soporte y el posicionamiento armónico de los labios. Una vez estuvo conforme el paciente y el operador, la prótesis superior fue polimerizada por el sistema convencional. El encerado de la prótesis inferior fue duplicado en resina transparente para obtener una guía tomográfica. Esta guía recibió marcadores radiopacos (en gutapercha) en el área gingival vestibular que sirvieron de referencia para alinear las imágenes tomográficas.

La construcción de la guía tomográfica es un punto crítico para el éxito de la cirugía guiada. Ésta es responsable de la transferencia de las referencias para la prótesis, dientes vecinos y fibromucosa, al *software*. Posteriormente se realizará la planeación quirúrgica virtual con base en estos datos. Por lo tanto, las etapas clásicas de impresión funcional, la construcción del modelo de trabajo y el encerado efectivo de las áreas basales son primordiales para asegurar la precisión de la guía tomográfica.

La guía fue probada en la boca, en cuanto a la adaptación y estabilidad oclusal (*Figura 1*). Después, un registro interoclusal fue confeccionado con silicona de cuerpo pesado para mantener la guía en posición durante todo el examen tomográfico. Esta maniobra es importante para que el área interna de la guía esté adecuadamente apoyada en el área basal que está en íntimo contacto con la mucosa, para que las imágenes

tomográficas que muestran la relación de la guía con el reabordo sean las más reales posibles. La adaptación de la guía es confirmada por el aspecto isquémico uniforme que se establece con la mucosa cuando el paciente ocluye sobre el registro.

Durante el examen tomográfico, las tomas fueron realizadas tanto con la guía en posición, como con la guía fuera de la boca. Las imágenes obtenidas fueron exportadas a un archivo 3D, permitiendo la manipulación en el *software* de navegación interactiva (Dental Slice, Bioparts, Brasil). En función del doble escaneamiento, las imágenes pueden ser visualizadas individualmente o sobrepuestas, permitiendo analizar la relación existente entre la estructura ósea y la guía.

Después de obtener las imágenes tomográficas, la planeación virtual fue realizada. Los implantes fueron localizados tridimensionalmente en función de la prótesis y la anatomía ósea determinado su posición, inclinación y profundidad. La herramienta 3D posibilita las visiones espaciales, en cuanto que las herramientas 2D ofrece cortes anatómicos donde son realizadas mediciones para una adecuada selección en el tamaño de los implantes, de los arillos y de los pines (igual al comentario anterior, son *pins* o tornillos o así se llaman) de fijación de la guía (*Figuras 2 y 3*).

La planeación virtual fue enviada para una central de confección, la guía quirúrgica fue prototipada por estereolitografía (Bioparts, Brasil). Esta guía contiene proyecciones cilíndricas donde los arillos metálicos son insertados. Ellos corresponden a las zonas donde los implantes serán posicionados y donde el cirujano localizará las brocas y los montadores de los implantes en el centro de los arillos.

En el momento quirúrgico, el registro en silicona que fue utilizado para mantener la guía quirúrgica

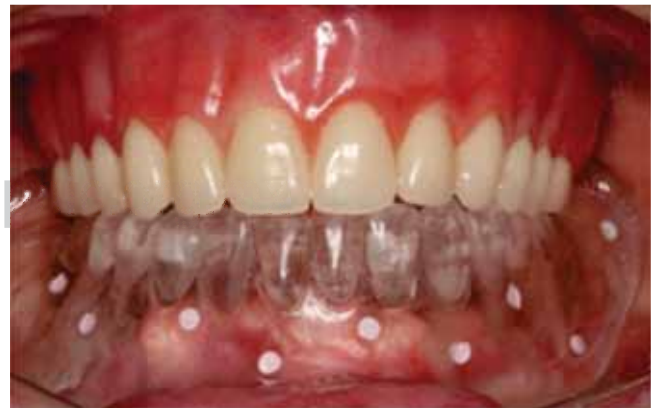

Figura 1. Prueba de la guía tomográfica. Observe los marcadores radiopacos en cara vestibular de la guía y la isquemia provocada por la misma en boca.

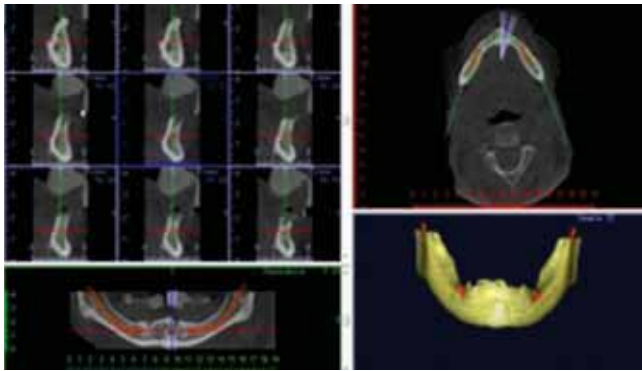


Figura 2. Imagen tomográfica inicial.

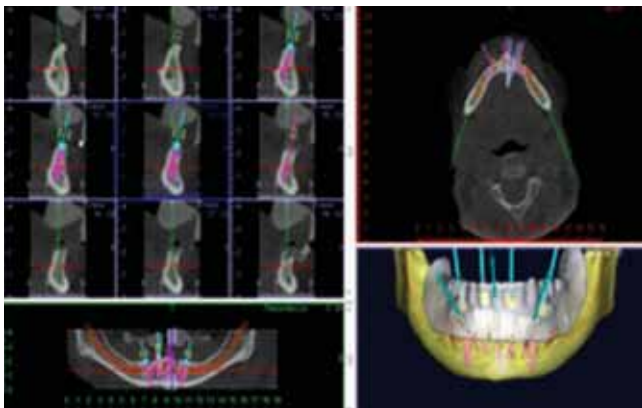


Figura 3. Planeación virtual definiendo el número y tamaño de los implantes.

en posición, es colocado de nuevo con el objetivo de mantener la guía en posición para la instalación de los pinos de fijación (*Figura 4*). Tres perforaciones fueron realizadas para la instalación de los mismos (*Figura 5 y 6*). En una cirugía guiada es importante que la guía no se mueva durante el procedimiento clínico. Para la instalación de los implantes, toda la instrumentación quirúrgica debe ser realizada con fresas secuenciales, conforme el protocolo quirúrgico (*Figuras 7 y 8*). Ningún colgajo quirúrgico fue realizado, las fresas perforaron la mucosa, evitando suturas postoperatorias. Se utilizaron cuatro implantes (Titamax Cone Morse, Neodent, Brasil) que fueron posicionados en la mandíbula edéntula. Después de la instalación de los implantes, éstos fueron trabados con un torque de 60N para recibir una prótesis con un protocolo de carga inmediata. Los intermediarios fueron instalados sobre los implantes posicionados (Minipilar conico, Neodent, Brasil) (*Figura 9*).

Después, la guía tomográfica ya abierta en su región lingual y presentando ventanas en su parte ves-

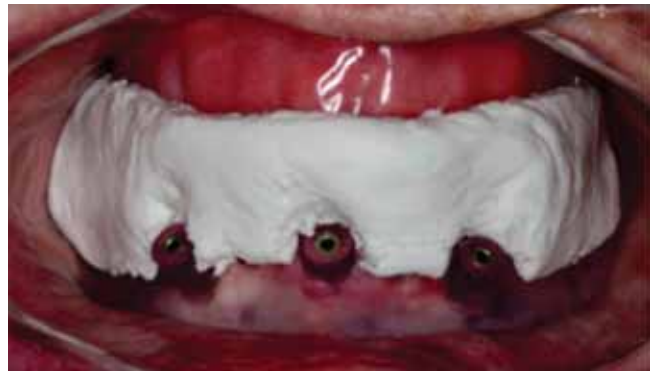

Figura 4. Guía quirúrgica prototipado estabilizado en boca con un registro en silicona.

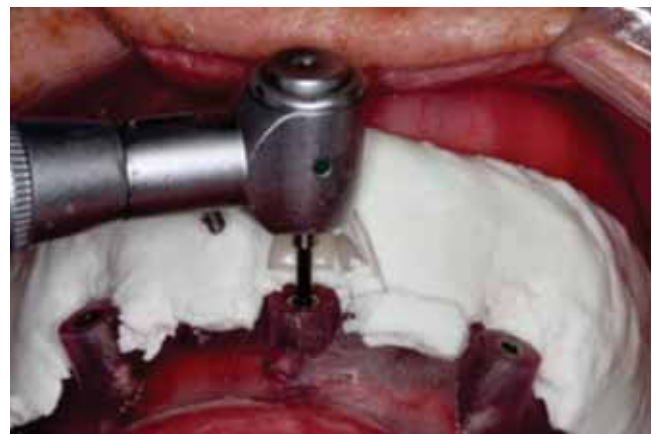

Figura 5. Perforaciones realizadas para fijación en la guía.

tibular, fue utilizada como guía multifuncional para impresionar el área operada y registrar la relación maxilomandibular. Los transferentes de impresión de cucharilla abierta fueron atornillados con tornillos cortos sobre los intermediarios y unidos entre sí con resina acrílica (Patter Resin, CG, EUA) (*Figura 10*). La guía multifuncional fue nuevamente probada para analizar la presencia de espacio para el material de impresión.

Tres puntos en resina acrílica (Pattern Resin, CG, EUA) fueron creados sobre la cara oclusal de la guía (dos posteriores y un anterior) con el objetivo de registrar la relación maxilomandibular (*Figura 11*). Con el paciente en oclusión, la guía fue ajustada a los *transfers* con resina acrílica. Después, la impresión fue realizada con silicona de adición fluida por medio de una inyección de material por colocado dentro de las ventanas vestibulares y de la abertura lingual. Con el material incluido en la impresión, los transferentes fueron desatornillados y removidos (*Figura 12*).

Todas las etapas de laboratorio fueron realizadas de forma tradicional (*Figuras 13 y 14*). En la sesión clínica, la barra y los dientes montados en cera fueron probados. Después de confirmar el asentamiento clí-

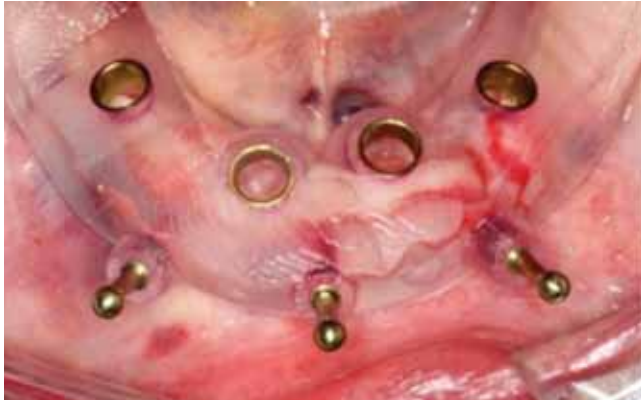

Figura 6. Pinos de fijación instalados.

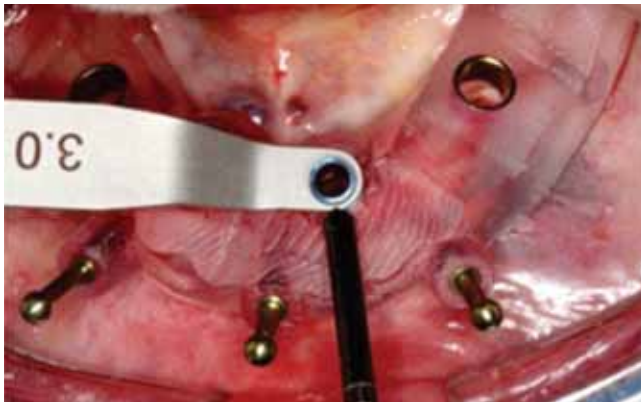

Figura 7. Procedimiento quirúrgico.

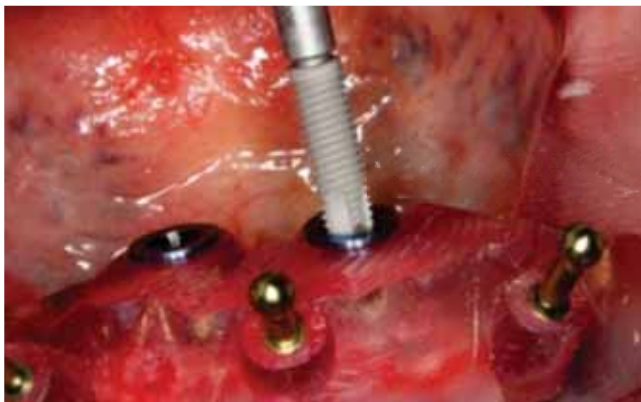

Figura 8. Instalación de implantes (Titamax Cone Morse, Neodent, Brasil) por los arillos de la guía.

nico y radiográfico de la barra, se verificó la presencia de una oclusión equilibrada y de la armonía facial; la prótesis fue encaminada para su polimerización final. Después de algunas horas, la prótesis fue instalada sobre los intermediarios con un nuevo juego de tornillos de fijación (*Figuras 15 y 16*).

DISCUSIÓN

Aunque el protocolo tradicional para la instalación de implantes osteointegrados establece el procedimiento quirúrgico en dos etapas,¹⁴ cada vez más profesionales y algunos pacientes vienen buscando tratamientos menos invasivos y con resultados más rápidos, de esta forma, la seguridad y el dominio de las técnicas quirúrgicas con carga inmediata vienen posibilitando la realización de cirugías guiadas,^{4,6,8,11-13} así como los exámenes tomográficos y los *software*

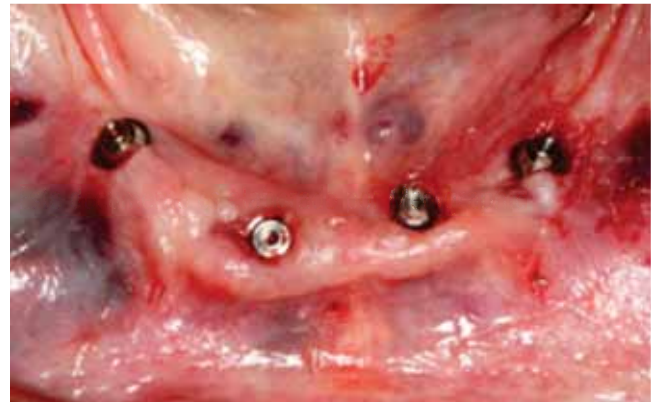

Figura 9. Minipilares cónicos (Neodent, Brasil) instalados sobre los implantes. Observe cómo después de la cirugía no existen colgajos quirúrgicos o suturas.

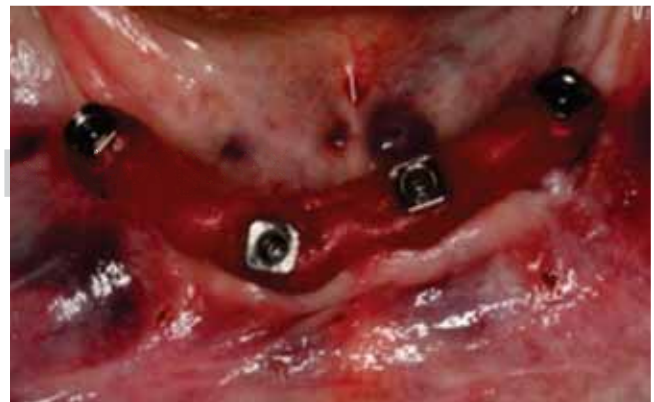

Figura 10. Transferentes a cucharilla unidos con resina acrílica.

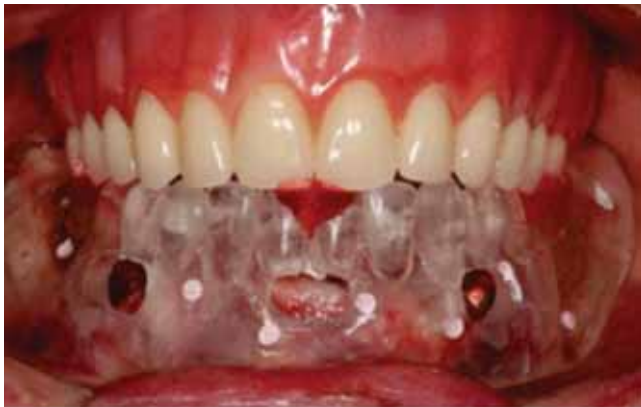

Figura 11. Guía tomográfica utilizada como guía multifuncional. Fue estabilizada con la prótesis superior por tres puntos de resina.

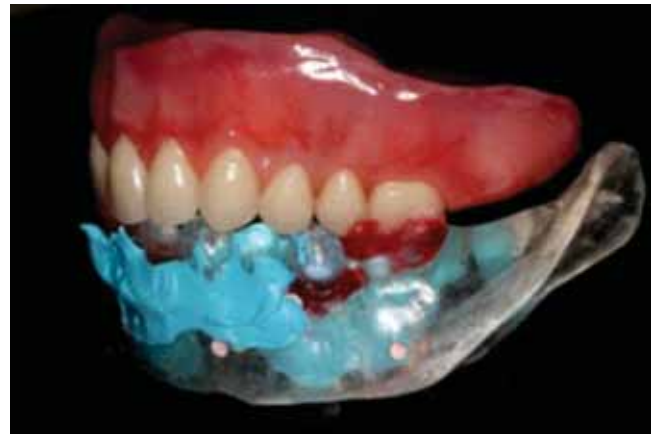

Figura 13. Observe cómo la impresión obtenida se articula con la prótesis superior.

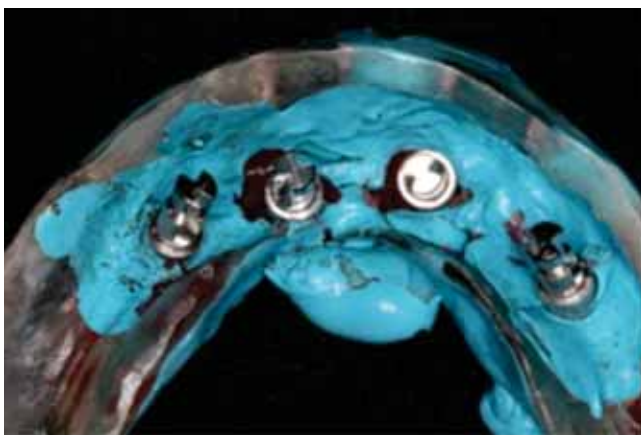


Figura 12. Impresión obtenida en silicona de adición.

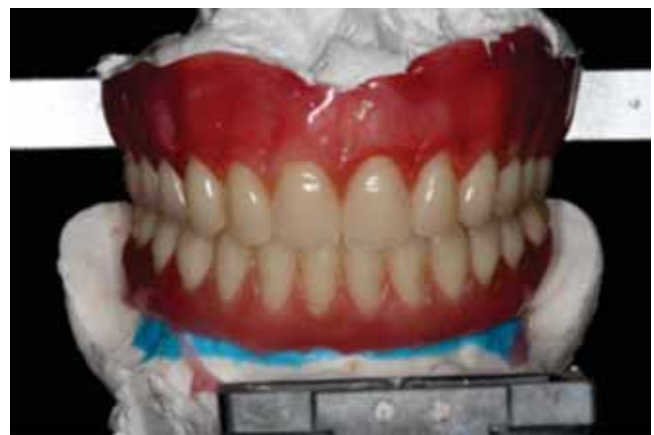

Figura 14. Encerado de la prótesis protocolo inferior.

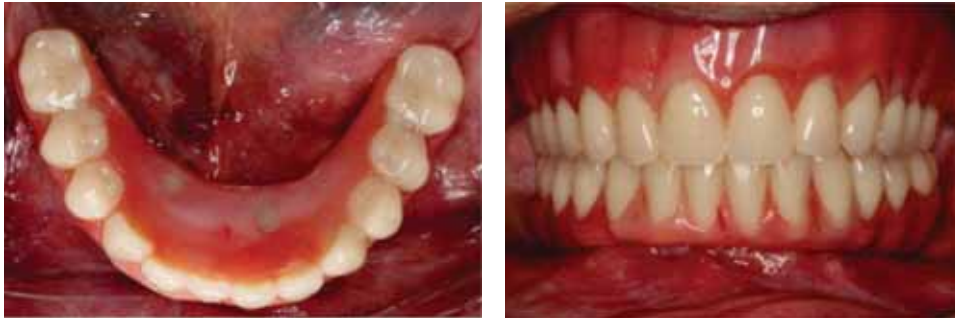especializados permiten una adecuada planeación quirúrgica/protésica, además de garantizar la visualización tridimensional de los implantes y la precisión quirúrgica.^{1-3,5}

Cuando el paciente presenta una buena abertura bucal y existe cantidad suficiente de mucosa queratinizada y disponibilidad ósea, las posibilidades de utilizar esta tecnología aumentan. Las guías prototipadas auxilian en la realización de una cirugía más simple y rápida, sin detrimento de los resultados clínicos clásicos. En casos de una exagerada atrofia ósea, la técnica quirúrgica convencional generalmente es la mejor opción para la visualización de las áreas quirúrgicas.^{6,11}

Otro factor a considerar, es la preparación cuidadosa de la guía tomográfica y la planeación virtual; pequeñas alteraciones en el posicionamiento de la guía podría traer serios compromisos quirúrgicos.⁵ Un pro-

ceso de adquisición de una imagen inadecuada, navegación incorrecta del software, una producción imprecisa de la guía quirúrgica y el error humano son los principales errores que pueden comprometer el éxito de la cirugía guiada.³

La planeación quirúrgica guiada aún permite la monitorización del relacionamiento entre el eje del implante y el posicionamiento del diente a ser confeccionado, evitando el uso no previsto de intermediarios angulados para compensar eventuales inclinaciones desfavorables de los implantes.¹² Sin embargo, existe una limitación sobre la manipulación de tejidos blandos y duros simultáneamente a la instalación de los implantes, o la incorporación de biomateriales en el momento quirúrgico. Otra situación crítica del uso de las técnicas de instalación de implantes en cirugías guiadas, es la intervención en individuos con línea de sonrisa alta, lo que puede tornar visible el reborde al-



Figuras 15 y 16. Prótesis protocolo inferior colocada. Visión oclusal y vestibular.

veolar; en esta condición sería necesario, a través de osteotomía, mudar la zona de transición entre mucosa y la encía de la prótesis.¹⁰

CONCLUSIÓN

La determinación de la posición espacial real de las estructuras anatómicas disminuye los riesgos quirúrgicos, auxilia en la planeación y ejecución de cirugías más simples, rápidas y con menor morbilidad quirúrgica.

Comparadas a la técnica tradicional, la instalación de implantes por técnicas guiadas requiere un inversi3n y un esfuerzo substancialmente mayor; sin embargo, propician un buen resultado clínico, en el sentido de eliminar errores y sistematizar la reproducci3n de tratamientos con éxito y longevidad.

REFERENCIAS

1. van Steenberghe D, Naert I, Andersson M, Brajnovic I, Van Cleynenbreugel J, Suetens P. A custom template and definitive prosthesis allowing immediate implant in the maxilla: a clinical report. *Int J of Oral Maxillofac Implants* 2002; 17: 663-667.
2. Di Giacomo GA, Cury PR, de Araújo NS, Sendyk WR, Sendyk CL. Clinical application of stereolithographic surgical guides for implant placement: preliminary results. *Journal of Periodontology* 2005; 76: 503-507.
3. Widmann G, Bale RJ. Accuracy in computer-aided implant surgery. A review. *Int J Oral Maxillofac Implants* 2006; 21:305-13.
4. Ersoy AE, Turkyilmaz I, Ozan O, McGlumphy EA. Reliability of implant placement with stereolithographic surgical guides generated from computed tomography: clinical data from 94 implants. *Journal of Periodontology* 2008; 79: 1339-1345.
5. Brief J, Edinger D, Hassfeld S, Eggers G. Accuracy of image-guided implantology. *Clinical Oral Implants Research* 2005; 16: 495-501.
6. Schneider D, Marquardt P, Zwahlen M, Jung RE. A systematic review on the accuracy and the clinical outcome of computer-guided template-based implant dentistry. *Clinical Oral Implants Research* 2009; 20: 73-86.
7. Rosenfeld AL, Mandelaris GA, Tardieu PB. Prosthetically directed implant placement using computer software to ensure precise placement and predictable prosthetic outcomes. Part 1: diagnostics, imagining and collaborative accountability. *Int J Periodontics Restorative Dent* 2006; 26: 214-221.
8. Nikzad S, Azari A. A novel stereolithographic surgical guide template for planning treatment involving a mandibular dental implant. *J Oral Maxillofac Surg* 2008; 66: 1446-1454.
9. Ewers R, Schicho K, Truppe M, Reichwein A, Figl M, Wagner A. Computer-aided navigation in dental implantology: 7 years of clinical experience. *J Oral Maxillofac Surg* 2004; 62: 329-334.
10. Balshi SF, Wolfinger GJ, Balshi TJ. Surgical planning and prosthesis construction using computed tomography, CAD/CAM technology and the internet for immediate loading of dental implants. *J Esthet Restor Dent* 2006; 18: 312-323.
11. Jabero M, Sarment DP. Advanced surgical guidance technology: a review. *Implant Dent* 2006; 15 (2): 135-142.
12. Assche NV, Quirynen M. Tolerance within a surgical guide. *Clinical Oral Implants Research* 2010; 21: 455-458.
13. Jung RE, Schneider D, Ganeles J, Wismeijer D, Zwahlen M, Hämmerle CH et al. Computer technology applications in surgical implant dentistry: a systematic review. *Int J Oral Maxillofac Implants* 2009; 24: 92-109.
14. Holst S, Blatz MB, Wichmann M, Eitner S. Clinical application of surgery fixation screws in implants prosthodontics. Part III. Indexing implant position. *The Journal of Prosthetic Dentistry* 2004; 92: 496-499.

Dirección para correspondencia:
Iván Contreras Molina
 E-mail: dr.ivancontreras@gmail.com