



Herida por impacto de arma punzocortante en la región maxilofacial. Reporte de un caso

Stab wound in maxillofacial region. A case report

Ana María Nieto Munguía,* Gloria Leticia Lara Fong,[§] Luis Rodrigo Flores Flores[§]

RESUMEN

Las lesiones por impacto de arma punzo cortante en la región maxilofacial son raras e infrecuentemente reportadas. Estas lesiones pueden poner en riesgo la vida del paciente, especialmente en aquellos casos en los que grandes vasos sanguíneos están involucrados y la hemorragia resultante obstruye la vía aérea. El tratamiento debe ser multidisciplinario, empezando en la Unidad de Trauma para proveer el mantenimiento de la vía aérea, la estabilización hemodinámica y de ser necesaria, la evaluación neurológica, oftalmológica y vascular.^{1,2} Este artículo presenta una lesión causada por un arma punzocortante que penetró la órbita izquierda causando fractura de piso de la misma, alcanzado el paladar blando sin daño a estructuras importantes. El arma punzo cortante fue removida a través de la herida causada, la fractura se redujo con placas reabsorbibles y no se observaron complicaciones durante y después de la cirugía.

ABSTRACT

Stab wounds in maxillofacial region are infrequent and rarely reported. These lesions can be life-threatening, especially in cases where major blood vessels are involved and resulting hemorrhage obstruct airways. Treatment must be of a multidisciplinary nature: it begins at the trauma unit to provide airway maintenance, hemodynamic stabilization, and if necessary, neurological ophthalmological and vascular evaluation.^{1,2} This study presents the case of a lesion caused by a stabbing weapon. The lesion penetrated into the left orbit causing fracture of the orbit floor, proceeding to the soft palate, and did not damage important structures. The knife was removed through the entrance wound. Fracture was reduced with resorbable plates. No complications were observed either during or after surgery.

Palabras clave: Herida por arma punzocortante, placas reabsorbibles, fractura orbitaria.

Key words: Knife injury, resorbable plates, orbital fracture.

INTRODUCCIÓN

Las lesiones penetrantes orbitofaciales o paraorbitales constituyen traumas potencialmente amenazantes para la vida. El 12% de mortalidad fue encontrado en un estudio de 42 pacientes con heridas maxilo-orbitarias con extensión intracraneal registradas durante la Segunda Guerra Mundial.³

Las lesiones orbitofaciales pueden ser obvias, sin embargo, el diagnóstico puede tornarse difícil a causa de la intensa inflamación de las estructuras faciales periorbitarias y por la falta de cooperación del paciente ante la historia del trauma.

CASO CLÍNICO

Se trata de un paciente masculino de 16 años de edad, quien ingresa al Servicio de Urgencias Pediátricas del Hospital Regional «Lic. Adolfo López Mateos» ISSSTE, por una herida de arma punzocortante en la región infraorbitaria de lado izquierdo, secundario a agresión por terceras personas. El paciente se encontraba consciente

sin datos de deterioro neurológico ni hemorragia activa y sin compromiso de la vía aérea; presentaba región orbitaria con edema importante y equimosis, condicionando la oclusión del ojo izquierdo. A la exploración intraocular presentaba desplazamiento del globo ocular hacia arriba por un extremo del arma, limitando los movimientos oculares, refiriendo visión borrosa. La herida infraorbitaria se encontraba afrontada con material de sutura nylon 3-0 colocado fuera de este instituto (*Figuras 1 y 2*).

A la exploración intraoral se observaba equimosis en el paladar blando de lado derecho, donde era palpable la punta del arma sin comunicación franca a la cavidad oral. En la anamnesis como antecedentes de importancia, el paciente refirió toxicomanías positivas con ingesta de los mismos momentos antes de la agresión.

* Adscrito del Servicio de Cirugía Maxilofacial. Hospital Regional Lic. Adolfo López Mateos. ISSSTE, México D.F.

§ Cirujano Maxilofacial de práctica privada.

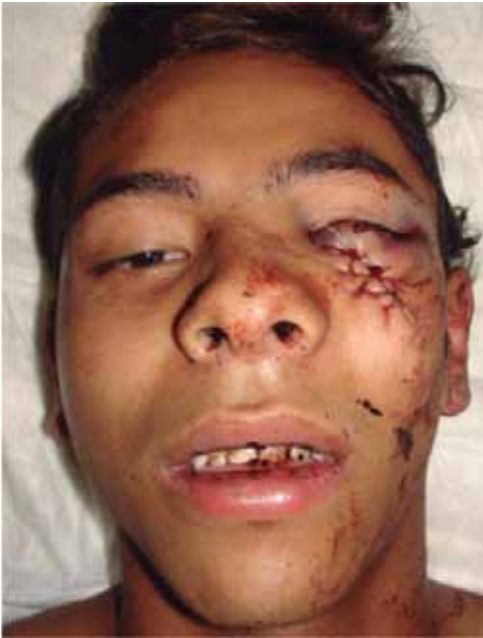

Figura 1. Vista frontal preoperatoria.

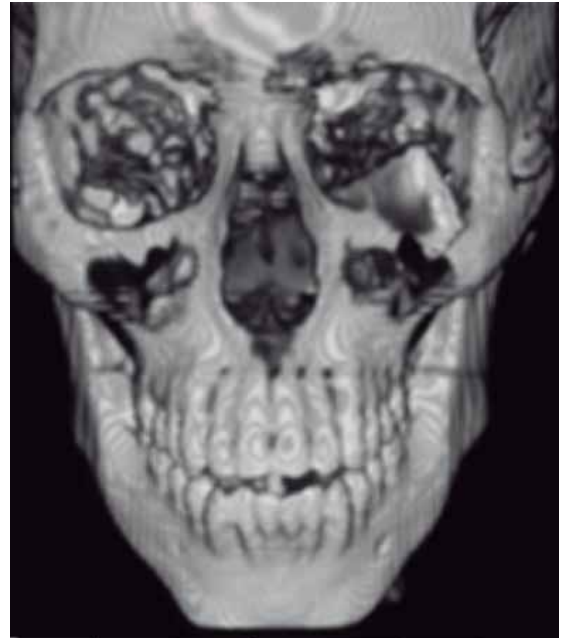

Figura 3. Reconstrucción tridimensional.

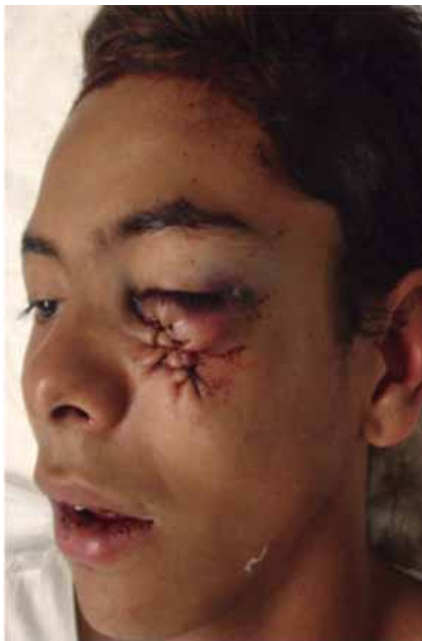

Figura 2. Vista lateral preoperatoria.

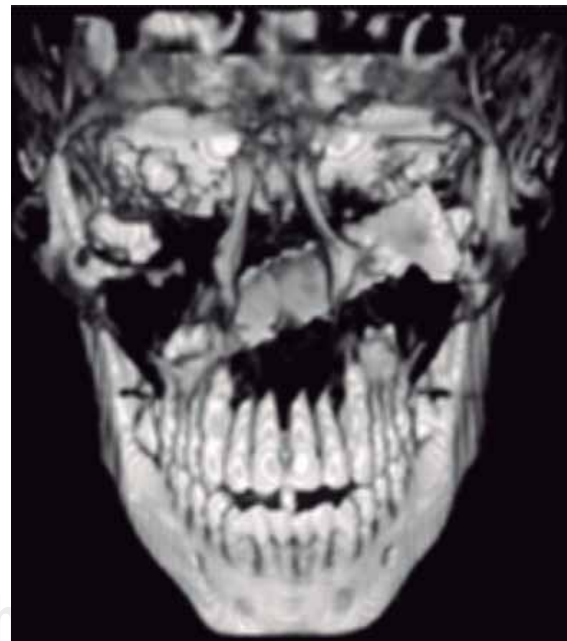

Figura 4. Reconstrucción tridimensional retirando parte del tercio medio facial.

Se realizan estudios de imagenología (*Figuras 3 a 7*) en diferentes proyecciones para determinar el alcance del arma y su probable relación con estructuras adyacentes de importancia. La tomografía computarizada muestra la trayectoria del arma, involucrando el piso de órbita y seno maxilar izquierdo cruzando

contralateralmente hasta llegar al paladar de lado derecho.

El paciente ingresa al quirófano siendo intervenido bajo anestesia general, se retira el arma punzocortante traccionándola a través de la herida hecha por la misma, sin causar daño a estructuras adyacentes (*Figuras 8 a 10*).

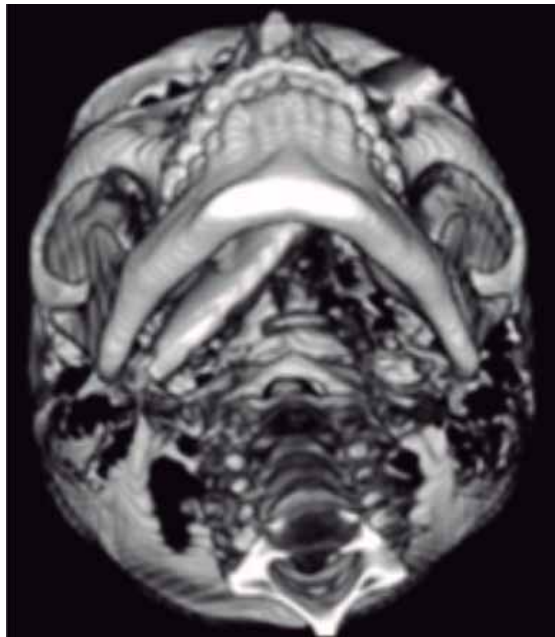


Figura 5. Reconstrucción tridimensional vista inferior.

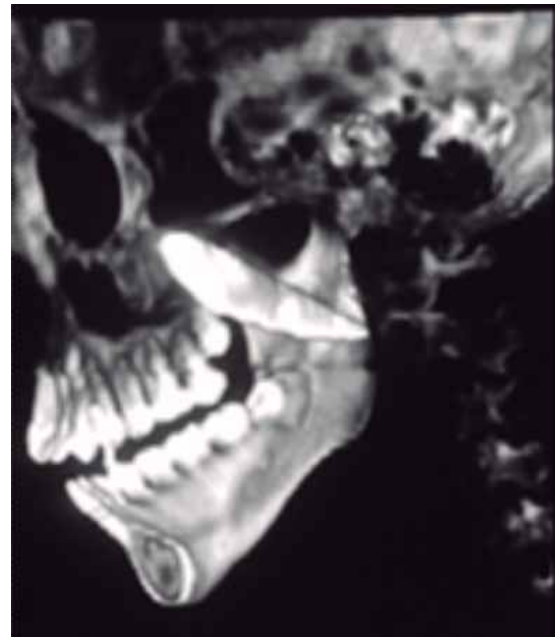

Figura 7. Reconstrucción tridimensional vista lateral.

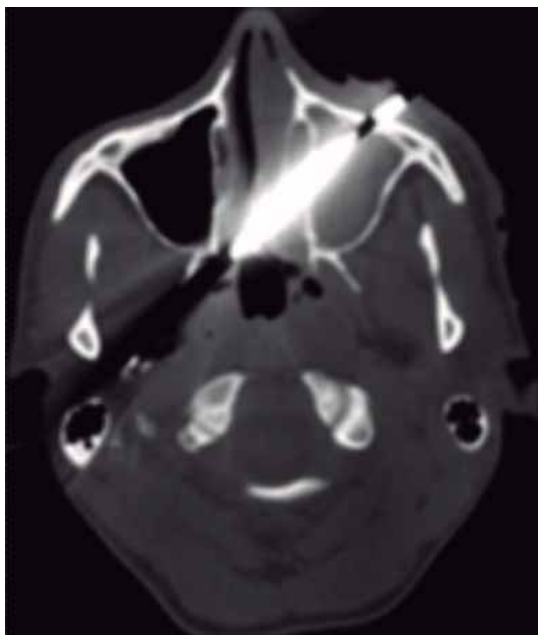


Figura 6. Tomografía computarizada con corte axial.

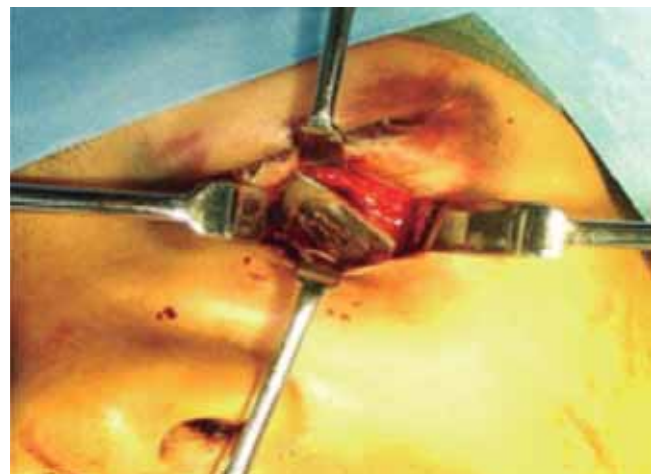


Figura 8. Exposición del arma punzocortante.

Posteriormente se realiza la reducción y fijación de la fractura de piso y borde orbitario colocando placa y tornillos reabsorbibles (LactoSorb® Walter Lorenz Surgical), se sutura nuevamente la herida, finalizando procedimiento quirúrgico administrando los siguientes medicamentos: clindamicina 600 mg IV c/8 h, ketoro-

laco 30 mg IV c/8 h, metoclopramida 10 mg IV dosis única, dexametasona 8 mg IV dosis única, se da de alta continuando con clindamicina 600 mg c/8 h a cumplir esquema de 7 días, y ketorolaco 10 mg c/8 h por 2 días, ambos medicamentos vía oral. El paciente presentó una adecuada evolución en el postoperatorio inmediato, regularizándose la agudeza visual y sin compromiso de los movimientos oculares obteniendo excelentes resultados funcionales y estéticos, los cuales se observan en controles postoperatorios (Figuras 11 a 14).

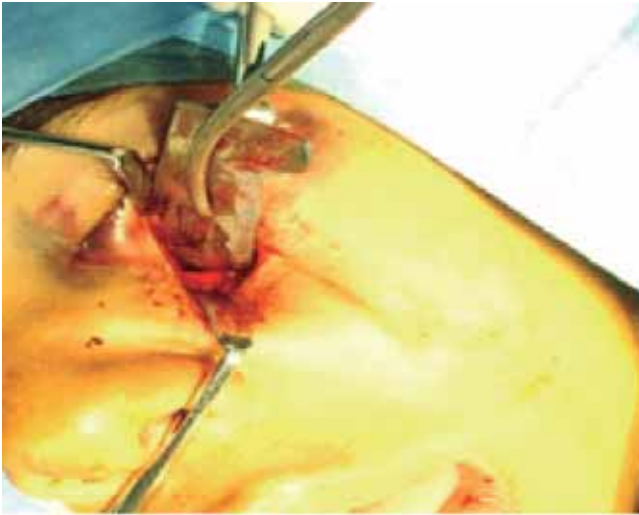


Figura 9. Extracción del arma punzocortante.

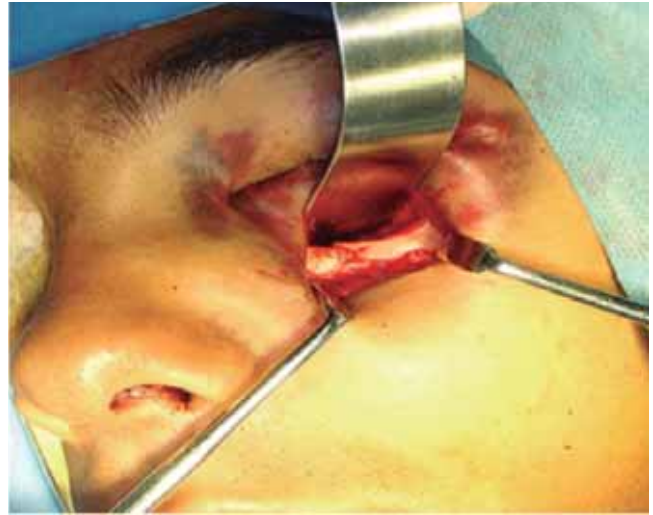


Figura 11. Exposición de la fractura.

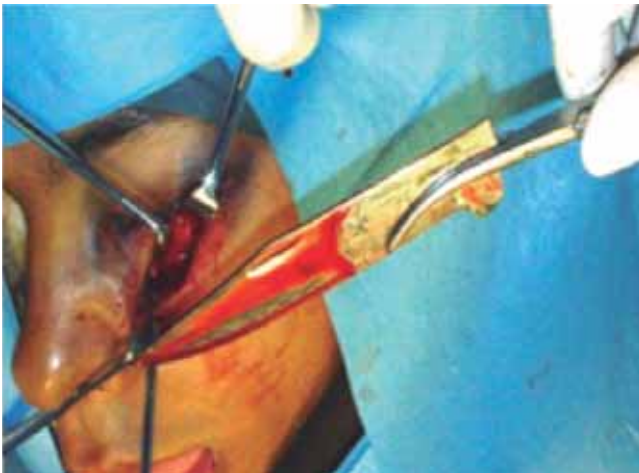

Figura 10. Arma punzocortante extraída.

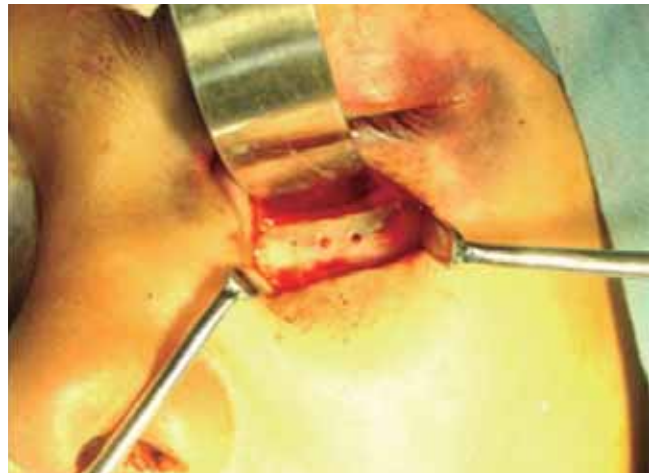

Figura 12. Reducción y fijación de la fractura.

DISCUSIÓN

El manejo de las lesiones penetrantes en la región maxilofacial puede variar dependiendo de la etiología de la lesión, la naturaleza del cuerpo extraño retenido, el sitio de la lesión y la extensión del daño a los tejidos duros y blandos de la propia región y estructuras vecinas.⁴ El ojo es particularmente vulnerable a las lesiones penetrantes y cuerpos extraños que pueden alojarse dentro de la órbita, e incluso extenderse más allá dentro del cráneo.

La remoción de cuerpos extraños no siempre es fácil, sobre todo cuando éstos llegan a alojarse profundamente dentro de los tejidos blandos.

La rutina para la remoción de un cuerpo extraño es usualmente a través de la entrada de la herida y el trayecto creado por el objeto, y puede ser necesaria la ampliación de la incisión causada por el objeto hiriente para facilitar la exploración adecuada del trayecto y la recuperación del objeto. La remoción de un objeto hiriente como el cuchillo, los fragmentos dentados de bala y de cristal deben ser abordados con extrema precaución, ya que tales objetos a causa de su extrema agudeza, puede dañar estructuras vitales durante su extracción.

CONCLUSIONES

Las lesiones penetrantes del tercio medio facial con sospecha de extensión intracraneal, deben ser valo-

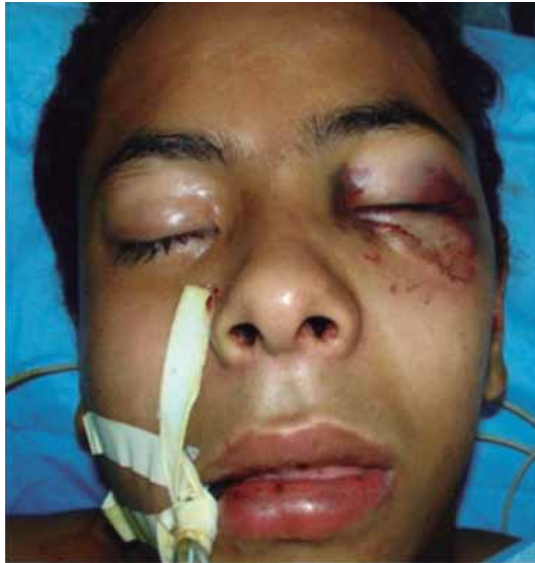

Figura 13. Postoperatorio inmediato.

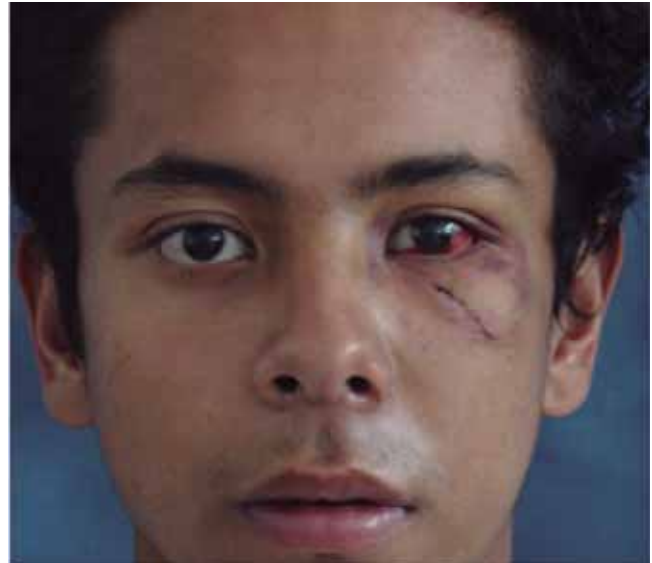

Figura 14. Control a los 7 días.

radas y tratados bajo criterios multidisciplinarios. Por lo tanto se recomienda lo siguiente:

1. Deberá ser examinada la vía aérea, y en algunos casos puede ser necesaria la intubación endotraqueal para la adecuada ventilación del paciente.^{5,6}
2. Los daños vasculares frecuentemente son diagnosticados y tratados tempranamente.^{5,7}
3. Las radiografías y tomografías son fundamentales para determinar el trayecto de la herida y evaluar algún daño del sistema nervioso central.
4. Estas lesiones pueden afectar severamente estructuras anatómicas como el seno maxilar, globo ocular, vasos sanguíneos, nervios, cerebro y columna cervical.^{5,8,9}
5. Debe obtenerse una historia detallada del trauma incluyendo la descripción del objeto hiriente.

Los servicios oftalmológicos, neuroquirúrgicos y otorrinolaringológicos deben ser consultados siempre para prestar asistencia en el manejo de las fracturas del marco orbitario o en el alojamiento de cuerpos extraños en la órbita, los senos para nasales e intracraneales asociados con los traumas maxilofaciales penetrantes.

Los objetos hirientes tales como perdigones o fragmentos de bala con localización superficial deben removerse a través de la puerta de entrada de los mismos, sin embargo, aquéllos ubicados en planos profundos y en estrecha relación con estructuras importantes deben estar sujetos a una conducta expectante bajo seguimiento sistemático.

La lesión facial con extensión intracraneal debe ser considerada cuando se evalúa un trauma penetrante de moderada a elevada energía que ocurre en la región del tercio medio facial y que éste experimenta una dirección caudocefálica.

Los signos y síntomas asociados con extensión intracraneal pueden ser atribuidos a otras causas si no se sospecha de la fractura del techo orbitario o piso de la fosa craneal durante los traumas maxilofaciales o paraorbitarios penetrantes.³

AGRADECIMIENTOS

Agradecemos al Servicio de Anestesiología y Enfermería del Hospital Regional «Lic. Adolfo López Mateos» ISSSTE, por su colaboración durante el procedimiento quirúrgico.

REFERENCIAS

1. Shinohara EH, Heringer L, de Carvalho PJ Jr. Impacted knife injuries in the maxillofacial region Report of 2 cases. *J Oral Maxillofac Surg* 2001; 59: 1221-1223.
2. Morrisette MP, Chewning LC. Rapid airway compromise following traumatic laceration of the facial artery. *J Oral Maxillofac Surg* 1990; 48: 989.
3. Díaz FJM, Caballero JJ, Quintero MY, Peña SL. Lesiones penetrantes maxilofaciales. Presentación de 4 casos. *Rev Cubana Estomatol* 2006; 43 (3).
4. Gan BJ, Kallal RH, Helgeson AC. The imagen interfer in oral and maxillofacial injuries surg. *J Oral Maxillofac Surg* 2000; 28 (3): 726-31.
5. Bourguignon FAM, Puppín AAC, Pimentel DP, Jaques PM. Unusual penetrating orbit injury. *Int J Oral Maxillofac Surg* 2006; 35: 92-93.

6. Motamedi MH. Primary management of maxillofacial hard and soft tissue gunshot and shrapnel injuries. *J Oral Maxillofacial Surg* 2003; 61: 1390-1398.
7. Shinohara EH, Heringer L, Carvalho JP Jr. Impacted knife injuries in the maxillofacial region: report of 2 cases. *J Oral Maxillofac Surg* 2001; 59: 1221-1223.
8. Azevedo R, Carneiro B Jr, González A. Traumatismo facial por agreso com arma branca- relato de um caso clinico. *Rev Odonto Ciencia* 2003; 18: 13-16.
9. Exadaktulos AK, Stettbacher A, Bautz PC. The value of protocol-driven CT scanning in stab wounds to the head. *Am J Emerg Med* 2002; 20: 295-297.

Dirección para correspondencia:
Dra. Gloria Leticia Lara Fong
E-mail: dra_groriallt@hotmail.com