



# Colocación de plasma rico en factores de crecimiento postextracción de terceros molares inferiores: Reporte de un caso

## *Placement of plasma rich growth factors postsurgical extraction of mandibular third molars. A case report*

Víctor Mario Fierro-Serna,\* Ricardo Martínez-Rider,<sup>§</sup> José Antonio Hidalgo-Hurtado,<sup>||</sup> José Martín Toranzo-Fernández,<sup>¶</sup> Amaury de Jesús Pozos-Guillén\*\*

### RESUMEN

En los últimos años se ha popularizado el uso de plasma rico en plaquetas y plasma rico en factores de crecimiento en la cirugía bucal y maxilofacial. Se reporta un caso de paciente femenino de 21 años de edad, con dolor moderado en zona de tercer molar inferior izquierdo y derecho. Se realiza remoción quirúrgica de ambos terceros molares inferiores. Se extraen 20 cc. de sangre del paciente para obtener plasma rico en factores de crecimiento el cual fue colocado en zona de extracción de tercer molar inferior izquierdo. En zona de tercer molar inferior derecho se irrigó con suero fisiológico. Al tercer día postoperatorio se observa clínicamente menor inflamación extraoral del lado izquierdo comparado con lado derecho. Intraoralmente menor inflamación y eritema de la zona y mejor epitelización del lado izquierdo en relación con lado derecho. Al quinto día postoperatorio se retira sutura en ambos lados, observando mejor epitelización y menos eritema de la herida en lado izquierdo. Al séptimo día es clara la diferencia en la regeneración de tejidos blandos en el lado izquierdo comparado con el derecho. Se refería menos dolor del lado izquierdo en cada una de sus citas control. La experiencia en el presente caso nos hace sugerir que el uso de plasma rico en factores de crecimiento puede beneficiar el postoperatorio de los pacientes después de la remoción quirúrgica de terceros molares inferiores.

**Palabras clave:** Factores de crecimiento, plasma, terceros molares.  
**Key words:** Growth factor, plasma, third molars.

### INTRODUCCIÓN

La extracción de los terceros molares es uno de los procedimientos más comunes en odontología. Por lo general la remoción del tercer molar genera un impacto negativo durante los primeros 4 a 7 días después de la cirugía, pero se ha observado que hay una mejoría en la calidad de vida del paciente al eliminar el dolor crónico e inflamación (usualmente por pericoronitis). Esto se ha detallado en estudios describiendo la mejoría que se presenta posterior al procedimiento quirúrgico.<sup>1</sup> Las razones más comunes por las que debe llevarse a cabo la extracción de los terceros molares son: Quiste o tumor desarrollado a partir del folículo dental, repetidos episodios de pe-

### ABSTRACT

In the last years it had been used frequently plasma rich growth factor and platelet rich plasma in the oral and maxillofacial surgery area. We reported a case of a female patient 21 years old. She came to the Maxillofacial Clinic at Dentistry School of the Universidad Autónoma de San Luis Potosi, México with mild pain in both sides of mandibule. We make the extraction of the right and left third inferior molars. Ten minutes before of surgical procedure; we took 20 cc. of blood to obtain plasma rich growth factor, as Anitua's method. At third day after extraction we observed clinically, less extraoral inflammation of the left side compare to the right side. Intraorally we observed less inflammation and eritema of the zone and better epithelization of the left side compared with the right side. At the fifth day we took out suture in both sides, we observed a better epithelization and less eritema of the injury in the left side. At seventh day the difference was clearer, the regeneration of the soft tissue was better in the left side. She reported less pain in the left area in each appointment. We suggest that the use of the plasma rich growth factor may benefits to patients after removal third molars.

\* Profesor del Departamento de Cirugía Bucal y Maxilofacial. Facultad de Estomatología. Universidad Autónoma de San Luis Potosí.

§ Coordinador del Departamento de Cirugía Bucal y Maxilofacial. Facultad de Estomatología. Universidad Autónoma de San Luis Potosí.

|| Profesor del Departamento de Cirugía Bucal y Maxilofacial. Facultad de Estomatología. Universidad Autónoma de San Luis Potosí.

¶ Jefe del Servicio de Cirugía Maxilofacial. Hospital Central «Dr. Ignacio Morones Prieto» de San Luis Potosí.

\*\* Profesor-Investigador, Laboratorio de Ciencias Básicas de la Facultad de Estomatología. Universidad Autónoma de San Luis Potosí.

ricoronitis, lesiones cariosas irreversibles, defectos periodontales distales en el segundo molar, lesiones cariosas distales del segundo molar en relación con el tercer molar, razones ortodónticas.<sup>2</sup> La decisión de extracción del tercer molar en pacientes asintomáticos sigue siendo controversial. Se indica la extracción para reducir riesgos de secuela, morbilidad quirúrgica, complicaciones que involucren a los dientes vecinos y mejorar la higiene oral. Se ha reportado un incremento en la proporción de extracciones profilácticas de un 18 a 40%, por lo general en pacientes de entre 20 a 29 años de edad.<sup>3,4</sup>

La remoción quirúrgica de los terceros molares está asociada a una moderada incidencia de complicaciones, de alrededor de un 10%.<sup>5</sup> Influyendo factores como el poco entrenamiento y corta experiencia del cirujano para realizar este tipo de procedimientos con mínimo trauma. Dentro de las más comunes se encuentran el sangrado, fractura de porciones de raíz del tercer molar dificultando su extracción, en ocasiones desplazándolas al espacio submandibular, canal del nervio dentario inferior o seno maxilar. La osteítis alveolar o alvéolo seco se presenta en un 20 a 25%.<sup>6</sup> Con menos frecuencia se presentan infecciones posterior a la extracción de terceros molares (1.7 a 2.7%) siendo la terapia antibiótica el tratamiento apropiado. Complicaciones como lesión a nervios, fractura de mandíbula o desplazamiento de terceros molares completos hacia fosa infratemporal, seno maxilar, piso de boca presentan una baja incidencia y su tratamiento por lo general requiere procedimientos quirúrgicos más extensos.

El periodo posterior a la extracción de terceros molares se caracteriza con frecuencia por inflamación, dolor, trismus y deficiente función de la masticación. Todos estos signos y síntomas son interpretados por los pacientes como desagradables y en ocasiones lo llevan a un periodo de convalecencia más largo que lo imposibilita para realizar sus actividades habituales. Lo anterior ha sido una preocupación constante para encontrar métodos que reduzcan las complicaciones. El dolor postoperatorio comienza cuando el efecto del anestésico local disminuye o desaparece y éste llega a su máxima intensidad en las primeras 12 horas. Para evitar esta complicación diversos analgésicos han sido propuestos para el manejo del dolor.<sup>7</sup> La inflamación es una secuela que invariablemente se presenta en la extracción de terceros molares, la cual alcanza su pico de intensidad al segundo día, resolviéndose entre el quinto y séptimo día. Para ello se ha discutido la administración parenteral de corticosteroides como dexametasona y betametasona para minimizar la inflamación. Uno de los factores que más

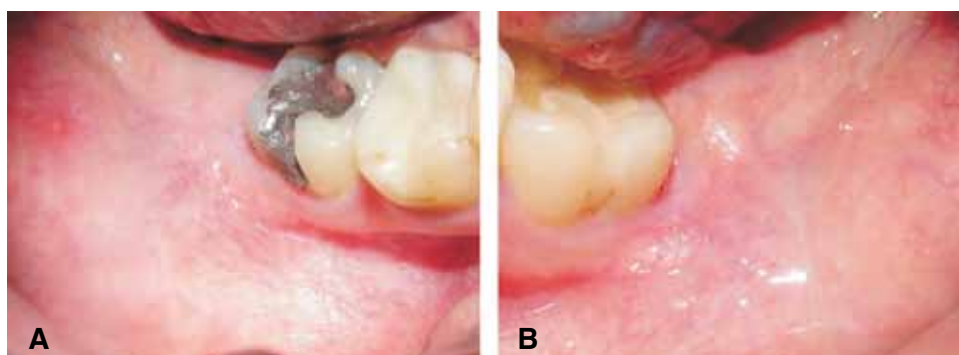
se relaciona con el dolor y la inflamación postoperatoria es el tipo de regeneración de la herida quirúrgica. Se han evaluado diversos manejos con cierre primario o secundario de la herida, pero existen controversias concernientes con estos dos tipos de regeneración.<sup>8-10</sup>

En los últimos años se ha popularizado el uso de plasma rico en plaquetas y plasma rico en factores de crecimiento en la cirugía oral y maxilofacial. Taya-pongsak (1994) adiciona fibrina adhesiva autóloga a hueso esponjoso durante las reconstrucciones mandibulares. En su reporte describe los componentes que forman la fibrina adhesiva: fibrinógeno obtenido del plasma humano y trombina bovina, cloruro de calcio y agentes antifibrinolíticos. Atribuye mejoría en la osteoconducción al añadir fibrina adhesiva autóloga.<sup>11,12</sup> Posteriormente Whitman (1997) propone el uso de plasma rico en plaquetas y detallaba las diferencias entre el pegamento de fibrina y el gel de plaquetas, resaltando que en este último por medio de un proceso de sangre extraída del paciente momentos antes de la intervención quirúrgica, se obtenía un gel con alta concentración de plaquetas las cuales se activaban la liberación de factores de crecimiento que promovían una mejor cicatrización.<sup>13</sup> Poco tiempo después, Marx (1998) combina plasma rico en plaquetas con hueso autógeno para la reparación de defectos mandibulares, obteniendo imágenes radiográficas observando una acelerada formación de hueso los primeros 6 meses posteriores.<sup>14</sup> Este mismo autor ha descrito la aplicación de plasma rico en plaquetas en procedimientos dentales como elevaciones de seno maxilar, tratamiento de defectos periodontales, aumento de reborde alveolar, colocación en alvéolos posterior a extracción de tercer molar, regeneración de tejidos blandos, aplicaciones craneofaciales para reconstrucción.<sup>15</sup> También se ha descrito el uso del plasma rico en factores de crecimiento por Anitua (1997), reportando excelente epitelización y regeneración ósea en zonas que recibirían implantes dentales.<sup>16-18</sup> Las propiedades que se han descrito pueden llegar a ser un coadyuvante para la reducción de las complicaciones comunes en la extracción de terceros molares.

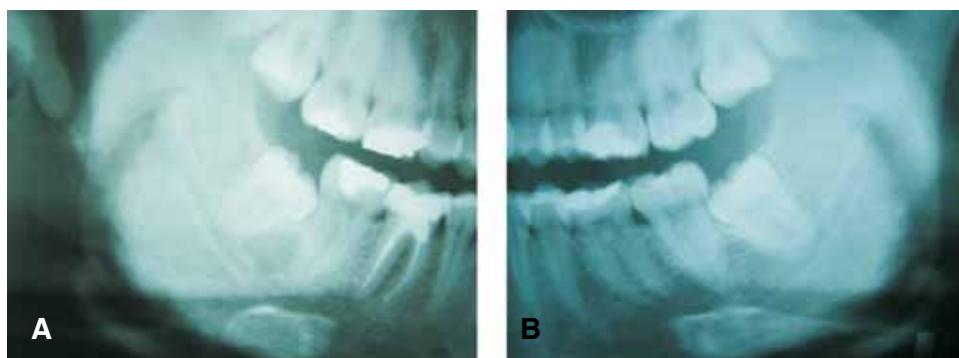
En el presente artículo se reporta un caso donde se realiza extracción de terceros molares inferiores colocando plasma rico en factores de crecimiento posterior a la extracción de uno de ellos comparando nivel de regeneración y dolor.

## REPORTE DEL CASO

Paciente femenino de 21 años de edad quien es enviada a la Clínica de Cirugía Maxilofacial de la Facultad de Estomatología de la Universidad Autónoma



**Figura 1.** Región de tercer molar inferior antes del tratamiento, **A)** Lado derecho, **B)** Lado izquierdo.



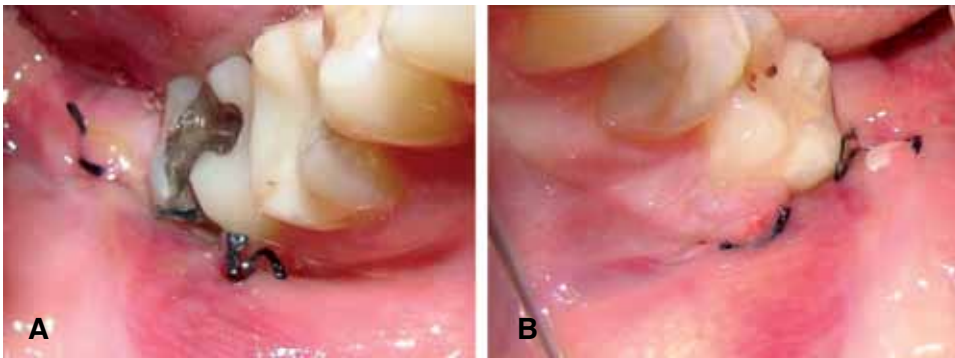
**Figura 2.** Vista radiográfica previa al tratamiento, **A)** Lado derecho, **B)** Lado izquierdo.

de San Luis Potosí para extracción de terceros molares inferiores, ya que ha cursado con dolor moderado. Clínicamente se observa ligero eritema en la mucosa de la zona de tercer molar izquierdo y derecho (*Figura 1A y 1B*). Radiográficamente ambos terceros molares fueron clasificados como clase I, mesioangulados, raíces convergentes, en relación a segundo molar según clasificación de Sánchez Torres<sup>19</sup> (*Figura 2A, 2B*). Se decide realizar remoción quirúrgica de ambos terceros molares inferiores bajo anestesia local infiltrativa.

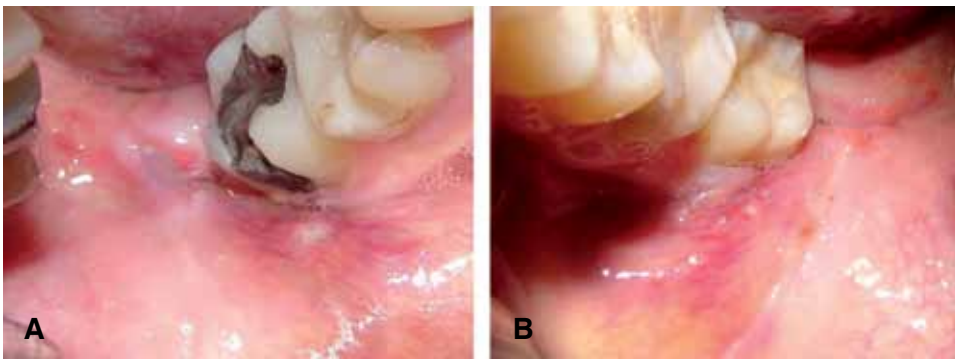
Diez minutos antes de comenzar procedimiento quirúrgico se extrajo aproximadamente 20 cc. de sangre del paciente para obtener plasma rico en factores de crecimiento según el protocolo descrito por Anitua como sigue: La sangre del paciente se colocó en tubos estériles con citrato sódico al 3.8% (vacutainer) como anticoagulante, posteriormente se centrifugó el plasma a 1,800 RPM durante 8 minutos (BTI Modelo PRGF System II). El plasma obtenido se separó en fracciones mediante un meticuloso pipeteo para no crear turbulencias en las fracciones obtenidas. Los primeros 500  $\mu$ L son plasma pobre en plaquetas. Los siguientes 500  $\mu$ L de plasma cuentan con un número similar a las que se encuentran en la sangre periférica. La fracción de plasma más rico en

plaquetas y rico en factores de crecimiento son los 500  $\mu$ L inmediatamente encima de la serie roja. Una vez realizado el pipeteo se provocó la formación de un coágulo añadiendo cloruro cálcico al 10% en 5 a 8 minutos aproximadamente.<sup>20</sup> Se realizó asepsia y antisepsia peribucal con isodine, bloqueo anestésico de nervio dentario inferior con articaína con epinefrina (Medicaine 1/100,000) del lado izquierdo y derecho. Se inició por el lado izquierdo diseñando colgajo triangular. Una vez elevado el colgajo se realizó osteotomía en cara vestibular del órgano dentario para posteriormente llevar a cabo odontosección. Se extrajo el diente en dos partes sin complicaciones. Se irrigó copiosamente el alvéolo con solución salina. Con la segunda fracción de plasma rico en factores de crecimiento activado con cloruro de calcio al 10% se irrigó el alvéolo y se llenó en su totalidad con un coágulo de plasma más rico en factores de crecimiento. Se suturó herméticamente con seda 4-0 (Ethicon). Se llevó a cabo mismo procedimiento del lado derecho exceptuando la colocación de plasma.

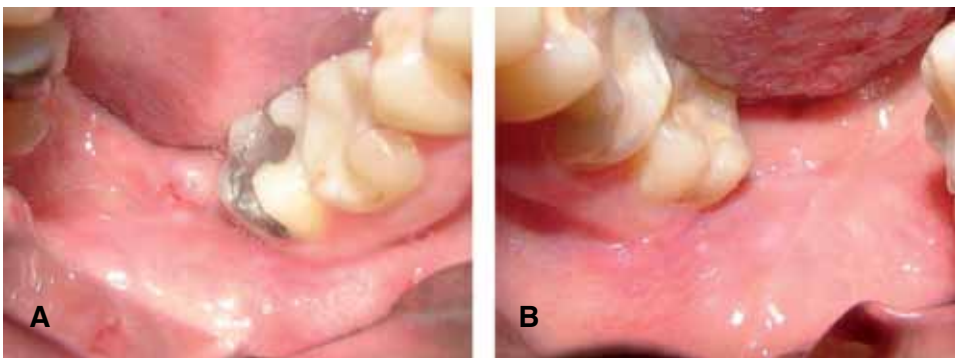
El paciente se da de alta con indicaciones específicas en este tipo de procedimientos, prescripción de clindamicina 300 mg VO c/6 h. y ketorolaco 10 mg c/8 h. Se dio seguimiento realizando revisiones clínicas al tercer, quinto y séptimo día. Al tercer día,



**Figura 3.** Región de tercer molar inferior a los tres días de tratamiento, **A)** Lado derecho, **B)** Lado izquierdo.



**Figura 4.** Región de tercer molar inferior a los cinco días de tratamiento, **A)** Lado derecho, **B)** Lado izquierdo.



**Figura 5.** Región de tercer molar inferior a los siete días de tratamiento, **A)** Lado derecho, **B)** Lado izquierdo.

se observó clínicamente menor inflamación extraoral del lado izquierdo. Intraoralmente menor inflamación y eritema de la zona y mejor epitelización del lado izquierdo (*Figura 3A, 3B*). Al quinto día se decide retiro de material de sutura en ambos lados, observando mejor epitelización y menos eritema de la herida en el lado izquierdo (*Figura 4A, 4B*). Al séptimo día post-operatorio es clara la diferencia en la regeneración de tejidos blandos en el lado izquierdo comparado con el derecho (*Figura 5A, 5B*). La paciente refería menos dolor del lado izquierdo en cada una de sus citas control.

## DISCUSIÓN

Después de la cirugía de terceros molares retenidos, ocurre una respuesta psicológica en el paciente cuando llega a presentarse ligero sangrado, inflamación, dolor, limitación de la apertura bucal interpretándolo como incomodidad. Por lo anterior se han sugerido diversos métodos para reducir al máximo estas secuelas que generalmente se presentan. Se ha recomendado el uso de corticoesteroides, aplicación de hielo extraoral en las zonas de extracción para reducir la inflamación, diversos analgésicos y sus combina-

ciones para reducir el dolor. En este caso se describe la evolución del paciente con el uso de plasma rico en factores de crecimiento como un coadyuvante para reducir este tipo de secuelas.

Estudios realizados por Babbush<sup>21</sup> y por Mancuso<sup>22</sup> han demostrado la capacidad del plasma rico en plaquetas para reducir la incidencia de alvéolo seco y de promover la regeneración ósea en el alvéolo, además de reducir el riesgo de formación de bolsas periodontales o de cualquier condición patológica que comprometa la cara distal de los segundos molares. Lo anterior se basa en que los mecanismos de acción de los factores de crecimiento se da en los procesos de regeneración y reparación ósea, con una acción paralela de los mecanismos de reparación de los tejidos blandos que se observan más directamente que los cambios dados en el hueso. Las ventajas de aplicar el plasma rico en factores de crecimiento en zonas de extracción de terceros molares como en el caso descrito es que al intervenir sobre los procesos de regeneración de la mucosa del área, se puede obtener una mejor calidad en la misma, disminuyendo los defectos periodontales. La buena regeneración del colgajo se basa en que su diseño debe garantizar un buen aporte sanguíneo y que el periostio tenga potencial osteogénico. Este potencial osteogénico del periostio puede ser alterado por repetidos episodios de pericoronitis en la zona, por lo que podemos considerar a este tipo de pacientes candidatos para colocar plasma rico en factores de crecimiento postextracción del órgano dentario. Estos eventos hacen que la aplicación exógena de los factores de crecimiento mejore la regeneración ósea y de los tejidos blandos como los observados en el caso descrito.

El plasma rico en factores de crecimiento aporta productos que mejoran la regeneración ósea y de tejidos blandos, se aceleran ambos procesos y el paciente cursa con menos dolor y el proceso inflamatorio se hará presente en menor grado. No se encontraron estudios que hayan evaluado estos dos eventos postextracción de terceros molares inferiores en conjunto con la colocación de plasma rico en factores de crecimiento. En el presente caso la paciente reportó menos dolor e inflamación en el lado izquierdo donde fue colocado el plasma rico en factores de crecimiento.

Los métodos de obtención del plasma rico en factores de crecimiento y plasma rico en plaquetas varían en varios aspectos. Para la obtención de plasma rico en plaquetas existen diversos sistemas donde se requieren 60 cc. de sangre (SmartPRep, PCCS, Secquire, Acces, GPS, Magellan) hasta 450 cc. (CATS). Tal vez el más popularizado es el sistema SmartPRep en el que posterior a la obtención de sangre del paciente,

ésta se somete a un primer centrifugado de separación, que separa las células rojas de las células blancas, plaquetas y plasma. Se separa el plasma pobre en plaquetas sometiéndolo a un segundo centrifugado llamado de concentración que separa y compacta las plaquetas, células blancas y una pequeña porción de células rojas. Se realiza una nueva separación del plasma, conteniéndose en el del fondo del recipiente el plasma rico en plaquetas. Una vez obtenido el plasma rico en plaquetas se activa mediante una combinación de cloruro cálcico al 10% y trombina bovina.<sup>15</sup>

Aunque se han reportado buenos resultados con el plasma rico en plaquetas por Marx,<sup>14</sup> en el presente caso se decidió el uso de plasma rico en factores de crecimiento por las siguientes razones: El costo del equipo necesario para su elaboración es mucho más bajo. La cantidad de sangre requerida para la obtención del plasma rico en factores de crecimiento es menor que en los sistemas para obtener plasma rico en plaquetas. En algunos sistemas de obtención de plasma rico en plaquetas el proceso tarda hasta 32 minutos (PCCS), el más corto lo presenta el sistema SmartPRep con 15 minutos, siendo similar al protocolo de obtención del plasma rico en factores de crecimiento. También se ha creado controversia acerca del uso de trombina bovina, ya que se han reportado casos donde han detectado anticuerpos antitrombina con su uso y se ha sugerido que el plasma rico en plaquetas puede ser causante de la enfermedad de Creutzfeldt-Jakob, aunque esto ha sido eliminado sustentado en que el vector causante de esta enfermedad es una proteína que se contiene sólo en las células nerviosas de humanos, gatos, corderos y otros animales y la trombina bovina se deriva exclusivamente de la sangre sometiéndola a un proceso de purificación; lamentablemente es de difícil obtención y de costo alto.

En este caso en particular se observó una diferencia en la cicatrización de las zonas de extracción de los terceros molares inferiores con la aplicación de plasma rico en factores de crecimiento. Esta cualidad del plasma rico en factores de crecimiento ha sido aprovechada en diversas disciplinas. En cirugía cosmética ha sido utilizada para reducir la inflamación, equimosis y para acelerar la regeneración de tejidos blandos.<sup>23</sup> En cirugía dermatológica ha sido colocado para obtener una regeneración más rápida con cicatrices menos marcadas después de la excisión de lesiones de piel.<sup>24</sup> El paciente refirió menos dolor del lado con plasma y clínicamente se detectó mejor regeneración de tejido blando y menor inflamación del mismo lado. Por lo que creemos que la aplicación de plasma rico en factores de crecimiento en zonas de extracción de terceros molares puede ser un coadyuvante para

una mejor regeneración de tejidos blandos y óseos en menos tiempo, disminuyendo las secuelas comunes en este tipo de procedimientos, devolviendo al paciente en corto tiempo a su actividad normal diaria.

### CONCLUSIONES

La experiencia en el presente caso nos hace sugerir que el uso de plasma rico en factores de crecimiento puede beneficiar el postoperatorio de los pacientes después de la remoción quirúrgica de terceros molares inferiores.

### REFERENCIAS

- White RP, Shugars DFA, Shafer DM. Recovery after third molar surgery: clinical and health-related quality of life outcomes. *J Oral Maxillofac Surg* 1983; 41: 706-710.
- Liedholm R, Knutsson K, Lysell, Rohlin M. Mandibular third molars: Oral surgeons assessment of the indications for removal. *Br J Oral Maxillofac Surg* 1999; 37: 443-450.
- National Institute of Health. Consensus development conference for removal of third molars. *J Oral Surg* 1980; 38: 235-236.
- Lysel I, Rohlin M. A study of indications used for removal of third molar. *Int J Oral Maxillofac Surg* 1988; 17: 161-164.
- Nordenram A. Postoperative complications in oral surgery. *Swed Dent J* 1983; 7: 109-114.
- Nitzan DNW. On the genesis of «dry socket». *J Oral Maxillofac Surg* 1983; 41: 110-706.
- Schultze-Mosgau S, Schmelzeisen R, Frolich JC, Schmele H. Use of Ibuprofen and methylprednisolone for prevention of pain and swelling after removal of impacted third molars. *J Oral Maxillofac Surg* 1995; 53: 2-7.
- Pasqualini D, Cocero N, Castella A, Mela L, Bracco P. Primary and secondary closure of the surgical wound after removal of impacted mandibular third molars: a comparative study. *Int J Oral Maxillofac Surg* 2005; 34: 52-57.
- Korbendau JM, Korbendau X. *Clinical success in impacted third molar extraction*. Quintessence Books, 2002.
- Milloro M. *Peterson's Principles of Oral and Maxillofacial Surgery*. BCDecker Inc., 2004.
- Tayapongsak P, O'Brien DA, Monteiro CB, Arceo-Diaz LL. Autologous fibrin adhesive in mandibular reconstruction with particulate cancellous bone and marrow. *J Oral Maxillofac Surg* 1994; 52: 161-166.
- Matras H. The use of fibrin glue in oral and maxillofacial surgery. *J Oral Maxillofac Surg* 1982; 40: 617.
- Whitman DH, Berry RL, Green DM. Platelet gel: An autologous alternative to fibrin glue with applications in oral and maxillofacial surgery. *J Oral Maxillofac Surg* 1997; 55: 1294-1299.
- Marx RE, Carlson ER, Eichstaedt RM, Schimmele SR, Strauss JE, Georgeff KR. Platelet-rich plasma growth factor enhancement for bone grafts. *Oral Surg Oral Med Oral Pathol Oral Radiol Endod* 1998; 85: 638-646.
- Marx RE, Garg AK. *Dental and Craniofacial Applications of Platelet-Rich Plasma*. Quintessence Books, 2005.
- Anitua E. Plasma rich in growth factors: Preliminary results of use in the preparation of future sites for implants. *Int J Oral Maxillofac Implants* 1999; 14: 529-535.
- Anitua E. The use of plasma rich in growth factors (PRGF) in oral surgery. *Pract Proced Aesthet Dent* 2001; 13: 487-493.
- Anitua E. La utilización de los factores de crecimiento plasmáticos en cirugía oral, maxilofacial y periodoncia (PRGF). *Rev Col Odon* 2001; 6: 305-315.
- Sánchez J, Reyes R. Clasificación de terceros molares inferiores retenidos. Valoración radiográfica. *Rev Estomatol* 1969; 7: 63-70.
- Anitua A, Ortiz A. *Un nuevo enfoque en la regeneración ósea. Plasma rico en factores de crecimiento*. Editorial Puesta al Día Publicaciones, S.L. 2000.
- Babubush CA. The use of PRP in conjunction with other bone graft material: Allograft, alloplast, xenograft. *Presented at the 2<sup>nd</sup> Symposium on Platelet-Rich Plasma (PRP) & Its Growth Factors, San Francisco*, 2003: 23-26.
- Mancuso J, Bennion JW, Hull MJ, Winterholler BW. Platelet rich Plasma: A preliminary report in routine impacted third molar surgery and the prevention of the alveolar osteitis. *J Oral Maxillofacial Surgery* 2003; 61 (suppl 1).
- Powell Dm, Chang E, Farior EH. Recovery from deep-plane rhytidectomy following unilateral wound treatment with autologous platelet gel: A pilot study. *Arch Facial Plat Surg* 2001; 3: 245-250.
- Adler SC, Kent KJ. Enhancing wound healing with growth factors. *Facial Plast Surg Clin North Am* 2002; 10: 129-146.

Dirección para correspondencia:  
**Dr. Amaury de Jesús Pozos Guillén**  
 Facultad de Estomatología,  
 Universidad Autónoma de San Luis Potosí.  
 Av. Dr. Manuel Nava Núm. 2,  
 Zona Universitaria, 78290; San Luis Potosí, SLP  
 México. Tel: 52 (444)8262357 X 114  
 Fax: 52 (444)8139743. E-mail: apozos@uaslp.mx