



# Tratamiento de deformidades dentofaciales con protrusión alveolodentaria maxilar

## *Treatment of dentofacial deformities with maxillary dentoalveolar protrusion*

Daniel Alejandro Guerra Leal,\* José Ernesto Miranda Villasana§

### RESUMEN

La protrusión alveolodentaria del maxilar es una deformidad dentoesquelética caracterizada por protrusión de hueso alveolar y dientes superiores.<sup>1</sup> El propósito de este estudio es proponer el tratamiento quirúrgico de las deformidades dentofaciales clase II esqueléticas asociadas a protrusión alveolodentaria superior, exceso vertical maxilar y deficiencia en el crecimiento del mentón. Se realizaron los procedimientos quirúrgicos con osteotomías horizontales de maxilar (Lefort I) con segmentarias en dos, tres y cuatro piezas sin utilización de incisiones palatinas para conservar mejor vascularidad de los segmentos óseos, osteotomías sagitales mandibulares y mentoplastia de avance. Se reporta el manejo con una experiencia de 20 casos realizados por el mismo cirujano en el Hospital Regional «General Ignacio Zaragoza» del ISSSTE México, D.F. en el periodo de tiempo comprendido de marzo del 2002 a agosto del 2006 obteniendo resultados satisfactorios en estructuras óseas y tejidos blandos que mejoraron la estética y función maxilar.

**Palabras clave:** Deformidad dentoesquelética, osteotomías Lefort I segmentarias, resultados satisfactorios.

**Key words:** Dentoskeletal deformity, segmentary Lefort I osteotomies, satisfactory results.

### ABSTRACT

Maxillary dentoalveolar protrusion is a dentoskeletal deformity, which is characterized by an over projected segment of alveolar bone and upper incisors.<sup>1</sup> The purpose of this study is to report the treatment of patients with Class II deformities associated with a protrusive dentoalveolar segment, maxillary vertical excess and a deficient growth of the chin. The surgical procedures with horizontal maxillary osteotomies were made with segmentary Lefort I, in 2, 3 or 4 pieces, with no palatal incisions in attempt to preserve vascular supply of all osseous segments; also, bilateral sagittal osteotomies of mandibular ramus and sliding (advancement) osteotomy of the chin were made. Twenty cases, treated by the same surgeon at ISSSTE (Hospital Regional «Gral. Ignacio Zaragoza») in Mexico City, from march 2002 to august 2006 are presented, with satisfactory results in soft and hard tissues, improving esthetics and function in all cases.

### INTRODUCCIÓN

Cuando el propósito clínico principal es el movimiento posterior de la región anterior del maxilar, se han utilizado gran variedad de técnicas para realizar las osteotomías del maxilar anterior, este procedimiento mejora la oclusión y función dental así como la estética facial disminuyendo la incompetencia labial y mejorando el ángulo nasolabial entre otros.<sup>2</sup> Siempre se debe considerar el uso de un pedículo vascular que puede ser tomado de labio, paladar o una combinación de ellos, obteniendo pocas complicaciones cuando se realizan correctamente. Sin embargo no se cuentan con gran variedad de reportes de literatura que nos confirmen cuál de ellos da un mayor aporte vascular.<sup>3</sup>

Se reporta el manejo de protrusión alveolodentaria superior (13 mujeres y 7 hombres) con un rango de edad de 16 a 28 años con una media de 22 años

en pacientes que acudieron a la consulta de cirugía maxilofacial del Hospital Regional «General Ignacio Zaragoza» del ISSSTE módulo de deformidades dentofaciales por estar en desacuerdo de su aspecto estético facial; se realizaron los protocolos preoperatorios, diagnóstico con base de trazados cefalométricos con radiografías PA y lateral de cráneo con labios en reposo y toma de modelos de estudio. Encontrando en ellos un ángulo interincisal agudo, relación anterior

\* Profesor de la UANL, Egresado de la Especialidad de Cirugía Maxilofacial UNAM-ISSSTE.

§ Jefe del Servicio de Cirugía Maxilofacial del Hospital Regional General Ignacio Zaragoza-ISSSTE; Profesor Titular de la Especialidad de Cirugía Maxilofacial UNAM-ISSSTE.

de labio superior con plano facial, ángulo nasolabial agudo, deficiencia de mentón sobre la norma establecida por Epker y Arnett.

Todos los pacientes fueron manejados con ortodoncia prequirúrgica, registrando inconstancia en el seguimiento del tratamiento ortodóntico y ausentismo en sus consultas.<sup>4</sup>

Se realizan predicciones quirúrgicas en cefalometrías laterales para posteriormente realizar cirugía en modelos de estudio con la finalidad de corroborar adecuada estabilidad oclusal y aspecto postoperatorio.

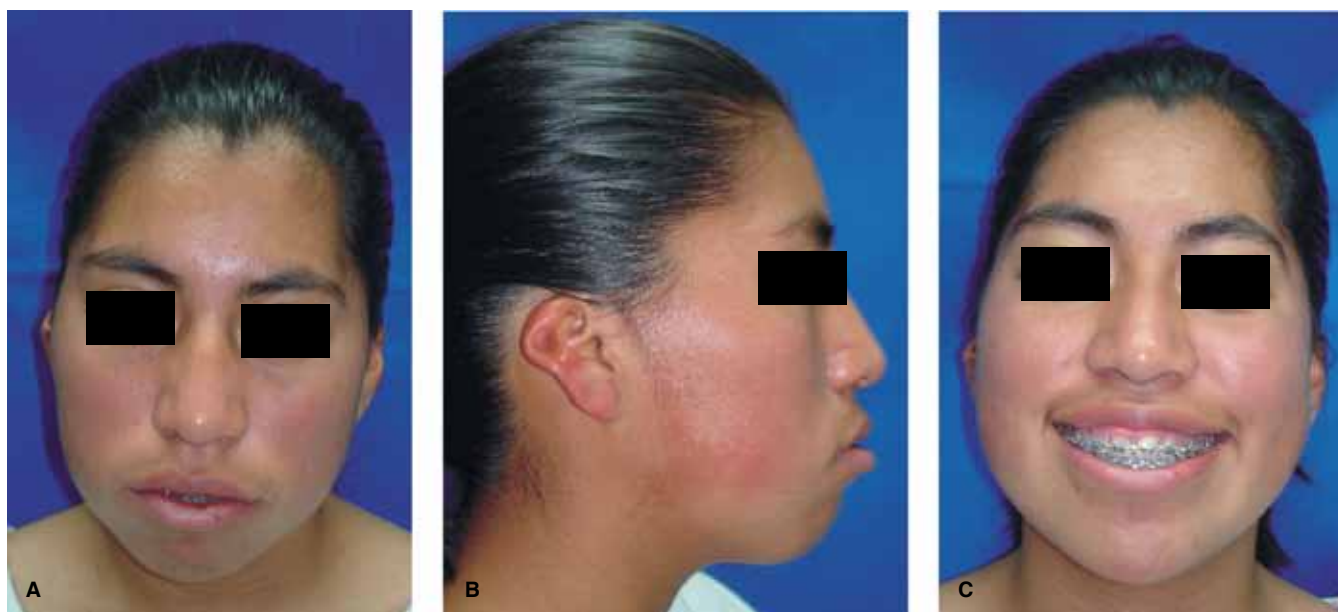### EXAMEN CLÍNICO

Los pacientes incluidos en este estudio no contaban con antecedentes sistémicos que compromie-

tieran el tratamiento, con un patrón dolicocefálico (*Figura 1A*), perfil convexo, incompetencia labial con labios en reposo, ángulo nasolabial agudo, protrusión dental maxilar (*Figura 1B*), exceso vertical en el proceso alveolar superior en su porción anterior con exposición gingival de 5 mm a 7 mm en la línea de la sonrisa (*Figura 1C*), deficiencia de mentón, ángulo mentocervical corto. Intraoralmente (*Figura 2A, B, C*) se presentaron con fórmula dental completa a excepción de los terceros molares los cuales habían sido removidos quirúrgicamente previo a tratamiento ortodóntico, oclusión dental clase II, proclinación de órganos dentarios incisivos superiores, línea media maxilar sin desviación, línea media mandibular tuvo variaciones en desviación de 0 mm a 4 mm. Todos los pacientes fueron tratados con ortodoncia prequi-

**Cuadro I.** Mediciones cefalométricas prequirúrgicas.

Medida cefalométrica	Medida	Media	Norma
SNA	78° a 81°	79°	82°
SNB	74° a 78°	76°	80°
ANB	7° a 3°	4°	2°
SND	71° a 74°	73°	76°
Ángulo profundidad facial	80° a 86°	84°	89° ± 3°
Ángulo nasolabial	90° a 98°	95°	103° ± 3°
Ángulo interincisal	105° a 122°	115°	130° ± 6°
Plano oclusal maxilar a incisivo maxilar	45° a 53°	50°	56° ± 1°
Plano oclusal mandibular a incisivo mandibular	58° a 64°	60°	64° ± 1°
Plano perpendicular subnasale a mentón	-12 a -8 mm	-10mm	-4 ± 2 mm



**Figura 1A.** Vista frontal. **B.** Vista lateral. **C.** Sonrisa gingival.

rúrgica. El examen periodontal se presentó sin datos de reabsorciones óseas.<sup>5</sup>

### ANÁLISIS CEFALOMÉTRICOS

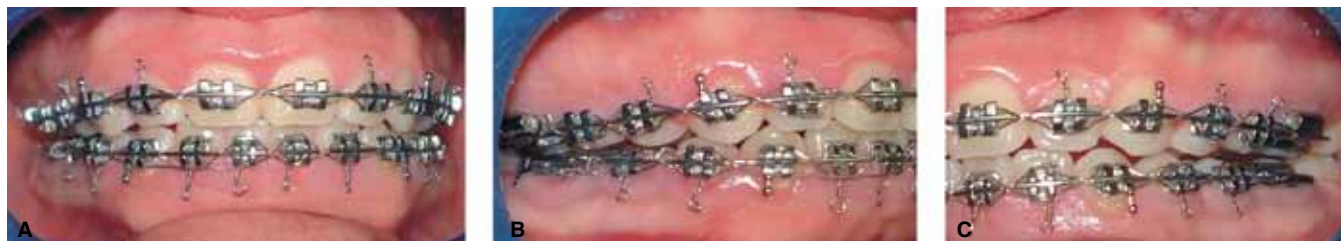Se estudiaron mediciones en radiografía lateral de cráneo (*Figura 3*) tomada con cefalostato haciendo una combinación de análisis de Epker y Arnett reportando en todos los casos, clase II esquelética, ángulo interincisal de 105° a 122° con una media de 115° a expensas de una gran protrusión de incisivos superiores, incisivos inferiores con menor grado de protrusión, exceso vertical maxilar, ángulo nasolabial de 90° a 98° con una media de 95°, plano oclusal maxilar a incisivo maxilar de 45° a 53° con una media de 50°, plano oclusal mandibular al incisivo mandibular de 58° a 64° con una media de 60°, ángulo de profundidad facial 80° a 86° con una media de 84° y posición de mentón con respecto a la perpendicular subnasale de

-12 mm a -8 mm con una media de -10 mm, lo que ocasionaba un ángulo mentocervical corto (*Cuadro I*).

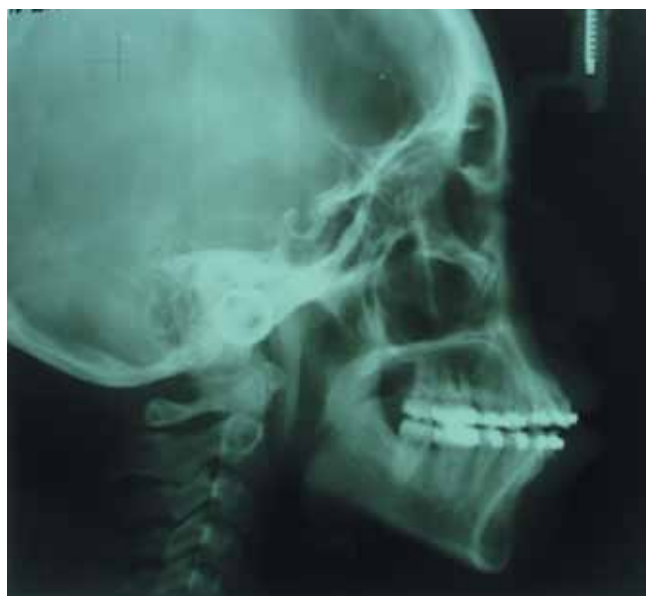A todos los casos se les realizó cirugía en modelos de trabajo y la elaboración de guía quirúrgica con base a la predicción quirúrgica objetiva (STO).

### PLAN DE TRATAMIENTO

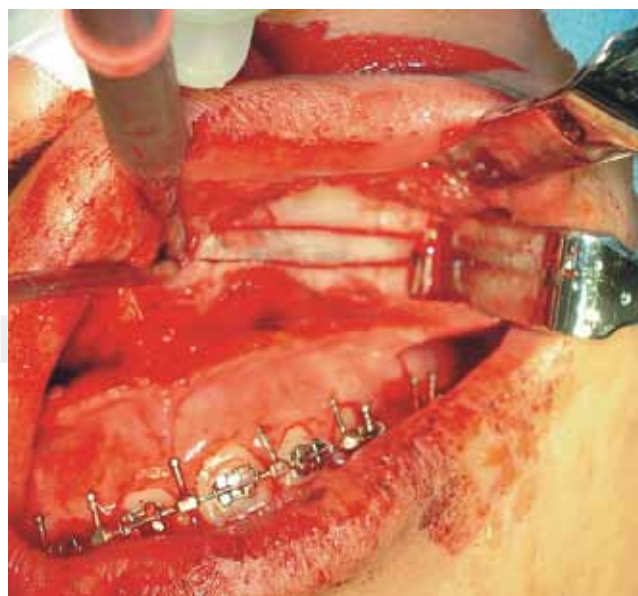
Se utilizó la técnica de segmentación maxilar en tres piezas en 17 pacientes y dos piezas en 3 pacientes,<sup>6,7</sup> los primeros premolares superiores fueron extraídos bilateralmente. Se realizó osteotomía maxilar horizontal con sierra recíprocante (*Figura 4*) y disyunción pterigomaxilar con cincel curvo por vía intraoral en los casos de segmentación en 3 piezas, la osteotomía vertical (*Figura 5A, B, C*) se realizó a través del alvéolo de los órganos dentarios extraídos previa desperiostización de paladar,<sup>8-10</sup> se protege mucosa palatina y nasal para evitar desgarros o perforacio-



**Figura 2A.** Oclusión prequirúrgica. **B.** Oclusión molar derecha. **C.** Oclusión molar izquierda.

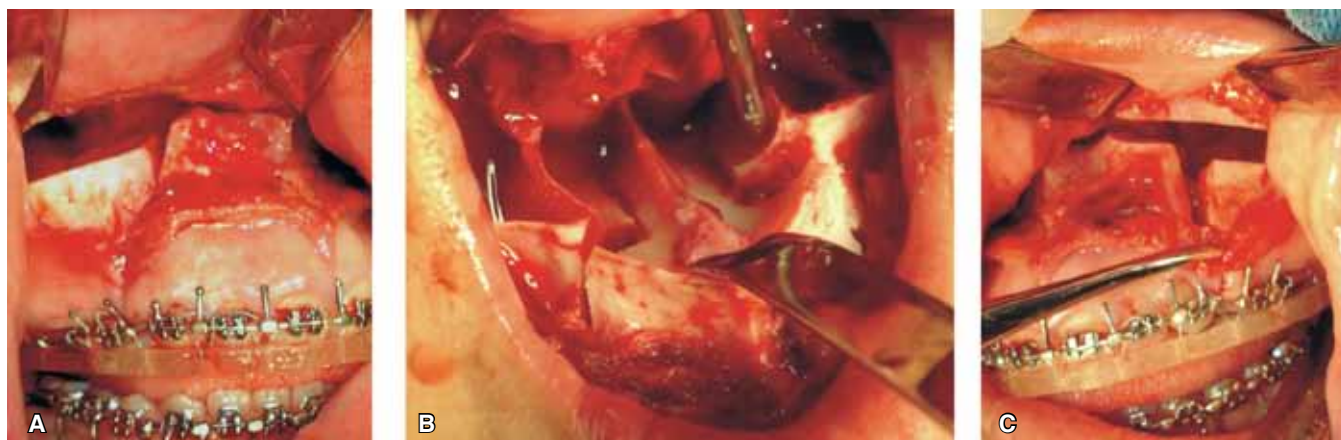


**Figura 3.** Radiografía lateral de cráneo con cefalostato.

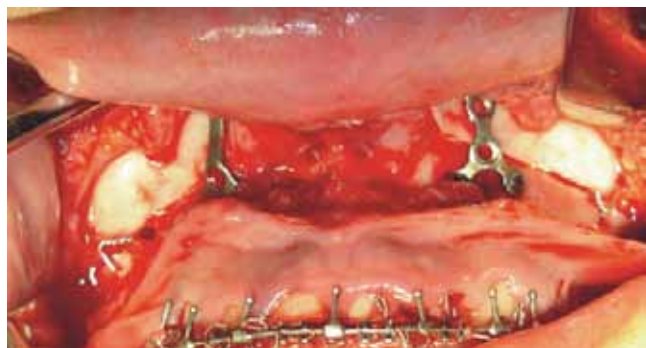

**Figura 4.** Osteotomía horizontal maxilar.





**Figura 5 A, B, C.** Osteotomías verticales para segmentación maxilar.



**Figura 6.** Osteosíntesis con miniplacas.

nes y evitar o disminuir aporte vascular, se termina osteotomía sagital o parasagital de paladar con cincel de 4 mm según el caso, se realiza impactación de premaxila de 3 mm a 5 mm adaptando septum nasal con desgaste óseo y recorte de septum cartilaginoso y rotación posterior de segmento anterior maxilar de 4 mm a 6 mm hasta obtener íntimo contacto de segmentos óseos sin utilización de injertos para corrección de protrusión dental; en tres casos fue necesaria la realización de turbinectomía inferior bilateral para evitar obstrucción o disminución de vía aérea,<sup>11,12</sup> se realizaron osteotomías sagitales mandibulares para avance en 7 casos, en dos casos osteotomías subapicales anteriores y en un caso osteotomía segmentaria anterior mandibular, todas las cirugías mandibulares fueron acompañadas con mentoplastia de avance, en los casos de osteotomías subapicales se conservó una laja ósea de 5 mm de grosor para conservar vascularidad ósea y disminuir riesgos de necrosis.<sup>13-15</sup> Todas las osteotomías fueron fijadas con miniplacas

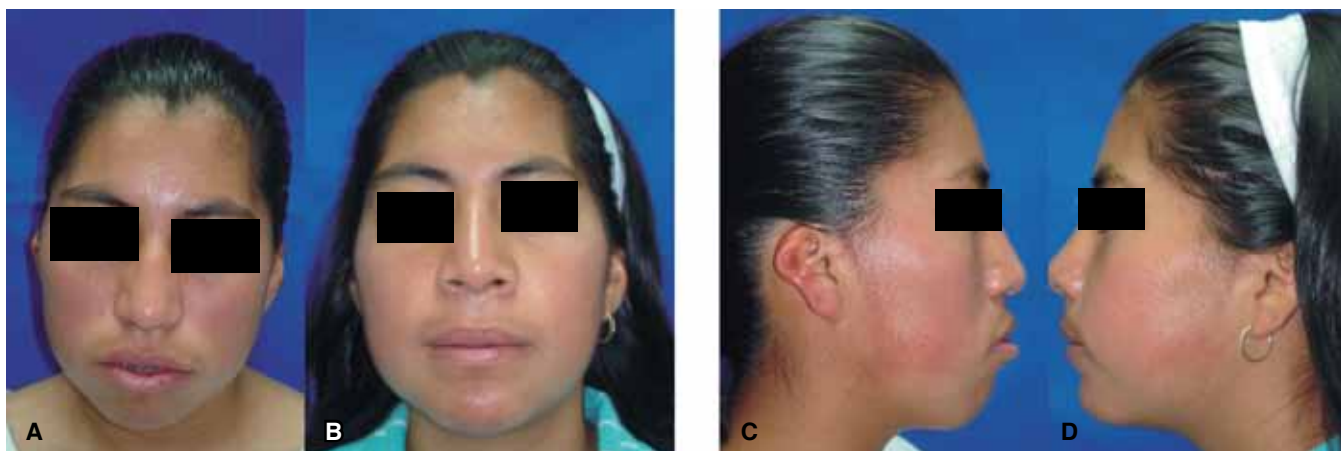y tornillos de titanio con sistema 2.0 mm (*Figura 6*), se colocó fijación interdentomaxilar con candados de alambre de acero inoxidable .018 y guía quirúrgica por dos semanas, posteriormente se continúa con elásticos por tres semanas más, a la quinta semana se valoran los pacientes para realizar retiro de férula de acrílico. Todos los abordajes quirúrgicos fueron realizados intraoralmente.

#### EVALUACIÓN CEFALOMÉTRICA Y FACIAL POSTRATAMIENTO

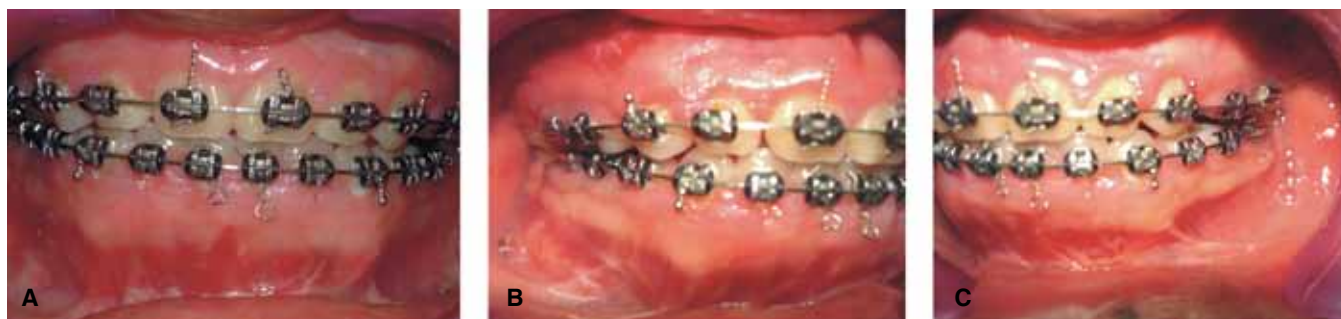Se evaluó radiografía lateral de cráneo mínimo a 6 meses postratamiento tomada en el mismo aparato de rayos X y analizadas por el mismo cirujano, encontrando una corrección en ángulo nasolabial 103° a 110°, ángulo interincisal 128° a 134°, plano perpendicular subnasale a mentón -1 mm a -4 mm (*Figura 6*). Clínicamente se encuentra con adecuada relación en comparación de vistas prequirúrgicas y postquirúrgicas en los tercios faciales (*Figura 7A, B, C, D*), con adecuada competencia labial, disminución de hipertonicidad de labio inferior, adecuada proyección del mentón y ángulo mentocervical, adecuado nivel de la línea de la sonrisa. Intraoralmente con oclusión dental (*Figura 8A*) clase I de Angle en molares bilateralmente (*Figura 8 B, C*) y en dos casos se encontró con clase II canina atribuido a la insuficiencia del diámetro mesiodistal de los órganos dentarios anteriores.

#### CONCLUSIONES

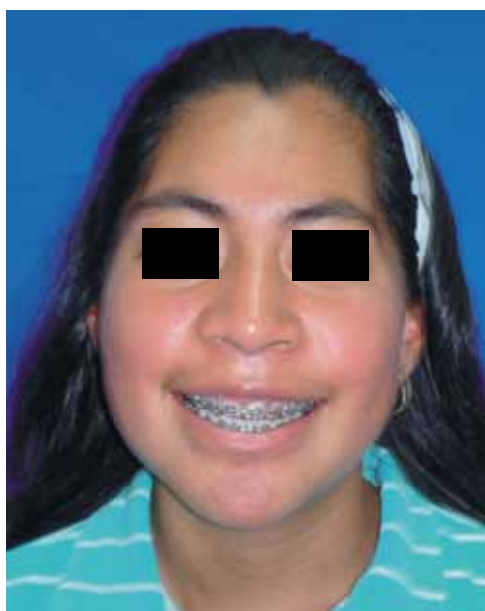Según los resultados obtenidos en nuestra experiencia con la utilización de osteotomías segmentarias maxilar libre de incisiones palatinas, demuestra una



**Figura 7 A, B, C, D.** Vista frontal y lateral comparativa prequirúrgica y postquirúrgica.



**Figura 8 A.** Oclusión postquirúrgica. **B, C.** Oclusión postquirúrgica bilateral.



**Figura 9.** Resultados estéticos y armonía facial.

opción más de tratamiento sin consecuencias de necrosis o mala unión de segmentos óseos, ya que se preserva la irrigación de la arteria palatina anterior y esfenopalatina, a diferencia de las técnicas que utilizan incisiones sagitales o parasagitales palatinas para la realización de osteotomías segmentarias con las cuales presentan dehiscencias de heridas por no contar con un adecuado control higiénico durante la fijación interdentalomaxilar,<sup>16</sup> además de existir la posibilidad de presentar fístulas nasopalatinas por mala coaptación ósea.

Nosotros decidimos no realizar incisiones transpalatinas y aprovechar el aporte vascular de arteria palatina anterior y esfenopalatina para disminuir el riesgo de necrosis vascular del segmento anterior maxilar. Durante el desarrollo del estudio no reportamos complicaciones de necrosis ósea.

Los resultados en estética y armonía dentofacial fueron favorables, mejorando tanto la función masticatoria y apariencia física, lo que proporcionó al paciente un mejor desarrollo psicosocial (*Figura 9*).

## DISCUSIÓN

Un estudio publicado en el 2005 por el Dr. Kahnberg, Vannas Lofquist, Zellin de 82 pacientes con osteotomías segmentarias maxilares<sup>17</sup> realizando controles de 6 meses a 30 meses reportaron lesiones escleróticas asociadas a raíz dental de órganos dentarios laterales a osteotomía, lesiones osteolíticas, reabsorciones radiculares y pérdida de hueso marginal de 2 a 3 mm, el Dr. Joseph Cillo y John Stella en el 2005 reportan 24 pacientes con osteotomía segmentaria maxilar<sup>18</sup> la cual fue realizada con cinceles, lo que disminuía el proceso osteolítico y daño periodontal ocasionado por el aumento de la temperatura ósea con la fricción de los instrumentos rotatorios, y en el 2002 el Dr. Larry M. Wolford reporta una técnica con incisión parasagital palatina con la cual reporta dentro de sus complicaciones fístulas nasopalatinas.<sup>19</sup> En nuestro estudio no se reportan complicaciones de ningún tipo con controles de 6 a 48 meses, por lo que nosotros creemos que esta técnica puede ser una opción aceptable para la corrección de deformidades dentofaciales con protrusión alveolodentaria maxilar.

## REFERENCIAS

1. Epker BN, Stella JP, Fish LC. Dentofacial deformities, integrated orthodontic and surgical corrections, Edition 2. Edit Mosby, 1986:1320-1374.
2. Bell HB. Modern practice in orthognatic and reconstructive surgery, Saunders Company 1992: 262-284.
3. Bays RA, Timmis DP, Arden K. Principles of orthognatic surgery, Hegtvedt, Maxillary Orthognathic Surgery, 1994:1349-1399.
4. Kahnberg K-E. Correction of maxillofacial asymmetry using orthognathic surgical methods. *J Craniomaxillofac Surg* 1997; 25: 254-260.
5. Morgan TA, Fridrich KL. Effects of the multiple piece maxillary osteotomy on the periodontium. *Int J Adult Orthod Ortognath Surg* 2001; 16: 225.
6. Bailey LJ, White RP, Proffit WR et al. Segmental Le Fort I osteotomy for management of transverse maxillary deficiency. *J Oral Maxillofacial Surg* 1997; 55: 728.
7. Sugg GR, Fonesca RJ, Leebij, Kkowell RM. Early pulp changes after anterior maxillary osteotomy. *J Oral Surg* 1981; 39: 14-20.
8. Chen YR, Yeow VK. Multiple- Segment osteotomy in maxillofacial surgery. *Plast Reconstr. Surgery* 1999:381-388.
9. Kwon HJ, Pihlstrom B, Waite DE. Effects on the periodontium of vertical bone cutting for segmental osteotomy. *J Oral Maxillofac Surg* 1985; 43: 952-955.
10. Shultes G, Gaggl A, Karcher H. Periodontal disease associated with interdental osteotomies after orthognathic surgery. *J Oral Maxillofac Surg* 1998; 6: 414-417.
11. Proffit WR, White RP. *Contemporary treatment of dentofacial deformity*, Edit Mosby 2003; 9: 295.
12. Turvey TA. The management of the nasal apparatus during maxillary surgery. *J Oral Maxillofac Surg* 1980; 38: 331-335.
13. Bell WH, Levy BM. Revascularization and bone healing after maxillary corticotomies. *J Oral Surg* 1972; 30: 640-648.
14. Booth DF, Dietz V, Gianelly AA. Correction of class II malocclusion by combined sagittal ramus and subapical body osteotomy. *J Oral Surg* 1976; 34: 630-634.
15. Buckley MJ, Turvey TA. Total mandibular subapical osteotomy: a report on long-term stability and surgical technique. *Int J Adult Orthod Orthogn Surg* 1987; 3:121-130.
16. Sher MR. A survey of complications in segmental orthognathic surgical procedures. *Oral Surg Oral Med Oral Pathol* 1984; 58: 537.
17. Kahnberg K-E, Vannas-Lofquist L. Complications associated with segmentation of the maxilla: a retrospective radiographic follow up of 82 patients. *J Oral Maxillofac Surg* 2005; 34: 840-845.
18. Cillo JE, Stella JP. The push osteotome: An alternative technique to preserve periodontal health in segmental Le Fort osteotomies: technique and retrospective review. *J Oral Maxillofac Surg* 2005; 63: 275-278.
19. Wolford LM, Rieche-Fischel O. Soft tissue healing after parasagittal palatal incisions in segmental maxillary surgery. *J Oral Maxillofac Surg* 2002; 60: 20-25.

Dirección para correspondencia:  
**José Ernesto Miranda Villasana**  
 ernestomiranda@prodigy.net.mx