



Prótesis quirúrgica para descolapsar el tercio medio facial secundario a una maxilectomía: Presentación de 2 casos clínicos

Surgical prosthesis for the treatment of mid facial collapse as a consequence of maxillectomy: Two cases report

Ariadna Lissete Benítez Martínez,* René Jiménez Castillo,§ Alejandro Benavides Ríos^{II}

RESUMEN

La rehabilitación protésica-quirúrgica de los pacientes maxilectomizados tiene como objetivo cerrar el defecto después de la cirugía por medio de una prótesis (obturador quirúrgico) y separar la cavidad oral de la cavidad nasal durante su recuperación postoperatoria, favoreciendo así a que el impacto físico y psicológico del paciente sea menor y se pueda incorporar a su entorno social. El diseño de un obturador será exitoso cuando éste restaura funcionalmente a los pacientes maxilectomizados, en donde se utiliza el remanente de las estructuras anatómicas para maximizar el soporte, la estabilidad y la retención del obturador. La rehabilitación protésica puede estar desfavorecida cuando el defecto es muy amplio (maxilectomía bilateral), porque se disminuye el soporte, la estabilidad y retención de la prótesis, dando lugar a la fuga de aire y fluidos a través de la cavidad nasal por lo que se compromete su adecuada función. En este trabajo se presentan dos casos clínicos de pacientes maxilectomizados para descolapsar el tercio medio facial, a los cuales se les colocó un obturador quirúrgico con pantalla vestibular, para evitar la retracción de los tejidos del tercio medio de la cara y maximizar el soporte, la estabilidad y retención del obturador quirúrgico y con ello mejorar la funcionalidad, estética y calidad de vida de los pacientes.

ABSTRACT

The surgical and prosthetic rehabilitation of the patient with maxillary defects has as an objective to close the defect after the surgery through a prosthesis (surgical obturator) and to separate the oral cavity of the nasal cavity during its postoperative recovery, favoring thus to that the psychological and physical impact of the patient be smaller and can be incorporated to its social milieu. The obturator design will be successful when this it functionally recovers the patient, in where the surplus of the anatomical structures is used to maximize the support, the stability and the retention of the obturator. The prosthesis rehabilitation can be underprivileged when the defect is very ample (bilateral maxillectomy) because the support, the stability and retention of the prosthesis is diminished on the defect; giving rise to the flowed air flight and through the nasal cavity reason why its suitable function is committed. The surgical procedures help to preserve and to improve or to make worse the areas of support of the maxillectomy for the prosthesis rehabilitation. In this work two clinical cases are presented of patients with maxillectomies for discollapse the facial medium third, to which was placed them a surgical obturator with screen vestibular, to avoid the retraction of the weavings of the medium third of the face and to maximize the support, the stability and retention of the surgical obturator and with it to improve the functionality, esthetics and quality of life of the patients.

Palabras clave: Maxilectomía, obturador quirúrgico, rehabilitación protésica.

Key words: Maxillectomy, surgical obturator, rehabilitation prosthetic.

INTRODUCCIÓN

Etiología de los defectos: La mayor parte de los defectos palatinos adquiridos son precipitados por una neoplasia y por la resección del paladar y senos paranasales. La extensión de la resección del paladar dependerá del tamaño, localización y comportamiento del tumor. Generalmente, los tumores malignos requieren resecciones agresivas, mientras que las neoplasias benignas no requieren una cirugía extensiva.¹

Maxilectomía: Una maxilectomía es requerida si el tumor es maligno histológicamente, o si éste no es

* Alumna de la Especialidad de Prótesis Maxilofacial de la División de Postgrado e Investigación de la Facultad de Odontología de la UNAM.

§ Coordinador de la Especialidad de Prótesis Maxilofacial de la División de Postgrado e Investigación de la Facultad de Odontología de la UNAM.

^{II} Profesor de la Especialidad de Prótesis Maxilofacial de la División de Postgrado e Investigación de la Facultad de Odontología de la UNAM.

maligno, puede invadir o involucrar la cavidad nasal o senos paranasales, así como la región intraoral, comprometiendo la función y confort del paciente.¹

Las maxilectomías se clasifican como:

Maxilectomía radical, que comprende la resección más allá del maxilar.

Maxilectomía total, consiste en la resección de 1 de los 2 maxilares o resección de la línea media.

Maxilectomía parcial, es la resección maxilar menor de una maxilectomía total.¹

ANTECEDENTES

En 1531 Ambrosio Paré realizó la primera prótesis para un defecto adquirido de paladar. Paré, utilizó la palabra obturador al haberla obtenido de la derivación de la palabra en latín «obtur» significado de separar.²

Pierre Fauchard en 1728 en el trabajo «Le Chirurgie Dentiste», dedicó cuatro capítulos de la segunda parte de su libro a una discusión en detalle de los cinco diferentes obturadores y de los métodos de su construcción. Jourdain 1778, dentista francés sugirió la introducción de una pieza de esponja a la hendidura para ser retenida por una tela, pasándola a través de la nariz. Más tarde él modificó la técnica usando oro fino en lugar de la esponja, el cual se extendía más allá de las orillas de la hendidura.³

Delabarre 1820 desarrolló una prótesis, que fue una contribución significativa en el campo de la construcción de obturadores. Él utilizó los músculos palatales para mover la sección velar de la prótesis, utilizó bandas y broches y puesto que la vulcanización no era conocida en ese periodo, las prótesis estaban hechas de hule blando.⁴

Aramany en 1978 presentó el primer sistema publicado de clasificaciones de los defectos de maxilares postquirúrgicos. Él dividió todos los defectos en seis categorías basadas en una relación del defecto hacia los órganos dentarios restantes.⁴

CLASIFICACIÓN DE LOS DEFECTOS MAXILARES

Aramany realizó una clasificación de defectos maxilares, basada en la relación al área del defecto y el remanente de órganos dentarios.⁴

Clase I. La resección en este grupo se realiza a lo largo de la línea media del maxilar; los dientes son mantenidos en un lado de la arcada. Este es el defecto maxilar más frecuente, y la mayoría de los pacientes caen en esta categoría.

Clase II. El defecto en este grupo es unilateral, manteniendo los órganos dentarios anteriores en el lado contralateral. El diseño recomendado es similar al diseño de la clasificación II de Kennedy de prótesis parcial removible.

Clase III. El defecto palatino ocurre en la porción central del paladar duro y puede involucrar parte del paladar blando. La cirugía no involucra el remanente de los órganos dentarios.

Clase IV. El defecto cruza la línea media e involucra ambos lados del maxilar. Son pocos los órganos dentarios remanentes que quedan en la línea, los cuales crean un diseño similar al diseño unilateral de la prótesis parcial removible convencional.

Clase V. El defecto quirúrgico en este caso es bilateral y se localiza posterior a los órganos dentarios remanentes.

Clase VI. Es un defecto maxilar adquirido anterior, es raro que se presente, éste ocurre generalmente en traumatismos o defectos congénitos.³

REHABILITACIÓN PROTÉSICA

La rehabilitación protésica del paciente con maxilectomía se lleva a cabo en tres etapas, en las cuales se utilizan tres diferentes tipos de obturadores:

Obturador quirúrgico: Se coloca en el quirófano inmediatamente después de haber resecado quirúrgicamente el maxilar o los maxilares; es de suma importancia este tipo de obturador, ya que atenúa el impacto físico y psicológico del paciente. El obturador quirúrgico debe ser removido de 7 a 10 días después de la cirugía.

Las ventajas de este obturador, son que el paciente puede alimentarse de forma casi habitual sin depender de una sonda nasogástrica; se mantiene el control del lecho quirúrgico durante el proceso de cicatrización y se previene para que los tejidos cicatricen adecuadamente.

Obturador transicional: Se emplea desde el momento en que se retiran los apósitos, hasta que se estabiliza la cicatrización adecuada y el paciente es sometido a tratamiento adyuvante, si es requerido, hasta poder realizar la prótesis definitiva.

Las ventajas de este tipo de obturadores, son la de mantener el control del lecho quirúrgico durante la cicatrización y mejorar la deglución y fonación del paciente. El paciente es valorado cada dos semanas debido a los cambios rápidos de los tejidos durante la organización tisular de la cicatrización.

Obturador definitivo: Es aquél destinado a los pacientes que presentan una cicatrización completa

de los tejidos, después del proceso quirúrgico y finalizadas todas las modalidades terapéuticas. Este obturador proporciona un paladar artificial que separa las cavidades nasal y oral; de esta forma se rehabilita parcialmente la fonación, deglución, masticación y la apariencia del paciente. Los obturadores pueden ser modificados con el tiempo, debido a cambios en el proceso residual, pérdida de dientes pilares, nuevas intervenciones quirúrgicas en el defecto o resorción del hueso alveolar.^{1,5}

CASOS CLÍNICOS

Caso clínico I. Paciente femenino de 55 años de edad (*Figura 1*), sin antecedentes heredofamiliares asociados. Antecedentes personales patológicos según historia clínica del Centro Médico «La Raza»: Diabetes de 12 años de evolución, controlada de manera irregular con insulina desde hace 2 años; hipertensión arterial desde hace 12 años, controlada de manera irregular con beta-bloqueadores. Padecimiento actual: maxilectomía total con etmoidectomía total, rinectomía parcial, exenteración orbitaria derecha (*Figuras 2 y 3*), debido a que estas estructuras anatómicas estaban comprometidas

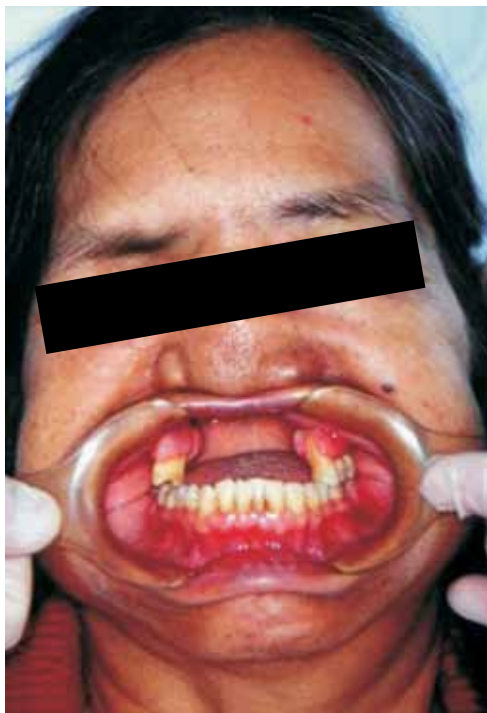

Figura 1. Paciente femenino de 55 años con antecedentes de diabetes mellitus e hipertensión diagnosticada con mucormicosis.

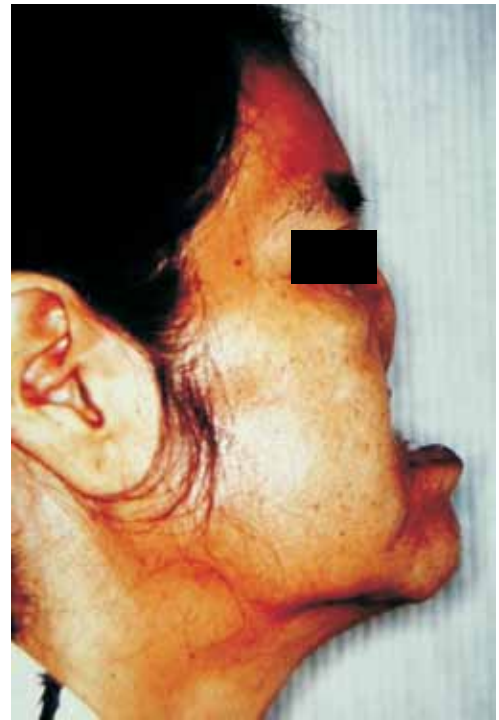

Figura 2. Vista de perfil de paciente con maxilectomía y etmoidectomía total.

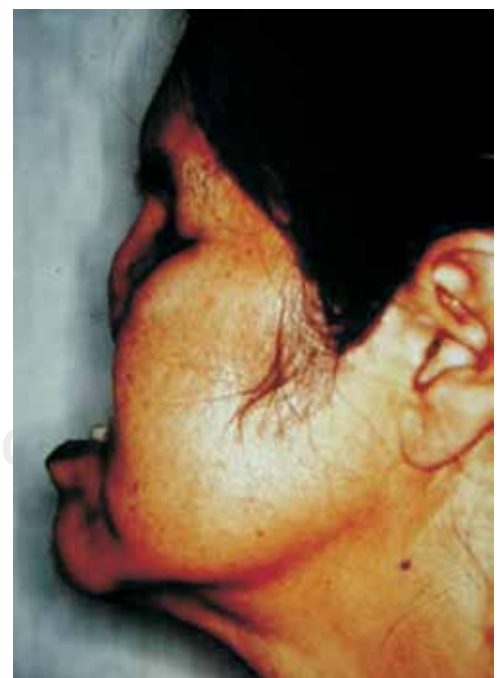

Figura 3. Vista de perfil en la cual se observa rinectomía parcial y exenteración orbitaria.

por mucormicosis, que es una enfermedad ocasionada por el hongo *mucor* y afecta principalmente a pacientes diabéticos o con un sistema inmunitario bajo. La paciente es remitida del Centro Médico «La Raza» al Servicio de Prótesis Maxilofacial de la División de Estudios de Postgrado e Investigación de la Facultad de Odontología de la UNAM para ser rehabilitada protésicamente.⁶

Caso clínico II. Paciente masculino de 63 años de edad. Sin antecedentes heredofamiliares asociados y con antecedentes patológicos personales de diabetes mellitus con 10 años de evolución. Padecimiento actual: Maxilectomía total, por carcinoma epidermoide. Acude al Servicio de Prótesis Maxilofacial de la División de Estudios de Postgrado e Investigación de la Facultad de Odontología de la UNAM para su rehabilitación protésica.

Una vez valorados ambos pacientes por el Departamento de Prótesis Maxilofacial se realizó lo siguiente:

1. Toma de impresiones con un hidrocoloide irreversible (alginato) para obtener modelos de estudio y fabricar portaimpresiones individuales con acrílico autopolimerizable.
2. Toma de impresiones fisiológicas con hule de polisulfuro.
3. Obtención de modelos de trabajo.
4. Obtención de relaciones craneomandibulares.
5. Articulación de los modelos de trabajo en un articulador de valores promedio semiajustable.
6. Articulación de dientes de 22° en cera.
7. Pruebas de dientes montados en cera, en la boca de los pacientes.
8. Procesado y terminado de las prótesis y pruebas en boca.⁷

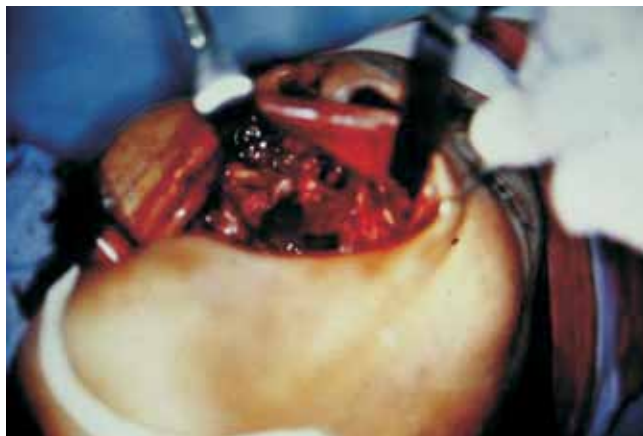

Figura 4. Procedimiento quirúrgico en el que se realiza el descolapso del tercio medio facial de la cara.

9. Diseño de pantalla vestibular para el descolapsamiento quirúrgico del tercio medio de la cara.

Una vez terminadas las prótesis de ambos pacientes, se decidió continuar el procedimiento quirúrgico realizado por el Servicio de Cirugía Maxilofacial de la División de Estudios de Postgrado e Investigación de la Facultad de Odontología de la UNAM, para ambos pacientes fue el siguiente:

1. Valoración radiográfica.
2. Infiltración de anestesia local.
3. Procedimiento quirúrgico para el descolapsamiento del tercio medio facial de la cara (*Figura 4*).
4. Colocación del obturador con pantalla para su retención (*Figura 5*).
5. Ajuste del obturador en boca.
6. Revisiones subsecuentes.

DISCUSIÓN

Los pacientes maxilectomizados inician su rehabilitación con un obturador quirúrgico, tomando como soporte el remanente de tejido óseo, órganos dentarios o tejidos blandos, favoreciendo así su rehabilitación final con obturadores definitivos, a diferencia de los pacientes con maxilectomías amplias con co-

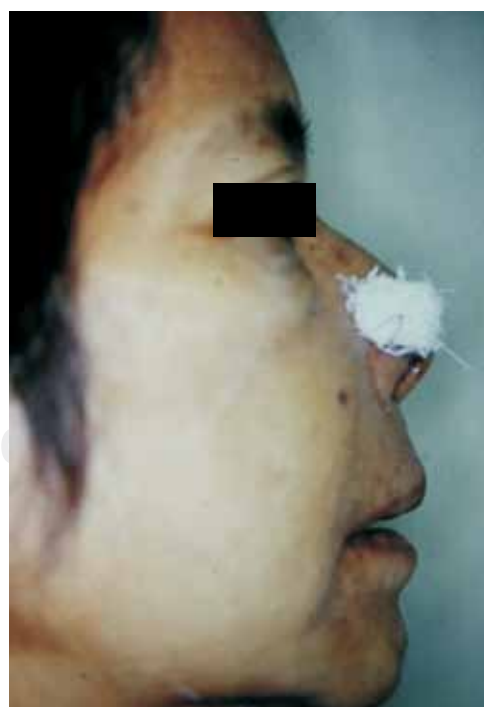


Figura 5. Paciente postoperada con obturador.

lapso del tercio medio de la cara no cuentan con ese soporte debido a la ausencia del remanente óseo y órganos dentarios, por lo que se propuso colocar un obturador quirúrgico con pantalla vestibular inmediatamente después de la cirugía para evitar que exista un colapso de los tejidos blandos y de esta forma tenga un soporte el obturador definitivo. Debido a que en la literatura no se encuentra ningún reporte sobre este tipo de rehabilitaciones, consideramos este trabajo como una propuesta para la rehabilitación protésica-quirúrgica para descolapsar el tercio medio facial secundario a una maxilectomía.

CONCLUSIONES

En pacientes con defectos maxilares amplios, se presenta una habla hipernasal, intercambio de fluidos de la cavidad oral a la cavidad nasal y viceversa, fuga del aire de la cavidad oral, alteraciones de la masticación y poca o nula estética, por lo que colocar un obturador que supla estas funciones y descolapse el tercio medio facial, ofrece al paciente una alternativa muy favorable para su rehabilitación y mejorar su calidad de vida.

Caso clínico I: con la colocación del obturador quirúrgico con pantalla vestibular hubo un descolapsamiento muy favorable, debido a que el paciente tiene el manejo del aparato con ayuda de las estructuras remanentes, que le permite mantener estable el aparato evitando el intercambio de fluidos de la cavidad oral a la cavidad nasal, fuga de aire y mejoría en su estética.

Caso clínico II: el descolapsamiento fue poco favorable, ya que el paciente no tenía un control adecuado del aparato debido a que las estructuras ana-

tómicas remanentes ofrecían muy poca retención a la prótesis, provocando la fuga de aire, intercambio de fluidos de la cavidad nasal a la oral y poca estética.

La colocación de obturadores quirúrgicos con pantalla vestibular pueden ser de gran utilidad en aquellos pacientes con maxilectomía bilateral y que durante el proceso de cicatrización exista poco colapso del tercio medio facial, favoreciendo su colocación, mantenimiento y funcionalidad en grandes defectos quirúrgicos.

Mejorando así la calidad de vida de los pacientes con maxilectomías bilaterales y poderse reintegrar a su entorno social de una manera digna.

«Todo ser humano tiene el derecho divino de verse como ser humano». A. Paré

REFERENCIAS

1. Beumer J, Curtis T, Marunick M. *Maxillofacial rehabilitation: prosthodontic and surgical considerations*. St Louis: Ishiyaku EuroAmerica; 1996: 233-7.
2. Parr GR. The evolution of the obturator framework design. *J Prosthet Dent* 2003; 89(6): 608-610.
3. Fauchard P. *Le chirurgien dentiste; ou, traité des dents*. Paris: Jean marette; 1928: 62.
4. Aramany MA. Basic principles of obturator design for partially edentulous patients. Part I: classification. *J Prosthet Dent* Nov 1978; 40: 554-7.
5. Rahn O, Boucher L. *Maxillofacial prosthetics principals and concepts*. EUA: Saunders; 1979: 5-7.
6. Rubin E, Farber J. *Patología Fundamentos*. Buenos Aires: Médica Panamericana; 1992: 329.
7. Suárez-García MJ, López-Lozano JF. Importancia de la prótesis maxilofacial en el tratamiento de los pacientes neoplásicos. *Avances en Estomatología* 1993; 9: 647-654.

Dirección para correspondencia:
Dra. Ariadna Lisset Benítez Martínez
 abenitez14@hotmail.com