



## Elevación bilateral de piso de seno maxilar utilizando injertos óseos y plasma rico en plaquetas, con la colocación simultánea y tardía de implantes endoóseos: Reporte de un caso

### *Bilateral maxillary sinus lift using bone grafts and platelet-rich plasma, with the simultaneous and late placement of endosteal implants: Case report*

Rodrigo Neria Maguey,\* Ismael Flores Sánchez§

#### RESUMEN

La elevación de piso de seno maxilar por medio de injertos óseos es el procedimiento más predecible en el aumento de la dimensión vertical del reborde alveolar superior atrófico. Con la adición de un concentrado plaquetario como una fuente de factores de crecimiento, se puede incrementar la tasa de regeneración tisular, así como de la tasa de éxito de implantes endoóseos. Este reporte presenta un caso clínico en el cual se aumentó bilateralmente la dimensión ósea vertical del reborde posterior superior por medio de la elevación de piso de seno maxilar, utilizando una combinación de injerto óseo autólogo y aloinjerto con plasma rico en plaquetas (PRP); colocando 2 implantes endoóseos del lado derecho, simultáneamente a la cirugía regenerativa; y en un segundo tiempo quirúrgico, 5 meses después, 2 del lado izquierdo. Los 4 implantes fueron descubiertos a los 10 meses del inicio del tratamiento y un mes después se colocó una prótesis fija cementada de 3 unidades de cada lado. A través de un seguimiento clínico y radiográfico de 28 meses de la prótesis implanto-soportada, pudo constatar el éxito del procedimiento regenerativo y de los implantes, basado tanto en criterios clínicos de osteointegración así como radiográficos. El PRP obtenido por medio del protocolo PCCS de 3i ofreció ventajas como: cantidad suficiente y buena manipulación del injerto, además de ser un procedimiento limpio y controlado.

**Palabras clave:** Elevación de piso de seno maxilar, injertos óseos, autoinjerto óseo, aloinjerto óseo, plasma rico en plaquetas, factores de crecimiento.

**Key words:** Sinus lift, bone graft, autologous bone graft, platelet-rich plasma, growth factors.

#### ABSTRACT

The maxillary sinus lift with bone grafts is the most predictable procedure to increase the vertical dimension of an atrophic superior alveolar ridge. With the addition of a platelet concentrate as a growth factor's source, the tissue regeneration rate and the survival rate of endosteal implants can be increased. A clinical report is presented in which the vertical dimension of the posterior superior alveolar ridge was increased through a maxillary sinus lift procedure using a combination of autogenous and allogenic bone grafts with platelet-rich plasma (PRP) and 2 endosteal implants were placed on the right side simultaneously to the regenerative surgery. In a second procedure, 5 months later, 2 implants were placed on the left side. The 4 implants were uncovered 10 months from the onset of the treatment, 1 month later a 3 unit fixed prosthesis was placed on each side. Throughout a 28 month follow up of the implant-supported fixed prosthesis, the success of the sinus lift procedure and of the endosteal implants, based on clinical osseointegration and radiographic criteria, could be established. The PRP obtained with the 3i PCCS protocol conferred advantages: enough PRP volume, a better manipulation of the graft, and a clean and controlled procedure.

#### INTRODUCCIÓN

La elevación del piso de seno maxilar con injertos óseos es uno de los procedimientos quirúrgicos utilizado para la reconstrucción del segmento maxilar posterior edéntulo atrófico previo a la colocación de una prótesis fija soportada por implantes endoóseos.

Desde finales de los años 60, Linkow<sup>1</sup> reportó la elevación de la membrana sinusal para la colocación de implantes de navaja. En 1976, Tatum<sup>2</sup> describió un procedimiento utilizando una técnica Caldwell-Luc modificada para tener acceso al seno maxilar e insertarlo

con hueso sintético. En 1980, Boyne y James<sup>3</sup> corroboraron esta técnica pero utilizando hueso de la cresta iliaca. Misch en 1987,<sup>4,5</sup> propuso diferentes modalidades de tratamiento con base en la cantidad de hueso

\* Residente de segundo año de la Especialidad de Periodoncia de la División de Estudios de Postgrado e Investigación de la UNAM.

§ Profesor de la Especialidad de Periodoncia de la División de Estudios de Postgrado e Investigación de la UNAM.

remanente entre el piso del seno maxilar y el reborde alveolar, clasificando los senos atróficos en SA1, SA2, SA3 y SA4,<sup>1</sup> dando parámetros para la colocación simultánea o tardía de implantes endoóseos según fuera el caso. Desde entonces, se han descrito varias técnicas para este procedimiento regenerativo,<sup>6,7</sup> y se ha sugerido colocar implantes simultáneamente a la elevación de piso de seno cuando existe un mínimo de 4 a 5 mm de hueso; con menos de esta cantidad se ha recomendado colocarlos en un segundo tiempo quirúrgico.<sup>8,9</sup>

Los materiales seleccionados para ser injertados deben proveer soporte a largo plazo para los implantes endoóseos.<sup>10</sup> Estos injertos son utilizados solos o combinados en diferentes proporciones y en la actualidad incluyen: aloinjertos, materiales aloplásticos, xenoinjertos e injertos autólogos extra e intraorales; siendo estos últimos los más seguros, efectivos y predecibles.<sup>11-26</sup> Estos materiales también se mezclan con factores de crecimiento o proteínas óseas.<sup>27-40</sup>

El papel de los factores de crecimiento en la cicatrización de las heridas fue descrito por Knighton y Hunt en los 80;<sup>41,42</sup> y por Marx en los 90.<sup>43</sup> Este último desarrolló un método para obtener dichos factores mediante el centrifugado de sangre, al que llamó plasma rico en plaquetas (PRP). El PRP es un concentrado plaquetario autólogo (1'000,000 plaquetas/ $\mu$ L), es un material seguro, no transmite enfermedades infectocontagiosas<sup>44,45</sup> y puede ser obtenido a través de diversos métodos de concentración plaquetaria.<sup>46-51</sup> Una vez en contacto con trombina y cloruro de calcio, las plaquetas liberan factores de crecimiento como el derivado de las plaquetas, transformante- $\beta$ , endotelial vascular y epitelial, entre otros, los cuales son mediadores biológicos naturales que regulan la proliferación, diferenciación y quimiotaxis celular, así como también la síntesis de matriz extracelular.<sup>43,52,53</sup> El PRP ha mostrado ser efectivo en la regeneración ósea, acelerando los tiempos de osificación, así como de oseointegración de los implantes, reduciendo el tiempo total de tratamiento en casi el 50% (de 18 a 10 meses).<sup>28</sup>

El propósito de este reporte es presentar un caso clínico en el cual se rehabilitaron 2 zonas maxilares posteriores atróficas edéntulas con prótesis fijas implanto-soportadas, realizando la elevación bilateral de piso de seno maxilar, injertando hueso autólogo y aloinjerto combinados con PRP, con la colocación simultánea y tardía de implantes endoóseos, resaltando los beneficios clínicos observados con el tratamiento regenerativo.

## REPORTE DEL CASO CLÍNICO

Una paciente de 55 años de edad acudió a la Clínica de Periodoncia de la División de Estudios de Postgrado e Investigación, Facultad de Odontología, de la Universidad Nacional Autónoma de México, referida por el Departamento de Prótesis Bucal, para realizar un tratamiento que incluyó la elevación de piso de seno maxilar bilateral con el fin de colocar implantes endoóseos en las zonas maxilares posteriores. Radiográficamente los senos maxilares se observaron neumatizados (*Figura 1*), por lo que existía una dimensión vertical insuficiente del reborde óseo, pero con una relación interarcada adecuada. De acuerdo con la clasificación de Misch los senos fueron clasificados como SA2 (1 etapa: regeneración ósea y colocación simultánea de implantes) y SA3 (2 etapas: regeneración ósea y colocación tardía de implantes) derecho e izquierdo respectivamente, por lo cual se elaboró el siguiente plan de tratamiento:

### PLAN DE TRATAMIENTO

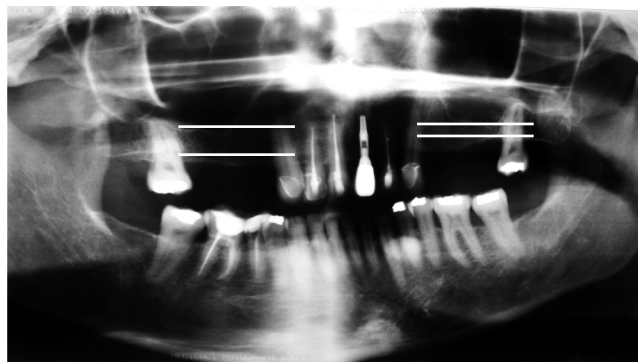#### FASE QUIRÚRGICA EN 2 ETAPAS

##### *Primera etapa:*

- Elevación bilateral de piso de seno maxilar, utilizando hueso autólogo intraoral y aloinjerto mezclados con PRP.
- Colocación inmediata de 2 implantes endoóseos en la zona edéntula superior derecha.

##### *Segunda etapa: 5 meses después*

- Colocación tardía de 2 implantes endoóseos en la zona edéntula superior izquierda.



**Figura 1.** Radiografía panorámica inicial, rebordes edéntulos posteriores deficientes. Lado izquierdo se observa menos de 5 mm de altura ósea en el reborde alveolar.

<sup>1</sup> SA: Sinus Antrum.

Fase protésica: 10 meses después

- Colocación de los tornillos de cicatrización y elaboración de prótesis fija metal-cerámica cementada de tres unidades de cada lado.

## PROCEDIMIENTO QUIRÚRGICO

### Preparación del PRP

En este procedimiento se utilizó el sistema Platelet Concentrate Collection System (PCCS, Implant Innovations, Inc. Palm Beach Gardens, FL 33410), sistema aprobado por la FDA. Antes de la cirugía se recolectaron 54 mL de sangre del paciente con una jeringa hipodérmica de 60 mL, con 6 mL de anticoagulante (citrato de dextrosa), tomada de la vena mediana cubital, depositándose en un contenedor plástico para su procesamiento.

Concentración plaquetaria: El contenedor fue sometido a un doble centrifugado a 3,000 rpm:

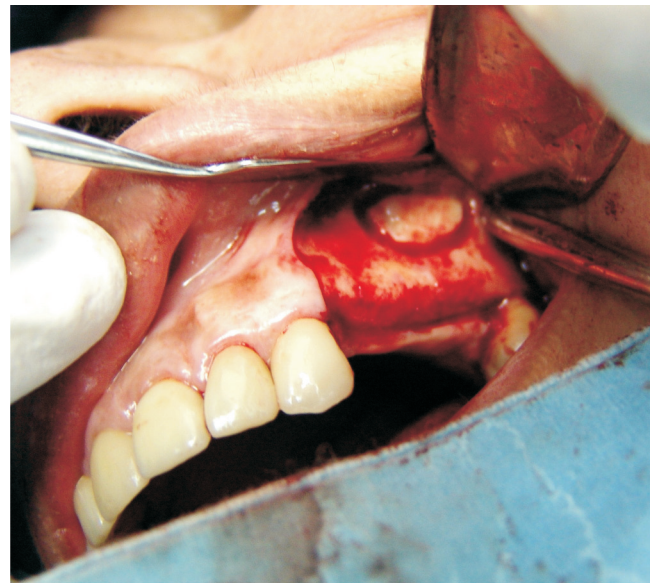
- 1ero: 4 minutos (fase de separación de los elementos celulares).
- 2do: 13 minutos (obtención del concentrado plaquetario).

Se obtuvieron aproximadamente de 7 a 8 mL de PRP (Figura 2), el cual se homogenizó presionando el contenedor ligeramente con la yema de los dedos.

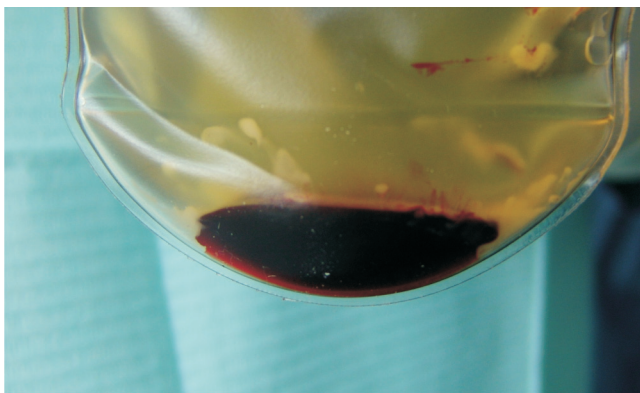
### Obtención y preparación del injerto óseo:

Se tomó hueso autólogo de las tuberosidades maxilares de ambos lados, así como también de un torus mandibular unilateral del lado izquierdo, de aproximadamente 8 mm de diámetro. A estas tomas se añadieron 5 g de aloinjerto (hueso congelado liofilizado) con

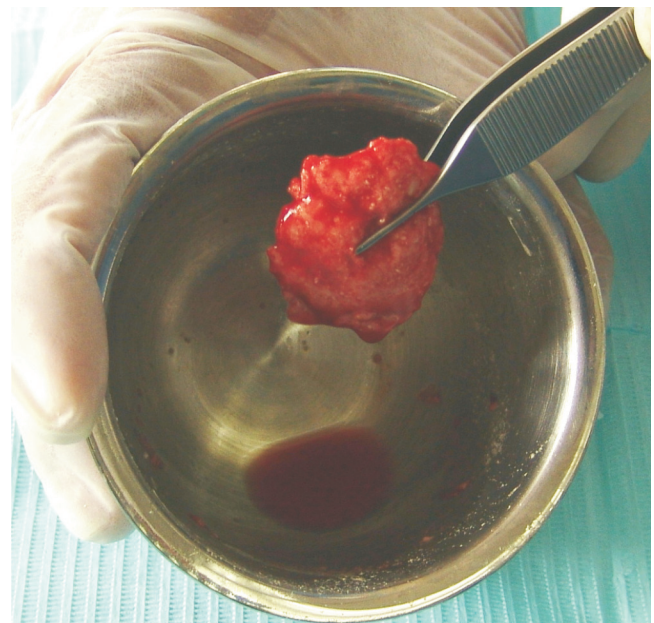
el fin de aumentar el volumen. Se obtuvo un total de 8 cc de injerto óseo en una proporción de 2:1 (aloinjerto: autoinjerto) y se agregaron 4 cc de PRP sin activar con el fin de hidratarlo. Este total fue dividido en 2 porciones iguales, una para cada seno.



**Figura 3.** Ventana lateral tipo Cadwell-Luc para acceso al seno maxilar.



**Figura 2.** PRP 7-8 mL 3 fases 1) Plasma, 2) Plaquetas, 3) Fracción roja.



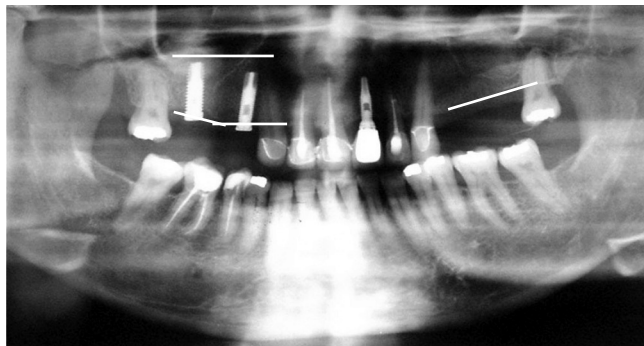
**Figura 4.** Injerto óseo mezclado con PRP activado, consistencia gelatinosa.



### *Elevación de piso de seno maxilar*

De acuerdo con la técnica descrita por Boyne y posteriormente por Woo y Garg,<sup>3,6,7</sup> primero se realizó una incisión horizontal ligeramente palatina sobre el reborde alveolar, extendiéndola más allá del borde anterior y posterior del seno maxilar con una incisión liberatriz anterior distal al canino. La pared lateral del maxilar fue expuesta al levantar superiormente el colgajo mucoperiostico de espesor total hasta la base del hueso malar. Se demarcó una ventana oval de 10 x 15 mm (acceso tipo Cadwell-Luc) (Figura 3), con una fresa de bola # 8 de baja velocidad, irrigando con suero fisiológico. Con un instrumento romo, la ventana ósea fue fracturada y completamente liberada del maxilar sin perforar la membrana sinusal; ésta fue despegada y proyectada medial y superiormente, liberándola de las paredes anterior, media y posterior del seno maxilar.

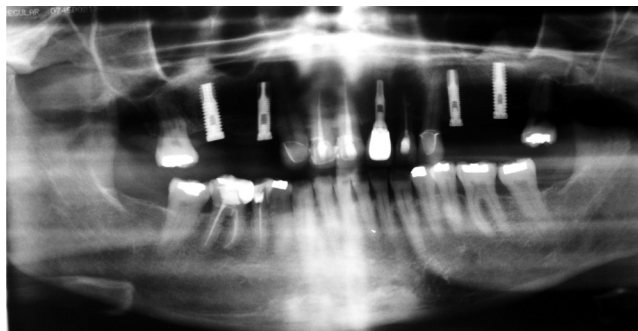
Una vez elevada la membrana sinusal, se procedió a preparar los lechos quirúrgicos para los implantes de acuerdo con la guía quirúrgica previamente elaborada. Una porción del injerto óseo con PRP fue activada con 2 gotas de trombina bovina (1,000 u de trombina bovina/1 mL de cloruro de calcio). Una vez que el injerto tomó una consistencia gelatinosa (Figura 4) se procedió a introducirlo al seno. Ya injertado el seno maxilar derecho en un 50%, procurando llenar primero la zona medial, se colocaron los implantes endoóseos y se terminó de llenar el seno maxilar con el injerto. Finalmente se elaboró una membrana de fibrina autóloga utilizando 1 cc de PRP, la cual fue colocada sobre la pared lateral del maxilar cubriendo el injerto y la ventana ósea. El colgajo fue reposicionado en su lugar utilizando una sutura absorbible (ácido poliglicólico 4-0 VYCRIL®). El seno maxilar izquierdo fue elevado con la misma técnica pero no se llevó a cabo



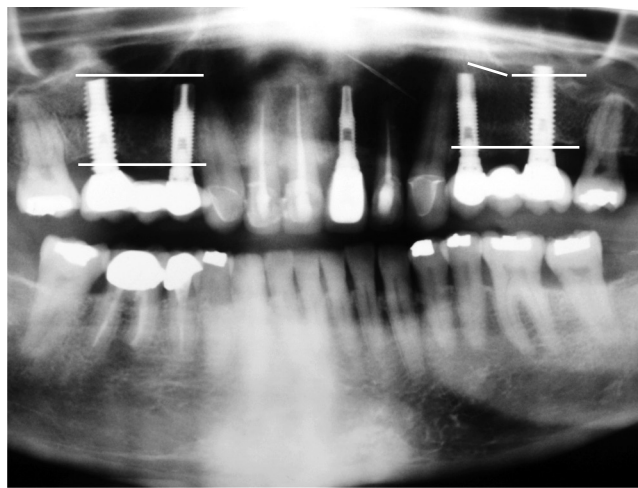
**Figura 5.** Radiografía panorámica. 1 mes después de la primera cirugía, se observa ganancias en altura de los rebordes alveolares regenerados con injertos óseos.

la colocación de implantes. Se realizaron revisiones clínicas postquirúrgicas a los 4 días y a las 1, 3 y 4 semanas. La sutura fue retirada 1 semana después a la intervención quirúrgica (Figura 5).

Después de 5 meses se realizó la segunda etapa quirúrgica colocando 2 implantes endoóseos en la zona edéntula izquierda, de acuerdo a una guía quirúrgica previamente fabricada y siguiendo el protocolo establecido. La sutura fue retirada 7 días después y se realizaron revisiones clínicas postquirúrgicas a los 7, 15 y 30 días (Figura 6). El tratamiento farmacológico en ambas etapas quirúrgicas incluyó: Amoxicilina (750 mg c/12 h/8 días) e ibuprofeno (400 mg c/6 h/5 días), comenzado 24 horas antes de cada intervención quirúrgica.



**Figura 6.** Radiografía panorámica a los 10 meses del inicio, con la colocación de 2 implantes del lado izquierdo.



**Figura 7.** Radiografía panorámica de control a 28 meses de inicio. Se observa ganancia y osificación en ambos senos maxilares.

Los 4 implantes colocados fueron de la marca 3i Osseotite (Parallel-Walled Implants, Implant Innovations, Inc Palm Beach Gardens, FL 33410), dos de 4 mm de diámetro por 15 mm de largo en la zona de premolares y dos de 5 mm de diámetro por 15 mm de largo en la zona de molares.

A los 10 meses del inicio del tratamiento y habiéndose realizado un seguimiento radiográfico y clínico del caso, se programó el descubrimiento de los 4 implantes para la colocación de los tornillos de cicatrización. Utilizando el protocolo quirúrgico establecido para esta fase, se retiraron los tornillos tapas y se colocaron los tornillos de cicatrización, de 4 x 3 mm y de 5 x 3 mm, en los implantes anteriores y posteriores respectivamente. Los cuidados postoperatorios incluyeron paracetamol 500 mg 1 tableta c/8 h por 5 días y la aplicación de gel de clorhexidina 2 veces al día.

La fase protésica fue realizada en el Departamento de Prótesis de la División de Estudios de Postgrado e Investigación, Facultad de Odontología, de la Universidad Nacional Autónoma de México de acuerdo al plan de tratamiento.

## RESULTADOS

En la primera etapa quirúrgica la preparación del PRP fue un procedimiento sencillo y limpio y la cantidad obtenida fue suficiente para el procedimiento regenerativo. El PRP al combinarlo con el injerto óseo facilitó su manipulación al momento de ser introducido al seno maxilar. En las revisiones posteriores a la intervención quirúrgica, a los 4 y 7 días después del procedimiento, los bordes de las heridas de los colgajos se observaron afrontados, sin signos de dehiscencia ni de inflamación. La paciente no refirió ninguna molestia sinusal a lo largo del tratamiento, así como tampoco se observaron signos de inflamación ni de dolor en las zonas tratadas. En una radiografía panorámica tomada una semana después de la cirugía se observó un aumento en la dimensión vertical del reborde de 12 mm del lado derecho y de 13 mm del lado izquierdo.

Pasados 10 meses, durante la colocación de los tornillos de cicatrización, no se percibió movilidad de los implantes y a las pruebas de percusión se percibieron sonidos sólido-sordos. El paciente no refirió dolor, no se observó salida de material purulento ni signos de inflamación y radiográficamente no se observaron sombras radiolúcidas peri-implantares.

A través de un seguimiento durante los 28 meses posteriores a las elevaciones de piso de seno, se mantuvo el resultado exitoso, con base en las revisiones clínicas y controles radiográficos realizados cada 6 meses, parámetros clínicos que se consideran como

criterios de éxito para los implantes oseointegrados.<sup>65</sup> En la última revisión de control, 28 meses, se observó una ganancia de hueso regenerado de 11 mm del lado derecho y de 12 mm del lado izquierdo, el hueso injertado se observó de la misma densidad que el hueso perisinusal en ambos sitios. Se perdió 1 mm de cresta ósea peri-implantar sólo en los implantes distales (*Figura 7*). Clínicamente se realizaron pruebas de movilidad y percusión sobre las prótesis y la paciente no refirió dolor, así como tampoco molestias sinusales hasta la última revisión.

## DISCUSIÓN

Existen varios procedimientos de reconstrucción ósea del segmento maxilar posterior edéntulo atrófico; uno de ellos es la elevación del piso del seno maxilar, el cual tiene por objetivo aumentar sólo la dimensión vertical del reborde óseo. De acuerdo al diagnóstico y análisis radiográfico y de modelos montados en articulador de las zonas edéntulas se determinó realizar elevaciones de seno maxilar bilaterales para la posterior colocación de implantes de suficiente longitud.<sup>9</sup> Este caso era ideal, ya que la relación inter-arco no estaba alterada y sólo estaba disminuida la dimensión ósea vertical. En los últimos 25 años el procedimiento de elevación del piso del seno maxilar con injertos óseos ha ido evolucionando por la introducción de diversos materiales, incluyendo la utilización de factores de crecimiento desde 1998<sup>43</sup> incrementando su tasa de éxito significativamente. Al controlar las diferentes variables<sup>7</sup> la morbilidad es baja y las complicaciones postoperatorias pueden ser tratadas fácilmente.<sup>7,10</sup>

La técnica quirúrgica utilizada en este caso clínico, abordaje a través de la pared lateral del seno maxilar, está indicada cuando la altura del reborde óseo es menor a 4 mm y se desea incrementarla para la colocación de implantes de una longitud mínima de 10 a 13 mm, por lo que se requiere injertar el seno en suficiente cantidad para cubrir esta necesidad,<sup>5-7,9</sup> además de también considerar la longitud de las brechas edéntulas para realizar este procedimiento.

La colocación de implantes endoóseos, simultánea a la elevación de piso de seno, es realizada siempre y cuando se pueda obtener una estabilidad primaria del implante dentro del reborde óseo residual. La cantidad de hueso remanente, tanto en sentido vertical como horizontal, va a proporcionar la estabilidad primaria que un implante requiere para aumentar su tasa de éxito.<sup>5-10,66</sup> En el lado derecho, puesto que se tenía una altura ósea por arriba de los 4 mm, se pudieron colocar y estabilizar los implantes en el mismo acto quirúrgico, mientras que en el lado izquierdo, con una

menor altura del reborde, se decidió colocarlos en un segundo acto quirúrgico posterior, aunque existen reportes que sugieren que aun en rebordes de altura mínima pueden ser colocados simultáneamente si se logra estabilizarlos.<sup>54,55</sup> El éxito del procedimiento no depende de la colocación inmediata o en un segundo tiempo quirúrgico de los implantes, sino de su estabilidad primaria.<sup>8-10,54,56</sup>

Diversos tipos de injertos han sido utilizados en la elevación de piso de seno, encontrándose que los sustitutos óseos, aloinjertos, xenoinjertos y materiales aloplásticos —utilizados solos o combinados con autoinjertos en diferentes proporciones— son igual<sup>11-26</sup> o mayormente<sup>9</sup> efectivos si se comparan con los autoinjertos solos. Utilizar sustitutos óseos disminuye la necesidad de otros sitios quirúrgicos.<sup>8</sup> En este caso, debido a la magnitud del procedimiento, se utilizó una mezcla aloinjerto-autoinjerto intraoral en una proporción de 2:1, con la cual se obtuvo la cantidad suficiente y necesaria para realizar el procedimiento bilateralmente. Los autoinjertos intraorales son osteogénicos, osteoinductivos y osteoconductivos, además de tener una menor tasa de reabsorción que los extraorales, los cuales podrían obtenerse en mayor cantidad, pero a expensas de procedimientos quirúrgicos adicionales y con posible riesgo de falla por neumatización del seno.<sup>8,57</sup> La mezcla utilizada en el presente caso resultó ser exitosa para el resultado final del tratamiento, ya que en ambos sitios se obtuvo estabilidad de la rehabilitación implanto-soportada 28 meses después del procedimiento.

Existe una gran controversia en cuanto a la utilidad del PRP en la cicatrización de heridas e injertos. Algunos estudios indican que el PRP puede incrementar la regeneración ósea cuando se combina con autoinjertos particulados combinados con sustitutos óseos,<sup>44,58-60</sup> pero otros estudios no han encontrado un valor biológico con su utilización.<sup>61-63</sup> Weibrich<sup>46,47</sup> comparó los niveles de factores de crecimiento en PRP obtenidos por dos protocolos diferentes: el PCCS 1 y el Curasan y concluyó el PCCS 1 obtuvo niveles más altos en el conteo del concentrado plaquetario y un contenido más alto de factores de crecimiento. Además de ser un sistema aprobado por la FDA.

Aun con estos antecedentes, las observaciones de este caso permiten afirmar que el PRP tuvo una gran utilidad clínica, ya que al mezclarlo con los injertos óseos se obtuvo un material a manera de masilla, de una consistencia el cual permitió una fácil y rápida manipulación al momento de rellenar la cavidad formada en el piso de seno, evitando que el injerto se dispersara fuera de su lugar, de manera irregular, dentro del sitio quirúrgico aun antes, durante y des-

pués de la colocación de los implantes y favoreciendo una densidad uniforme del injerto. Con la utilización del PRP, también se ha reportado un resultado clínico muy favorable en la cicatrización de los tejidos blandos de las heridas quirúrgicas en términos de un menor tiempo para lograr el cierre completo y de menores complicaciones postquirúrgicas como dehiscencias o fenestraciones;<sup>10</sup> como pudo ser observado en este caso, puesto que no se tuvieron contratiempos durante la fase de cicatrización y aparentemente ésta ocurrió en un menor tiempo, aun en ausencia de algún otro sitio que sirviera como control para hacer comparaciones.

Una ventaja principal que brinda el PRP es el menor tiempo para realizar la exposición de los implantes. Un estudio previo mostró que implantes con una estabilidad primaria comprometida requerían un mayor tiempo de cicatrización antes de ser cargados protésicamente; los implantes son normalmente expuestos después de 9 meses.<sup>28</sup> En este caso clínico el uso de PRP permitió que este periodo de exposición se redujera en un 50% sin comprometer el resultado final del tratamiento.

## CONCLUSIÓN

La elevación bilateral de piso de seno maxilar, utilizando aloinjerto y autoinjerto óseo en proporción 2:1 con plasma rico en plaquetas, resultó ser un procedimiento exitoso, el cual sirvió como un importante coadyuvante en la cicatrización de tejidos duros y blandos y permitió la colocación simultánea y tardía de implantes endoóseos para la rehabilitación protésica implanto-soportada. El resultado del tratamiento fue exitoso a 28 meses y se redujo en un 50% el tiempo total del proceso.

## REFERENCIAS

1. Linkow LI. *Maxillary implants: A dynamic approach to oral implantology*. North Haven, Conn, Glarus Publishing. 1977.
2. Tatum OH. Maxillary and sinus implant reconstruction. *Dent Clin North Am* 1986; 30: 227-229.
3. Boyne PJ, James RA. Grafting of the maxillary sinus floor with autogenous marrow and bone. *J Oral Surg* 1980; 38: 613-616.
4. Misch CE. Maxillary sinus augmentations for endosteal implants: organized alternative treatment plans. *Int J Oral Implantol* 1987; 4: 49-58.
5. Misch CE. Treatment planning for the edentulous posterior maxilla. In: Misch CE. *Dental implant prosthetics U.S.* Elsevier Mosby E; 2005: 265-280.
6. Woo I, Le BT. Maxillary sinus floor elevation: Review of anatomy and two techniques. *Implant Dent* 2004; 13: 28-32.
7. Garg AK. Augmentation grafting of the maxillary sinus for placement of dental implants: anatomy, physiology and procedures. *Implant Dent* 1999; 8: 36-46.



8. Del Fabro M, Testori T, Francetti L, Weinstein R. Systematic review of survival rates for implants placed in the grafted maxillary sinus. *Int J Periodontics Restorative Dent* 2004; 24: 565-577.
9. Chiapasco M, Zaniboni M, Boisco M. Augmentation procedures for the rehabilitation of deficient edentulous ridges with oral implants. *Clin Oral Impl Res* 2006; 17(Suppl 2): 136-159.
10. Stein JL, Greenber AM. Maxillary sinus grafting and osseointegration surgery. In: Davies JE. *Bone Engineering*. Canada em squared incorporated 2000: 174-197.
11. Zijderveld SA, Zerbo IR, van den Bergh JP, Schulten EA, ten Bruggenkate CM. Maxillary sinus floor augmentation using a beta-tricalcium phosphate (Cerasorb) alone compared to autogenous bone grafts. *Int J Oral Maxillofac Implants* 2005; 20: 432-40.
12. Cordaro L. Bilateral simultaneous augmentation of the maxillary sinus floor with particulated mandible. Report of a technique and preliminary results. *Clin Oral Implants Res* 2003; 14: 201-06.
13. McCarthy C, Patel RR, Wragg PF, Brook IM. Sinus augmentation bone grafts for the provision of dental implants: report of clinical outcome. *Int J Oral Maxillofac Implants* 2003; 18: 377-382.
14. Hallman M, Sennerby L, Lundgren S. A clinical histologic evaluation of implant integration in the posterior maxilla after sinus floor augmentation with autogenous bone, bovine hydroxyapatite, or a 20:80 mixture. *Int J Oral Maxillofac Implants* 2002; 17: 635-643.
15. Tadjoeidin ES, De Lange GL, Holzmann PJ, Kuiper EH, Burger EH. Histological observations on biopsies harvested following sinus floor elevation using a bioactive glass material of narrow size range. *Clin Oral Impl Res* 2000; 11: 334-344.
16. Cordioli G, Mazzocco C, Schepers E, Brugnolo E, Majzoub Z. Maxillary sinus floor augmentation using bioactive glass granules and autogenous bone with simultaneous implant placement. Clinical and histological findings. *Clin Oral Impl Res* 2001; 12: 270-278.
17. Tawil G, Mawla M. Sinus floor elevation using a bovine bone mineral (Bio-Oss) with or without the concomitant use of a bilayered collagen barrier (Bio-Guide): a clinical report of immediate and delayed implant placement. *Int J Oral Maxillofac Implants* 2001; 16: 713-721.
18. Landi L, Pretel RW Jr, Hakimi NM, Setayesh R. Maxillary sinus floor elevation using a combination of DFDBA and bovine-derived porous hydroxyapatite: a preliminary histologic and histomorphometric report. *Int J Periodontics Restorative Dent* 2000; 20: 574-583.
19. Karabuda C, Ozdemir O, Tosun T, Anil A, Olgac V. Histological and clinical evaluation of 3 different grafting materials for sinus lifting procedure based on 8 cases. *J Periodontol* 2001; 72: 1436-1442.
20. Andreana S, Cornellini R, Edsberg LE, Natiella JR. Maxillary sinus elevation for implant placement using calcium sulfate with and without DFDBA: six cases. *Implant Dent* 2004; 13: 270-277.
21. Hanisch O, Lozada JL, Holmes RE, Calhoun CJ, Kan JYK, Spiekermann H. Maxillary sinus augmentation prior to placement of endosseous Implants: a histomorphometric analysis. *Int J Oral Maxillofac Implant* 1999; 14: 329-336.
22. Scher EL, Day RB, Speight PM. New bone formation after a sinus lift procedure using DFDBA and tricalcium phosphate. *Implant Dent* 1999; 8: 49-53.
23. Wheeler SL, Holmes RE, Calhoun CJ. Six-year clinical and histologic study of sinus-lift grafts. *Int J Oral Maxillofac Implants* 1996; 11: 26-34.
24. Tong DC, Rioux K, Drangsholt M, Beirne OR. A review of survival rates for implants placed in grafted maxillary sinuses using meta-analysis. *Int J Oral Maxillofac Implants* 1998; 13: 175-182.
25. Valentini P, Abensur D, Densari D, Graziani JN, Hämmerle CHF. Histological evaluation of Bio-Oss in a 2-stage sinus floor elevation and implantation procedure: a human case report. *Clin Oral Impl Res* 1998; 9: 59-64.
26. Olson JW, Dent CD, Morris HF, Ochi S. Long-term assessment (5 to 71 months) of endosseous dental implants placed in the augmented maxillary sinus. *Ann Periodontol* 2000; 5: 152-156.
27. Klongnoi B, Rupprecht S, Kessler P, Thorwarth M, Wiltfang J, Schlegel KA. Influence of platelet-rich plasma on a bioglass and autogenous bone in sinus augmentation: an explorative study. *Clin Oral Impl Res* 2006; 17: 312-320.
28. Mazor Z, Peleg M, Garg AK, Luboshitz J. Platelet-rich plasma for bone graft enhancement in sinus floor augmentation with simultaneous implant placement: patient series study. *Implant Dent* 2004; 13: 65-72.
29. Hallman M, Cederlund A, Lindsog S, Lundgren S, Sennerby L. A clinical histologic study of bovine hydroxyapatite in combination with autogenous bone and fibrin glue for maxillary sinus floor augmentation. *Clin Oral Impl Res* 2001; 12: 135-143.
30. Hallman M, Hedin M, Sennerby L, Lundgren S. A prospective 1-year clinical and radiographic study of implants placed after maxillary sinus floor augmentation with bovine hydroxyapatite and autogenous bone. *J Oral Maxillofac Surg* 2002; 60: 277-284.
31. Rodriguez A, Anastassov GE, Lee H, Buchbinder D, Wettan H. Maxillary sinus augmentation with deproteinized bovine bone and platelet rich plasma with simultaneous insertion of endosseous implants. *J Oral Maxillofac Surg* 2003; 61: 157-163.
32. Kassolis JD, Rosen PS, Reynolds MA. Alveolar ridge and sinus augmentation utilizing platelet-rich plasma in combination with FDBA: case series. *J Periodontol* 2000; 71: 1654-1661.
33. Philippart P, Brasseur M, Hoyaux D, Pochet R. Human recombinant tissue factor, platelet-rich plasma, and tetracycline induce a high-quality human bone graft: a 5 year survey. *Int J Oral Maxillofac Implants* 2003; 18: 411-416.
34. Kassolis JD, Reynolds MA. Evaluation of the adjunctive benefits of platelet-rich plasma in subantral sinus augmentation. *J Craniofac Surg* 2005; 16: 280-287.
35. Danesh-Meyer MJ, Filstein MR, Shanaman R. Histological evaluation of sinus augmentation using platelet rich plasma (PRP): a case series. *J Int Acad Periodontol* 2001; 3: 48-56.
36. Yildirim M, Spiekermann H, Biesterfeld S, Edelhoff D. Maxillary sinus augmentation using xenogenic bone substitute material Bio-Oss in combination with venous blood. A histologic and histomorphometric study in humans. *Clin Oral Impl Res* 2000; 11: 217-229.
37. Mannai C. Early implant loading in severely resorbed maxilla using xenograft, autograft, and platelet-rich plasma in 97 patients. *J Oral Maxillofac Surg* 2006; 64: 1420-1426.
38. Roldan JC, Jepsen S, Schmidt C, Knüppel H, Rueger DC, Açil Y, Terheyden H. Sinus floor augmentation with simultaneous placement of dental implants in the presence of platelet-rich plasma or recombinant human bone morphogenetic protein-7. *Clin Oral Impl Res* 2004; 15: 716-723.
39. Froum SJ, Wallace SS, Tarnow DP, Cho S. Effect of platelet-rich plasma on bone growth and osseointegration in human maxillary sinus grafts: three bilateral case reports. *Int J Periodontics Restorative Dent* 2002; 22: 45-53.
40. Freymiller EG, Aghaloo TL. Platelet-rich plasma: ready or not? *J Oral Maxillofac Surg* 2004; 62: 484-488.
41. Knighton DR, Silver IA, Hunt TK. Regulation of wound-healing angiogenesis: effect of oxygen gradients and inspired oxygen concentration. *Surgery* 1981; 90: 262-270.
42. Hunt TK. The physiology of wound healing. *Ann Emerg Med* 1988; 17: 1265-1273.
43. Marx, RE. The biology of platelets and the mechanism of platelet-rich plasma. In: Marx RE, Garg AK. *Dental and craniofacial applications of Platelet-Rich Plasma*. US Quintessence Publishing 2005: 3-30.

44. Marx RE. Platelet-rich plasma: Evidence to support its use. *J Oral Maxillofac Surg* 2004; 62: 489-496.
45. Marx RE: Platelet-rich plasma (PRP): what is PRP and what is not PRP. *Implant Dentistry* 2001; 10: 225-228.
46. Weibrich G, Kleis WKG, Hafner G. Growth factor levels in the platelet-rich plasma produced by 2 different methods: Curasan-Type PRP kit versus PCCS PRP system. *Int J Oral Maxillofac Implants* 2002; 17: 184-190.
47. Weibrich G, Kleis WKG. Curasan PRP kit vs PCCS PRP system: collection efficiency and platelet counts of two different methods for the preparation of platelet-rich plasma. *Clin Oral Impl Res* 2002; 13: 437-443.
48. Appel TR, Pöttsch B, Müller J, von Lindern JJ, Bergé SJ, Reich RH. Comparison of three different preparation of platelet concentrates for growth factor enrichment. *Clin Oral Impl Res* 2002; 13: 522-528.
49. Gonshor A. Technique for producing Platelet-rich plasma and platelet concentrate: background and process. *Int J Periodontics Restorative Dent* 2002; 22: 547-557.
50. Landesberg R, Roy M, Glickman RS. Quantification of growth factor levels using a simplified method of platelet-rich plasma gel preparation. *J Oral Maxillofac Surg* 2000; 58: 297-300.
51. Dugrillon A, Eicher H, Kern S, Kluter H. Autologous concentrated platelet-rich plasma (cPRP) for local application in bone regeneration. *Int J Oral Maxillofac Surg* 2002; 31: 615-619.
52. Tözüm TF, Demiralp B. Platelet-rich plasma: a promising innovation in dentistry. *J Can Dent Assoc* 2003; 69: 664-664h.
53. Marx RE, Carlson ER, Eichstaedt RM, Schimmele SR, Strauss JE, Georgeff KR. Platelet-rich plasma: growth factor enhancement for bone grafts. *Oral Surg Oral Med Oral Pathol Oral Radiol Endod* 1998; 85: 638-46.
54. Peleg M, Mazor Z, Chaushu G, Garg AK. Sinus floor augmentation with simultaneous implant placement in the severely atrophic maxilla. *J Periodontol* 1998; 69: 1307-1403.
55. Winter AA, Pollack AS, Odrich RB. Placement of implants in the severely atrophic posterior maxilla using localized management of the sinus floor: a preliminary study. *Int J Oral Maxillofac Implants* 2002; 7: 687-695.
56. Wallace SS, Froum SJ. Effect of maxillary sinus augmentation on the survival of endosseous dental implants. A systematic review. *Ann Periodont* 2003; 8: 328-243.
57. Garg AK. Current concepts in augmentation grafting of the maxillary sinus for placement of dental implants. *Dent Implantol Update* 2001; 12: 17-22.
58. Carlson NE, Roach RB Jr. Platelet-rich plasma. Clinical applications in dentistry. *JADA* 2002; 133: 1383-1386.
59. Goto H, Matsuyama T, Miyamoto M, Yonamine Y, Izumi Y. Platelet-rich plasma/osteoblasts complex induces bone formation via osteoblastic differentiations following subcutaneous transplantation. *J Periodont Res* 2006; 41: 455-462.
60. Kanno T, Takahashi T, Tsujisawa T, Ariyoshi W, Nishihara T. Platelet-rich plasma enhances human osteoblast-like cell proliferation and differentiation. *J Oral Maxillofac Surg* 2005; 63: 362-369.
61. Raghoobar GM, Schortinghuis J, Liem RSB, Ruben JL, van der Wal JE, Vissink A. Does platelet-rich plasma promote remodeling of autologous bone graft used for augmentation of the maxillary sinus floor? *Clin Oral Impl Res* 2005; 16: 349-356.
62. Grageda E, Lozada JL, Boyne PJ, Caplanis N, McMillan PJ. Bone formation in the maxillary sinus by using platelet-rich plasma: an experimental study in sheep. *J Oral Implantol* 2005; 31: 2-17.
63. Boyapaty L, Wang HL. The role of platelet-rich plasma in sinus augmentation: a critical review. *Implant Dent* 2006; 12: 160-170.

#### Lecturas recomendadas

1. Lioubavina-Hack N, Lang NP, Karring T. Significance of primary stability for osseointegration of dental implants. *Clin Oral Impl Res* 2006; 17: 244-250.
2. Smith DE, Zarb GA. Criteria for success of osseointegrated endosseous implants. *J Prosthet Dent* 1989; 62: 567-572.
3. García GR, Nava GL, Muñoz GMF, Santre PJ, Rodríguez CFJ, Gil DJL. Preprosthetic and implantological surgery in patients with severe maxillary atrophy. *Med Oral Patol Oral Cir Bucal* 2005; 10: 343-354.

Dirección para correspondencia:

**Dr. Rodrigo Neria**

Av. Universidad Núm. 1134, 1er piso, Consultorio 4

Tel: 40504100

E-mail: drneria.perio@hotmail.com