



Terapia periodontal en un paciente con periodontitis agresiva

Periodontal therapy in a patient with aggressive periodontitis

Lino Aguilar Vianey,* Ma. Carmen López Buendía[§]

RESUMEN

La enfermedad periodontal es una infección causada por microorganismos que colonizan la superficie radicular. En la clasificación de enfermedades periodontales, la periodontitis agresiva es considerada rara, con una destrucción rápidamente progresiva de los tejidos periodontales, y se presenta en personas jóvenes. Es importante realizar el diagnóstico, basado en un cuidadoso examen clínico y radiográfico, para poder llevar a cabo el tratamiento, con el objetivo de controlar la destrucción de los tejidos de soporte del diente. En este caso clínico se llevó a cabo una fase periodontal no quirúrgica, utilizando la terapia antimicrobiana de apoyo; al término de esta fase, se revaloró y se decidió realizar diferentes procedimientos quirúrgicos para la eliminación de bolsas periodontales residuales, como desbridamiento por colgajo solo, regeneración tisular guiada, colocación de injerto óseo, así como injerto de tejido conectivo para cobertura radicular. El objetivo de este trabajo es presentar el tratamiento de una paciente con periodontitis agresiva generalizada.

Palabras clave: Enfermedad periodontal, periodontitis agresiva, regeneración tisular guiada, xenoinjerto óseo, cirugía mucogingival.

Key words: Disease periodontal, aggressive periodontitis, guided tissue regeneration, xenogenic bone, mucogingival surgery.

ABSTRACT

Periodontal disease is an infection caused by microorganisms that colonize the root surface. In the classification of Periodontal Diseases, the aggressive periodontitis is considered to be rare, with a rapidly progressive destruction of the periodontal tissues, and it appears in young persons. It is important to realize the diagnosis based on a careful clinical and radiographic examination, to carry out the treatment, with the aim to arrest progressive destruction of the supporting tissues of the teeth. In this clinic case we made a non-surgical periodontal therapy with the adjunctive use of systemic antibiotics, once this phase was finished, it was reevaluated and it was decided to realize different surgical procedures for the elimination of residual periodontal pockets, such as, open flap debridement alone, guided tissue regeneration, placement of bone grafts; as well as connective tissue graft for root coverage. The aim of this work is to present the treatment of a patient with generalized aggressive periodontitis.

INTRODUCCIÓN

La periodontitis, es una enfermedad inflamatoria crónica inducida por bacterias.¹

El término de «periodontitis agresiva» fue introducido por el International Workshop para la clasificación de las Condiciones y Enfermedades Periodontales,² ésta se caracteriza por no presentar antecedentes médicos, se manifiesta periodontalmente con pérdida de inserción y destrucción ósea muy rápida, además de existir tendencia familiar.³ Se ha sugerido que los factores genéticos y étnicos juegan un papel muy importante en el desarrollo de periodontitis en adultos jóvenes.⁴

El manejo de la enfermedad periodontal incluye varias modalidades de tratamiento, como terapias convencionales que consisten en métodos quirúrgicos y no quirúrgicos.⁵

El objetivo de la terapia periodontal es controlar la enfermedad y obtener la restitución de tejidos perdi-

dos, lo cual generalmente se obtiene por medio de dos mecanismos; la reparación y la regeneración.⁶

La regeneración periodontal es definida como la reproducción o reconstitución de las estructuras dañadas, de tal manera que la forma y función de las estructuras perdidas son restauradas en su totalidad. Esto implicaría la formación de una verdadera adherencia epitelial, fibras de tejido conectivo, la formación de hueso, cemento y ligamento periodontal.⁷

El raspado y alisado radicular es esencial al inicio de la terapia periodontal para reducir la inflamación, mediante la eliminación de placa, cálculo y endotoxinas de la superficie radicular del diente.⁵

En la terapia no quirúrgica se ha recomendado en pacientes con periodontitis agresiva el empleo de

* Estudiante de Especialidad de Periodoncia.

§ Tutora. Catedrática de Depto. Periodoncia.

antibióticos como metronidazol más amoxicilina, los cuales han demostrado resolver la infección periodontal.⁸

Para la corrección de defectos intraóseos se ha evaluado la efectividad de diferentes procedimientos quirúrgicos, tales como desbridamiento por colgajo,⁹ el cual facilita el raspado y alisado de la superficie radicular, así como la remoción del epitelio de la bolsa y tejido crónico inflamatorio por medio de curetas;⁹ también el uso de injertos óseos (autoinjertos, xenoinjertos, aloinjertos) y regeneración tisular guiada.⁹

La regeneración tisular guiada es un procedimiento en el cual se utiliza una barrera para guiar el crecimiento de los tejidos periodontales, ligamento periodontal, hueso, cemento y buscar la nueva formación.⁶

En un intento por mejorar los resultados clínicos de las técnicas de RTG, particularmente en defectos muy amplios y desfavorables, se ha sugerido el empleo de técnicas combinadas que incluyen el uso de injertos óseos y la colocación de membranas de colágena, buscando así obtener resultados más precoces.⁹

La recesión gingival también está asociada con una destrucción periodontal generalizada, para lo cual se llevan a cabo diferentes técnicas de cobertura radicular, de injertos de tejido conectivo sube-

pitelial, de las cuales la técnica de Langer y Langer tiene gran éxito, el cual se atribuye al doble aporte sanguíneo, logrando un incremento en el espesor de encía insertada, además de obtener buenos resultados estéticos.¹⁰

El objetivo de este trabajo es mostrar la terapia periodontal llevada a cabo en una paciente con periodontitis agresiva generalizada.

PRESENTACIÓN DEL CASO

Se presenta a la Clínica de Periodoncia, paciente de sexo femenino de 33 años de edad, de escolaridad profesional, sin antecedentes personales patológicos de relevancia, la paciente es sistémicamente sana, no toma ningún medicamento, no fuma y no había recibido con anterioridad terapia periodontal. Se tomó serie radiográfica completa (*Figura 1*). Durante el examen bucal se valoró porcentaje de los sitios gingivales que exhibían la presencia de placa bacteriana, sangrado al sondeo, profundidad al sondeo y recesión gingival.

Estas mediciones se registraron con una sonda periodontal PUNC-15.

En base a lo anterior, el diagnóstico periodontal fue: periodontitis agresiva generalizada (*Cuadro I*).

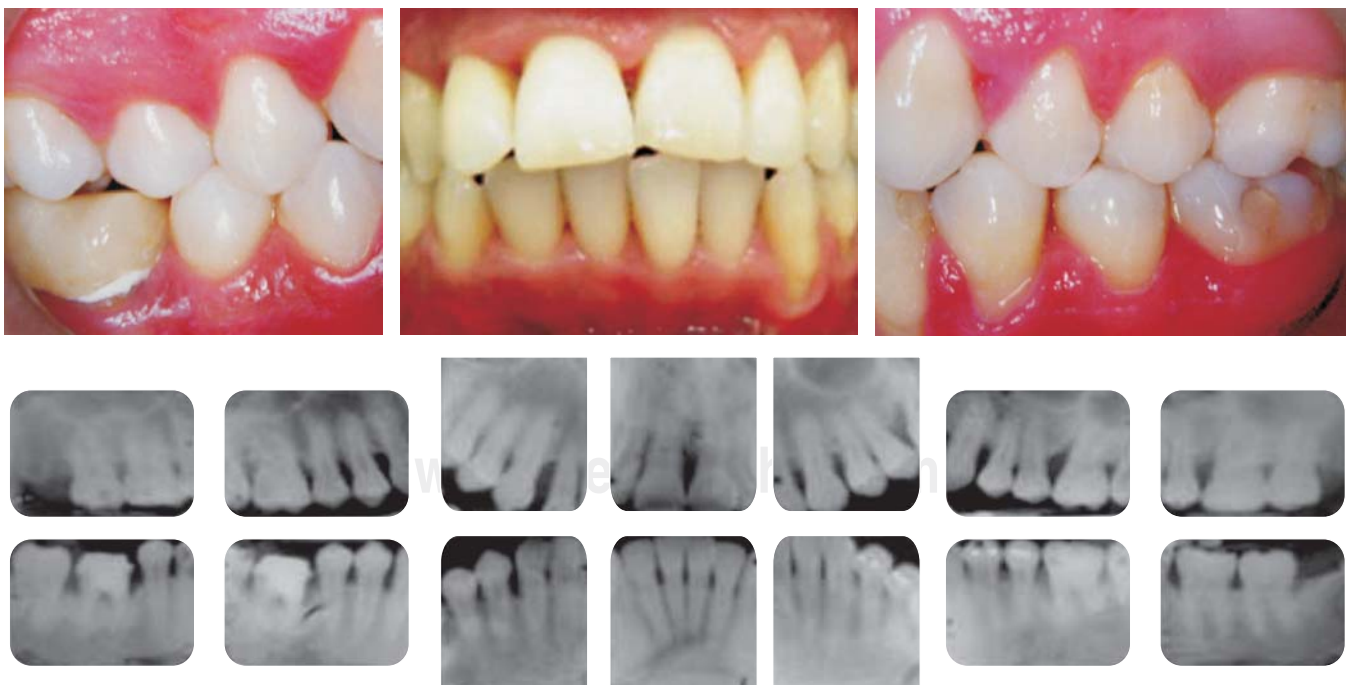

Figura 1. Fotografías clínicas y radiografías iniciales de paciente femenino de 33 años de edad.

Cuadro I. Profundidad al sondeo y control personal de placa inicial

	Profundidad al sondeo				PB
	4-5 mm	6-7 mm	8-9 mm	10-11 mm	
Inicial	46 sitios	40 sitios	5 sitios	7 sitios	10.71%

PB placa bacteriana

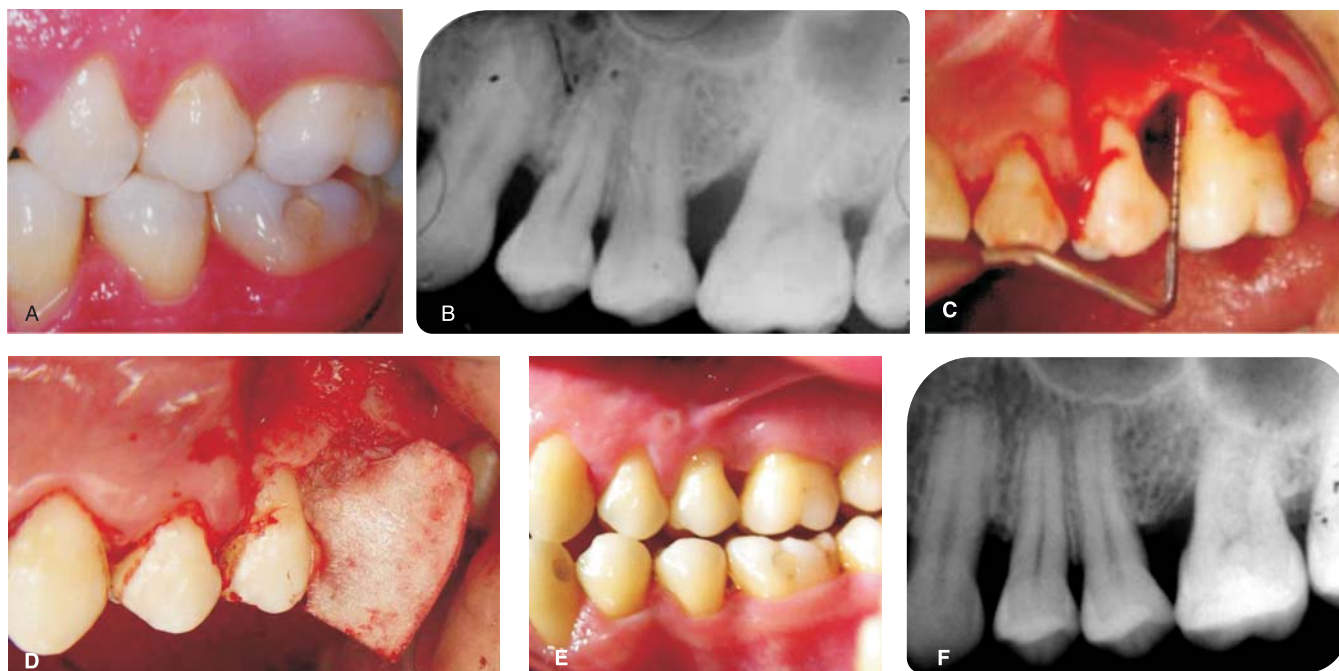


Figura 2. Fotografía preoperatoria clínica y radiográfica (A,B), defecto intraóseo (C) y colocación de xenoinjerto óseo y membrana de colágena en molar 26 (D). Situación clínica (E) y radiográfica (F) 12 meses después de la cirugía.

TRATAMIENTO

La fase I consistió en control personal de placa, eliminación de cálculo supragingival, raspado y alisado radicular por cuadrante, pulido, administración de antibiótico (amoxicilina 500 mg + metronidazol 250 mg, cada 8 h por 7 días) y al término de la fase no quirúrgica se realizó la revaloración.

La fase II se llevó a cabo en 4 procedimientos quirúrgicos.

En el primer procedimiento se realizó cirugía de desbridamiento por colgajo en los dientes 11, 12, 14, 16.

Los defectos fueron desbridados y la superficie radicular fue alisada cuidadosamente con instrumentos de mano y ultrasonido.

En un segundo procedimiento se realizó cirugía de desbridamiento por colgajo en los dientes 22, 26, 27,

36, 37, colocando membrana de colágena absorbible y xenoinjerto óseo en el diente 26, en los dientes 36 y 37 se colocó xenoinjerto óseo, se prescribió amoxicilina de 500 mg (Figura 2).

En el tercer procedimiento quirúrgico se realizó cirugía de desbridamiento por colgajo en el diente 46 (Figura 3), pero durante el transoperatorio se observó una perforación en la raíz mesial del molar, se optó por extracción del molar y preservación del alvéolo con xenoinjerto óseo y membrana de colágena.

En el último procedimiento quirúrgico, se realizó cirugía mucogingival, colocando un injerto de tejido conectivo subepitelial, utilizando la técnica de Langer y Langer, en los dientes 33, 34, con el objetivo de realizar cobertura radicular (Figura 4).

En cada procedimiento quirúrgico se prescribieron colutorios de clorhexidina al 0.12% dos veces al día.

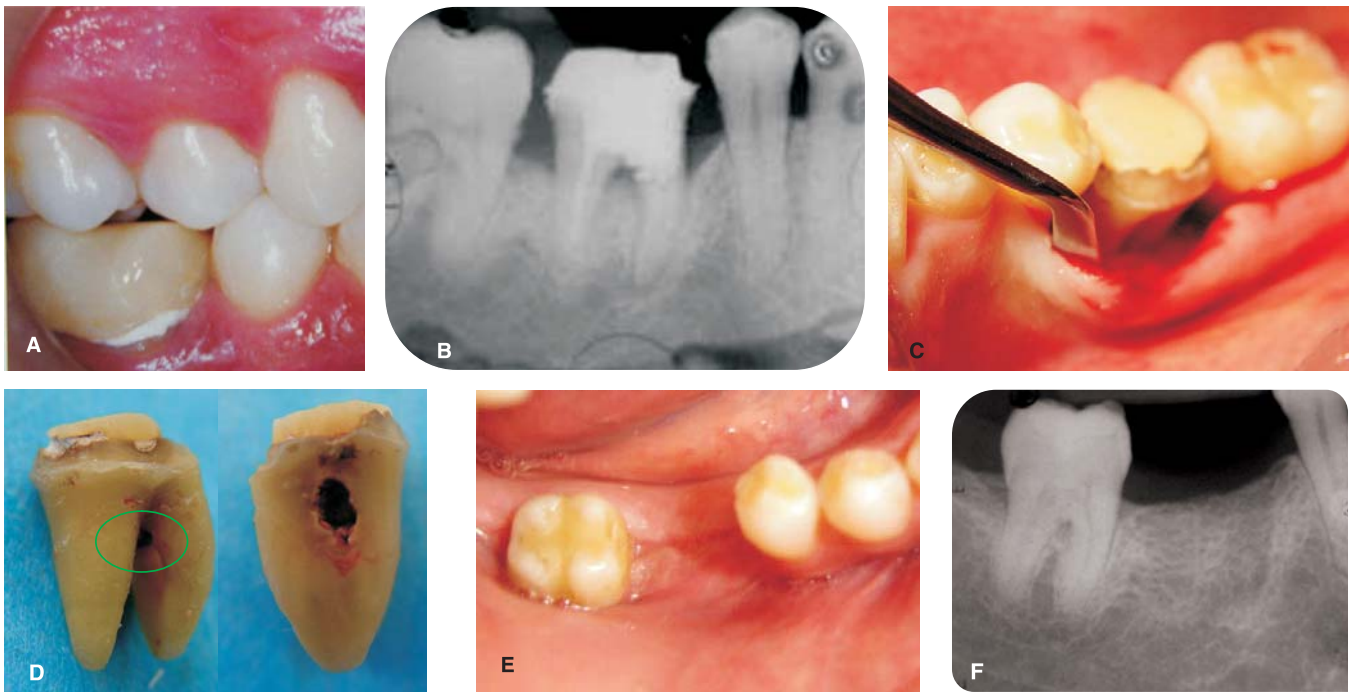


Figura 3. Fotografía preoperatorio clínica y radiográfica del molar 46, (A,B), vista lingual del defecto intraóseo (C) y extracción del molar 36 mostrando perforación en raíz mesial. Situación clínica (E) y radiográfica (F) 12 meses después.

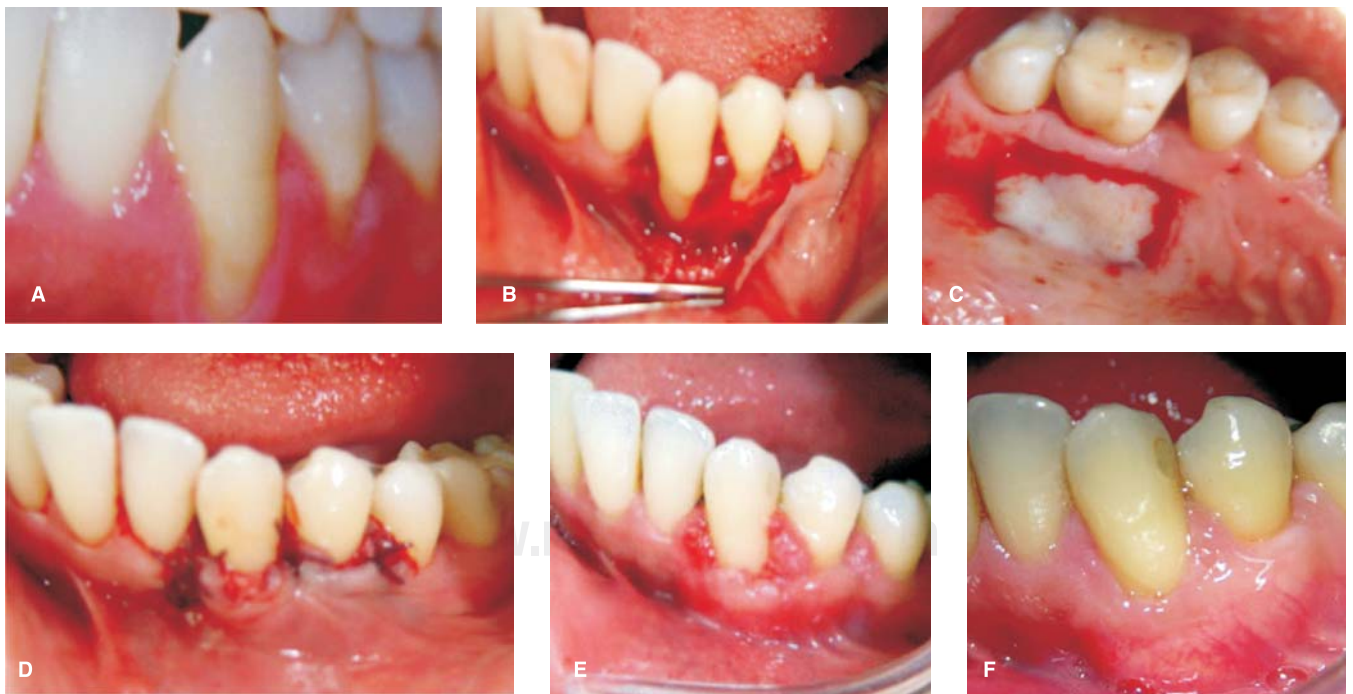

Figura 4. Fotografía clínica preoperatoria de los dientes 33-34 (A), zona receptora con elevación del colgajo de espesor total (B), toma de tejido conectivo subepitelial de la zona del paladar (C), sutura con vycril 5-0 (D), cicatrización a los 20 días (E), y 12 meses después (F).

RESULTADOS

No hubo complicaciones durante las cirugías, ni en el postoperatorio de cada una de ellas.

En los procedimientos de RTG y cirugía mucogingival, la sutura permaneció 3 semanas para promover el

cierre de la herida, en los otros procedimientos sólo 10 días. La cantidad de placa y el sangrado redujo durante el curso del tratamiento, aunque el porcentaje de ambos no fue alta desde el inicio del tratamiento.

Se obtuvieron resultados de profundidad al sondeo, 12 meses posterior a la terapia periodontal (*Cuadro II*),

Cuadro II. Profundidad al sondeo inicial y 12 meses posterior al tratamiento periodontal.

Diente			17	16	15	14	13	12	11	21	22	23	24	25	26	27	
Superior	Inicial	V	624	526	736	536	737	1026	8211	422	367	527	424	326	867	855	
		P	655	626	337	427	535	765	567	532	467	744	323	345	1036	535	
	12 meses	V	322	223	232	333	333	323	323	333	323	323	323	333	323	323	323
		P	323	333	323	323	333	233	322	333	323	323	333	333	232	322	
Diente inferior	Inicial	V	47	46	45	44	43	42	41	31	32	33	34	35	36	37	
		L	626	6211	523	323	724	324	324	413	525	625	525	425	413	636	
	12 meses	V	648	6810	632	633	424	415	513	325	524	424	336	236	325	633	
		L	323		333	322	322	232	232	322	223	223	333	323	322	323	
		L	323		333	323	323	323	323	333	333	333	323	223	333	323	

V: vestibular P: palatino L: lingual

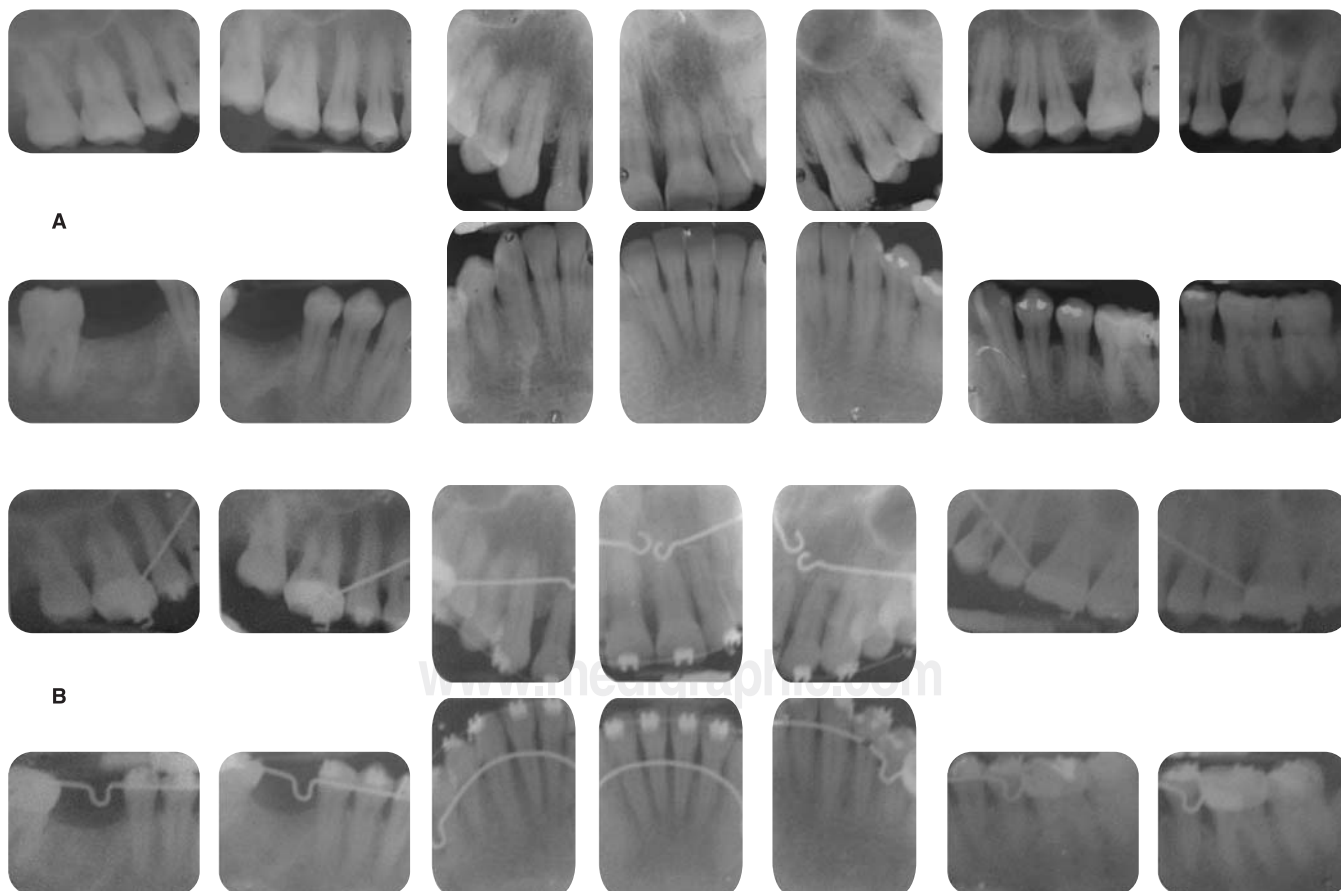


Figura 5. Serie radiográfica 12 meses (A) y 24 meses posterior al tratamiento (B).

y se evaluaron los hallazgos radiográficos 12 y 24 meses después (Figura 5).

A la revaloración no se hallaron bolsas periodontales, lo cual indica que los procedimientos quirúrgicos fueron favorables, además, radiográficamente aumentó la altura ósea, en la zona donde se colocó membrana de colágena y xenoinjerto óseo.

DISCUSIÓN

Las formas destructivas de enfermedad periodontal, como periodontitis agresiva (localizada o generalizada) diagnosticadas en poblaciones jóvenes, son raras.⁴

Se han demostrado los beneficios de la terapia periodontal mecánica/quirúrgica y antimicrobiana en pacientes con periodontitis agresiva, mostrando cambios en los niveles de inserción de 2.2 mm después de una terapia activa.⁸

Durante la terapia periodontal se administró antibiótico (amoxicilina + metronidazol), ya que son antibióticos de amplio espectro y muestran efectividad en la supresión de *Actinobacillus actinomycetemcomitans*, por lo que el uso de antibióticos sistémicos son de gran beneficio en casos con periodontitis avanzada (Herrera y cols 2002, Haffajee y cols 2003).¹¹

Badersten y cols reportaron una disminución gradual de la profundidad al sondeo, al realizar raspado y alisado radicular.¹²

En los sitios en los que se realizó sólo cirugía de desbridamiento por colgajo hubo cambios a la profundidad del sondeo, por ejemplo al realizar la revaloración en sitios de 11 mm, éstos disminuyeron a 3 mm, se ha visto que la técnica de Widman modificado llevada a cabo en sitios con profundidad al sondeo de más de 6 mm, es más favorable que al realizar sólo raspado y alisado, ya que la resolución de la enfermedad llega a ser más eficaz.⁸

Sin embargo, en un paciente con periodontitis agresiva, la recolonización subgingival con *A. actinomycetemcomitans* se ha documentado como un evento frecuente. En la periodontitis agresiva la eliminación de *A. actinomycetemcomitans* después del raspado y alisado radicular más amoxicilina+metronidazol, los resultados del tratamiento son superiores, en comparación con la periodontitis crónica.

Knowles y cols, en un estudio a 4 años demostraron que existe una mayor reducción de profundidad al sondeo con la técnica de Widman modificado que al realizar sólo raspado y alisado radicular.¹³

Sin embargo Pihlstom y cols compararon el raspado y alisado radicular con Widman modificado, y a 4 años de su estudio no encontraron diferencias entre ambos procedimientos.¹³

Ramfjord y cols compararon el curetaje subgingival, Widman modificado y eliminación de la bolsa, al primer y segundo año; hubo una pérdida significativa en cada procedimiento, sin embargo, esto disminuyó a los 5 años.¹⁴

En este caso clínico se utilizó en algunos dientes xenoinjerto de hueso bovino, los resultados obtenidos fueron satisfactorios, ya que bolsas de 10 mm disminuyeron a 3 mm, y autores como Lundgren y Slotte⁹ han reportado resultados favorables en 6 casos realizados en humanos tratados con hueso bovino como material de relleno. El hueso bovino tiene una actividad osteoconductiva, por lo tanto en muchos estudios, ha sido reportado que facilita la osteogénesis en presencia de células precursoras osteogénicas.⁹

Sin embargo, otros autores han reportado que el colocar materiales de relleno bajo la membrana puede reducir la regeneración de los tejidos periodontales.⁹ Caffesse y cols.,¹³ hipotetizaron que el injerto óseo puede representar una obstrucción física a una migración coronal óptima de las células progenitoras debajo de la membrana, cuando las partículas del injerto llenaban el defecto óseo.

En los sitios donde se colocó membrana de colágena, los resultados fueron favorables al realizar la revaloración, ya que bolsas de 8 y 10 mm, disminuyeron a 3 mm. Diversos estudios clínicos, han sido publicados, mostrando la efectividad de la membrana de colágena, por ejemplo Becker y cols,¹⁵ y Tonetti y cols, reportaron una ganancia de inserción de 3.0 mm y 2.9 mm, respectivamente.¹³

Estudios clínicos han observado resultados más favorables después de la terapia de regeneración tisular guiada, usando membranas absorbibles en comparación de la cirugía convencional en defectos intraóseos.¹³

En publicaciones recientes de revisiones de la literatura, Laurell y col. reportaron que la RTG es capaz de producir mejores resultados que un desbridamiento por colgajo, con o sin el uso de materiales de relleno.⁹

Para este procedimiento (RTG) se han utilizado membranas elaboradas de diferentes materiales;⁹ (algunas de ellas no absorbibles y años después absorbibles) ambas han sido efectivas para tratar lesiones periodontales, y los resultados clínicos reportados en la literatura son similares,¹³ pero las absorbibles, evitan un segundo procedimiento quirúrgico.

Existe controversia en los resultados obtenidos, ya que algunos autores observan mejores resultados clínicos cuando se compara la técnica periodontal regenerativa combinada con RTG,⁹ y otros no encuentran diferencias estadísticamente significativas entre las 2 modalidades de tratamiento, o incluso encuentran re-

sultados menos favorables cuando un injerto óseo es colocado debajo de la membrana.

Por otro lado, el injerto de tejido conectivo subepitelial para cobertura radicular en los dientes 34, 35, utilizando la técnica de Langer y Langer, fue exitoso al lograr una cobertura de casi el 100%, esto ha sido demostrado por Wennst w quien report  un promedio de cobertura radicular de 89.3% y una cobertura radicular completa del 20 al 89% de los estudios, cuando se utiliz  injerto de tejido conectivo para cobertura radicular. Bouchard y cols sugirieron un promedio de cobertura radicular del 70 al 80% y una cobertura radicular completa en el 50% de los casos, fue en promedio en los estudios para cobertura radicular.¹⁶

Para evaluar los resultados de los diferentes procedimientos regenerativos se han sugerido varios par metros cl nicos (medici n de la profundidad del sondeo y niveles de inserci n, reapertura quir rgica) y comparaci n radiogr fica, pero se ha determinado que s lo el an lisis histol gico podr a determinar con certeza que se ha obtenido regeneraci n periodontal.

CONCLUSIONES

Los resultados muestran que los diferentes procedimientos quir rgicos realizados en la paciente con periodontitis agresiva generalizada fueron favorables, a pesar de que no en todos los dientes se coloc  alg n material de regeneraci n.

En pacientes con periodontitis agresiva es importante llevar a cabo una terapia mec nica/quir rgica y antimicrobiana, siendo efectivas para lograr una estabilizaci n a largo tiempo de la salud periodontal y probablemente detener la progresi n de la enfermedad.

Doce meses despu s de realizar el tratamiento periodontal en la paciente con periodontitis agresiva, se realiz  un examen cl nico y radiogr fico, observando reducci n a la profundidad al sondeo y cambios radiogr ficos, con lo cual se concluye que independientemente de la t cnica quir rgica que se haya realizado para la eliminaci n de las bolsas periodontales, el tratamiento benefici  a la estabilizaci n de la salud periodontal de la paciente.

REFERENCIAS

1. Wilson TG. *Fundamentals of periodontics*. 2nd ed. Quintessence Publishing; 2003.
2. Armitage GC. Development of a classification system for periodontal diseases and conditions. *Ann Periodontol* 1999; 4: 1-6.
3. Lindhe J. *Clinical periodontology and implant dentistry*. 4th ed. Blackwell Munksgaard; 2003.
4. Liran L, Valery B, Ron L. Aggressive periodontitis among young Israeli army personnel. *J Periodontol* 2006; 77: 1392-1396.
5. Sigusch B, Beier M, Klinger G. A 2-step non-surgical procedure and systemic antibiotic in the treatment of rapidly progressive periodontitis. *J Periodontol* 2001; 72: 275-283.
6. Wikesj  UME, Selving KA. Periodontal wound healing and regeneration. *Periodontol* 2000 1999; 19: 21-39.
7. Bunyaratavej P, Wang H. Collagen membranes: a review. *J Periodontol* 2001; 72: 215-229.
8. Buchmann R, Nunn M. Aggressive periodontitis: 5-year follow-up of treatment. *J Periodontol* 2002; 73: 675-683.
9. Paolantonio M. Combined periodontal regenerative technique in human intrabody defects by collagen membranes and anorganic bovine bone. A controlled clinical study. *J Periodontol* 2002; 73: 158-166.
10. Carvalho da Silva R, Joly JC. Root coverage using the coronally positioned flap with or without a subepithelial connective tissue graft. *J Periodontol* 2004; 75: 413-419.
11. Guerrero A, Griffiths GS, Nibali L, Suban J. Adjunctive benefits of systemic amoxicillin and metronidazole in non-surgical treatment of generalized aggressive periodontitis: a randomized placebo-controlled clinical trial. *J Clin Periodontol* 2005; 32: 1096-1107.
12. Kaldahl W, Kalkwarf K. Evaluation of four modalities of periodontal therapy. Mena probing depth, probing attachment level and recession changes. *J Periodontol* 1988; 59: 783-793.
13. Eraldo L, Batista JR, Arthur B. Use of bovine-derived anorganic bone associated with guided tissue regeneration in intrabody defects. Six-month evaluation at re-entry. *J Periodontol* 1999; 70: 1000-100.
14. Becker W, Becker B, Caffesse R. A longitudinal study comparing scaling, osseous surgery, and modified Widman procedures: results after 5 years. *J Periodontol* 2001; 72: 1675-1684.
15. Eickholz P, Krigar D, Pretzl B. Guided tissue regeneration with bioabsorbable barriers. II. Long-term results in infrabony defects. *J Periodontol* 2004; 75: 957-965.
16. Harris R. Root coverage with connective tissue grafts: an evaluation of short and long term results. *J Periodontol* 2002; 73: 1054-1059

Direcci n para correspondencia:

Lino Aguilar Vianey

Calle 7 Sur 11108-B 72490

Col. Loma Bella Puebla, Pue.

044 22 21 92 45 15.

E-mail: vianeyla05@hotmail.com