



Distracción osteogénica: Presentación de dos casos clínicos

Osteogenic distraction. Two cases report

Jesús Óscar Reyes Escalera,* José Ernesto Miranda Villasana[§]

RESUMEN

La distracción osteogénica, con base en los principios del Dr. Ilizarov, logra la elongación paulatina de los tejidos óseos de los maxilares y del complejo craneofacial, así como de los tejidos circundantes, mediante el uso de aparatos, no sólo en edades tempranas de la vida, también en adultos. De esta forma se logran cambios importantes en las estructuras esqueléticas faciales, con la consecuente mejoría funcional y estética. Se presentan dos pacientes con asimetría facial dependiente de deformidades óseas, tratadas mediante distracción osteogénica, se evalúan las características clínicas, modelos de estudio, fotografías clínicas y distintos estudios cefalométricos. En el primer caso, el diagnóstico fue de síndrome de primer arco, con la consiguiente hipoplasia mandibular del lado izquierdo, con una discrepancia entre este lado y el lado sano de 9 mm. En el segundo caso el diagnóstico fue de hiperplasia condilar e hipoplasia mandibular del lado izquierdo, con una discrepancia de 6 mm. En el primer caso, el aparato de distracción utilizado fue extraoral unidireccional del Dr. Fernando Molina, de la casa comercial KLS Martín, en el segundo caso, el aparato de distracción usado fue Zurich intraoral con activador flexible de la casa comercial KLS Martín, ambos casos fueron tratados con corticotomías, el primero a nivel de la rama ascendente, y el segundo a nivel del cuerpo mandibular, en los dos casos se sobre-corrigió 1 mm, para una ganancia de 10 y 7 mm respectivamente. Los dos casos reportados se llevaron a cabo con éxito, se continuó vigilando la evolución de los casos por periodos de 6 meses, actualmente, sin encontrar alteración o recidiva.

Palabras clave: Asimetría, distracción, hipoplasia.

Key words: Asymmetry, distraction, hypoplasia.

INTRODUCCIÓN

Distracción osteogénica es un proceso biológico de formación de hueso nuevo, entre la superficie de los segmentos óseos, éstos son gradualmente separados por aumento en la tracción. Específicamente, este proceso es iniciado cuando las fuerzas de la distracción son aplicadas sobre el tejido del callo, conectando a los segmentos óseos divididos, manteniendo la continuidad cuando estos tejidos son alargados. La tracción genera tensión, esto estimula la formación de hueso nuevo, paralelo al vector de distracción.

La distracción osteogénica es un método de alargamiento de hueso, el cual fue inicialmente reportado en 1905 por Codivilla.¹ Desde 1951 Garvril A. Ilizarov ha

ABSTRACT

The osteogenic distraction, with based on the principles of Dr. Ilizarov, achieves the gradual elongation of the bony structures of the maxillary and craniofacial complex, as well as the surrounding tissues, by means of the use of devices, not only in early ages of life, but also in adults. Important changes are achieved in the facial skeletal structures, with the consequent functional improvement and aesthetics.

This article reports the cases of two patients with facial asymmetry by bone deformities, evaluated by means of different cephalometrics studies. In the first case the diagnosis was first arch Syndrome, with consequent mandibular hypoplasia of the left side with a discrepancy between this side and the healthy side of 9 mm. In the second case the diagnosis was of condilar hyperplasia and mandibular hypoplasia of the left side with discrepancy of 6 mm. In the first case the distraction apparatus used was extraoral uni-directional mandibular of Dr. Fernando Molina of the Martin business firm, both cases were treated with corticotomies, the first one at the ascending mandibular ramus and the second at the mandibular body, in two cases more than 1 mm were corrected, to gain of 10 and 7 mm, respectively. The two reported cases were carried out with success, it was continued watching over the evolution of the cases for a period of 6 months, at the moment without finding alteration or relapse.

estado involucrado en investigaciones clínicas, biológicas y de ciencias básicas en el área de ortopedia y traumatología, que le han dado la primicia en el descubrimiento de los principios biológicos generales que gobiernan los tejidos y la regeneración durante la distracción.²⁻⁴ Basado en la Ley de Tensión-Estrés, en la cual la tracción gradual de los tejidos vivientes crea estrés capaz de estimular y mantener la regeneración

* Especialista en Cirugía Oral y Maxilofacial UNAM-ISSSTE, adscrito al Hospital General Santiago Ramón y Cajal, ISSSTE.

[§] Mtro. CMF. Profesor Titular y Jefe de Servicio de la Especialidad de Cirugía Maxilofacial UNAM-ISSSTE del Hospital Regional «Gral. Ignacio Zaragoza», ISSSTE.

y activar el crecimiento de ciertos tejidos. Demostró que la calidad y cantidad de nuevo hueso formado luego de la distracción osteogénica depende de varios factores:³

1. La rigidez de la fijación del fragmento óseo.
2. El grado del daño (en el momento de la corticotomía) del hueso medular, el periostio, la nutrición arterial y sus ramas.
3. El radio (velocidad) de la distracción.
4. El ritmo (frecuencia) de la distracción.
5. Cantidad de distracción.
6. Edad del paciente.

Snyder en 1973 reporta distracción osteogénica en mandíbulas de perros, Mc Carthy³ en 1992 basado en estos conceptos realiza por primera vez la elongación en mandíbulas humanas en pacientes pediátricos mediante el uso de aparatos extraorales, en pacientes con deficiencia de crecimiento secundario a síndromes.

Fernando Molina y Fernando Ortiz Monasterio⁵ en 1994 publican el uso de distractores extraorales monodireccionales y bidireccionales para elongar rama y cuerpo mandibular en pacientes con microsomía hemifacial e hipoplasia mandibular bilateral.

En 1995 César Guerrero y cols⁶ presentan un protocolo de manejo para alargar la mandíbula por medio de aparatos intraorales unilaterales o bilaterales con excelentes resultados.

Indicaciones de la distracción osteogénica en el complejo craneofacial

1. Mandíbula
 - Alargamiento en hipoplasia mandibular
 - Ensanchamiento en mandíbula
 - Reconstrucción posterior a resección mandibular
 - Aumento alveolar
2. Otras estructuras del complejo craneofacial.
 - Maxilar
 - Malar
 - Órbita
 - Bóveda craneana

Parte importante para la aplicación de la distracción osteogénica en la elongación mandibular es el conocimiento de las causas más comunes de hipoplasia mandibular, éstas son enumeradas a continuación:

1. Deformidades congénitas.
 - Síndrome de Nagers
 - Síndrome de Treacher Collins

- Secuencia de Pierre Robin
 - Escoliosis craneofacial
 - Microsomía hemifacial
2. Anquilosis de la articulación temporomandibular

La microsomía hemifacial es el segundo síndrome más común de cabeza y cuello, involucra al esqueleto craneofacial y a los tejidos blandos adyacentes.

1. Esqueleto craneofacial.
 - Mandíbula, maxilar, malar y órbita.
2. Tejidos blandos.
 - Músculos de la masticación, orejas, sistema nervioso, piel y tejido celular subcutáneo.

Previo al tratamiento de la distracción osteogénica es necesario el conocimiento del tipo de deformidad, para esto consideramos la clasificación de Pruzansky-Kaban.^{7,8}

Tipo I.

- La mandíbula y la fosa glenoidea son pequeñas

Tipo II.

- La rama es corta y su forma es anormal

Tipo II A. La fosa glenoidea está en posición aceptable

Tipo II B. La articulación temporomandibular está mal situada.

Tipo III.

- Ausencia total de rama, fosa glenoidea y ATM.

Las técnicas quirúrgicas y la tecnología de la distracción osteogénica está continuamente evolucionando, su aplicación en las distintas unidades hospitalarias hoy en día es más que necesario. El Servicio de Cirugía Maxilofacial del Hospital Regional «General Ignacio Zaragoza» aplica distracción osteogénica a pacientes con asimetría facial, resultante de trastornos de crecimiento y desarrollo de las estructuras ósea y tejidos circundantes del complejo craneofacial, así como a pacientes con pérdida de estructuras óseas por distintos factores etiológicos.

OBJETIVOS

Establecer un protocolo de manejo y tratamiento de las asimetrías faciales y como alternativa en la reconstrucción en pacientes con pérdida de estructuras óseas por medio del uso de la distracción osteogénica.

Aplicar los procedimientos y técnicas quirúrgicas de la distracción osteogénica en pacientes con asimetrías faciales.

MÉTODOS

Dos pacientes fueron tratados con distracción osteogénica por el Servicio de Cirugía Maxilofacial del Hospital Regional «General Ignacio Zaragoza» ISSSTE.

Primer caso: Paciente femenina de 9 años de edad, con diagnóstico de ingreso de síndrome de primer arco del lado izquierdo, con asimetría facial, apéndice preauricular, hipoplasia condilar e hipoplasia mandibular, Clase I de Pruzansky. Se realizaron distintos criterios de evaluación como: características clínicas generales, modelos de estudio, fotografías clínicas, análisis cefalométricos prequirúrgico de Baylor, Epker, Rickets y Levandowsky. La discrepancia entre el lado sano y el afectado fue de 9 mm.

Aparato de distracción: Distractor extraoral unidireccional de acero inoxidable del Dr. Fernando Molina, de la casa comercial KLS Martin.

Tratamiento quirúrgico: Mediante anestesia general inhalatoria con intubación orotraqueal se realizó incisión en mucosa intraoral a nivel de la línea oblicua externa, de 3 cm, aproximadamente, el periostio es separado cuidadosamente y se expone el ángulo mandibular, la rama ascendente y la escotadura sigmoidea, posteriormente, se realiza corticotomía externa, interna, de borde anterior y posterior, 4 mm por arriba de la contralíngula, se colocan dos tornillos percutáneos de 3 mm de diámetro, uno por arriba de la corticotomía y el otro por abajo, con una separación aproximada de 3 cm, perfectamente paralelos, posteriormente se coloca el tornillo conector y de activación. Se sutura la herida quirúrgica intraoral con poliglactina 910 de tres ceros. Al séptimo día *Periodo de latencia* posterior al tratamiento quirúrgico, se inicia el *Periodo de activación*, durante 10 días, para una ganancia de 1 mm por día. Finalmente, el distractor permanece durante 60 días *Periodo de estabilización* y es retirado con anestesia local. Se evalúa a la paciente cada 30 días, se evalúan nuevos estudios que nos dan como resultado una armonía facial aceptable, una oclusión ideal en forma y función y un desarrollo psicossocial adecuado.

Segundo caso: Paciente femenina de 6 años de edad, producto de parto gemelar, con diagnóstico de ingreso de asimetría facial, hiperplasia condilar izquierda e hipoplasia mandibular izquierda, clase I de Pruzansky (Figura 1).

La discrepancia entre el lado derecho y el afectado fue de 6 mm.

Aparato de distracción: Distractor flexible Zurich intraoral de titanio, de la casa KLS Martin.

Tratamiento quirúrgico: Bajo anestesia general inhalatoria, con intubación orotraqueal, se realiza incisión en mucosa oral interna, de aproximadamente 4 cm, a nivel de la línea oblicua externa (Figura 2). Se separa el periostio en forma cuidadosa hasta el ángulo mandibular, rama mandibular y cara mesial del primer molar, posteriormente se coloca el distractor, paralelo al

plano de oclusión del maxilar superior. Se marca la corticotomía en la zona retromolar hasta el borde inferior mandibular (Figura 3). Se retira el distractor; con sierra recíprocante, se completa la corticotomía tanto externa como interna, borde alveolar y borde inferior respetando la porción esponjosa. Se fija el distractor flexible con 3 tornillos de 1.5 mm de diámetro y 3 mm de longitud, primeramente en la placa en «V» de 3 orificios, anterior a la corticotomía, posteriormente, en la placa posterior a la corticotomía se colocan los tornillos con las mismas características a los ya mencionados (Figura 4). Se sutura la herida quirúrgica con poliglactina 910 de 3 ceros, dejando al descubierto la punta de activación del tornillo flexible.

El *periodo de latencia* fue de 7 días, y el *periodo de activación* fue de 6 días, para una ganancia de 6 mm cada vuelta del tornillo para activación correspondía a 0.5 mm, por lo que se dividía en 2 vueltas por día. El *periodo de estabilización* fue de 60 días, se retiró el distractor mediante anestesia general inhalatoria (Figura 5).

Posteriormente se valora la paciente cada 30 días posteriores al retiro del distractor; la evolución de la paciente es favorable al tratamiento realizado, obteniendo armonía facial, oclusión estable y fun-

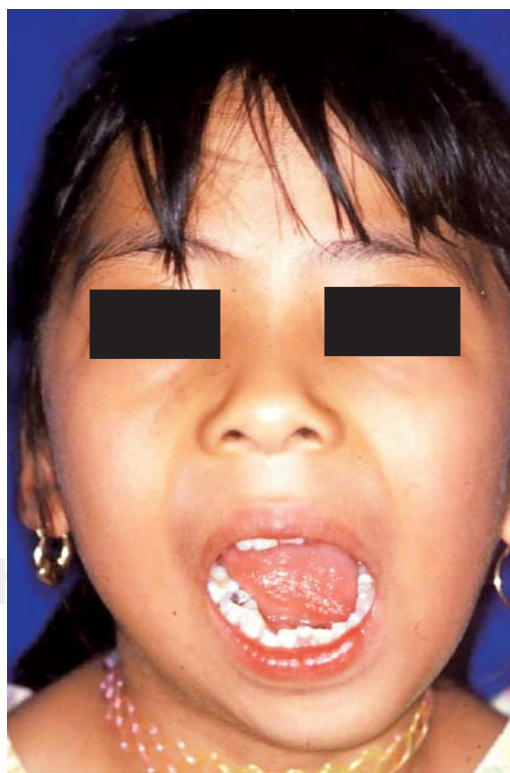

Figura 1. Femenino de 6 años con asimetría facial. Clase I de Pruzanski.

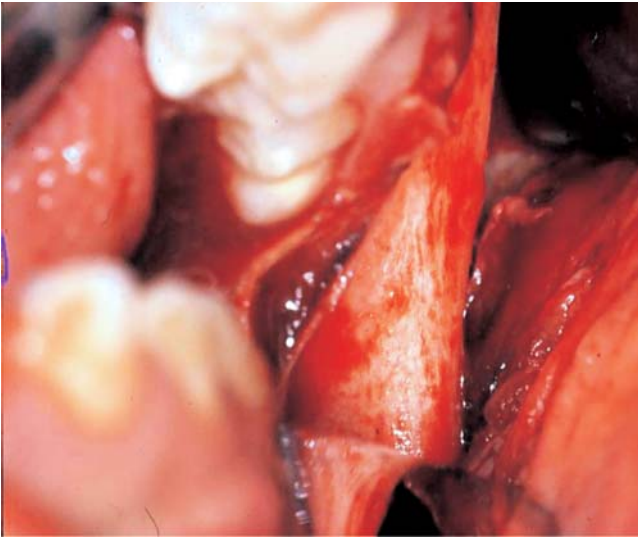


Figura 2. Incisión en mucosa oral de aproximadamente 4 mm a nivel de línea oblicua externa.

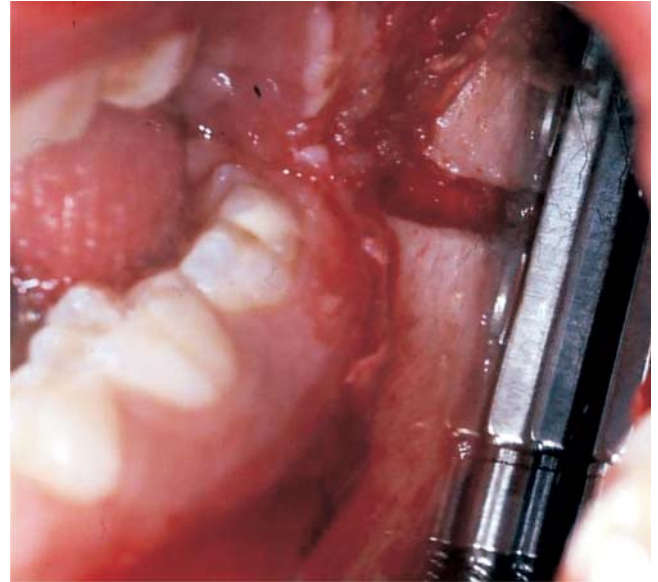


Figura 4. Colocación de distractor intraoral Zurich.

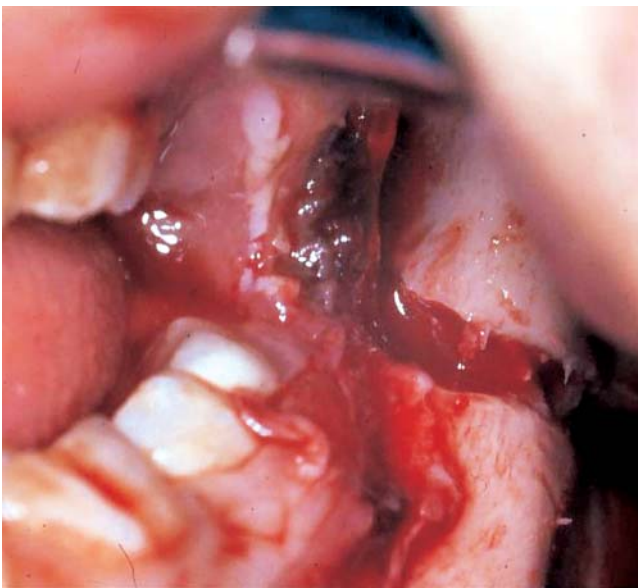


Figura 3. Marcado de corticotomía en zona retromolar hasta borde inferior mandibular.

cional, además de buena integración psicosocial (Figura 6).

RESULTADOS

El tratamiento de distracción osteogénica en los dos casos presentados de asimetría facial dependiente de deformidades óseas fue exitoso, ya que se logró la elongación de la mandíbula, según lo planeado, previo

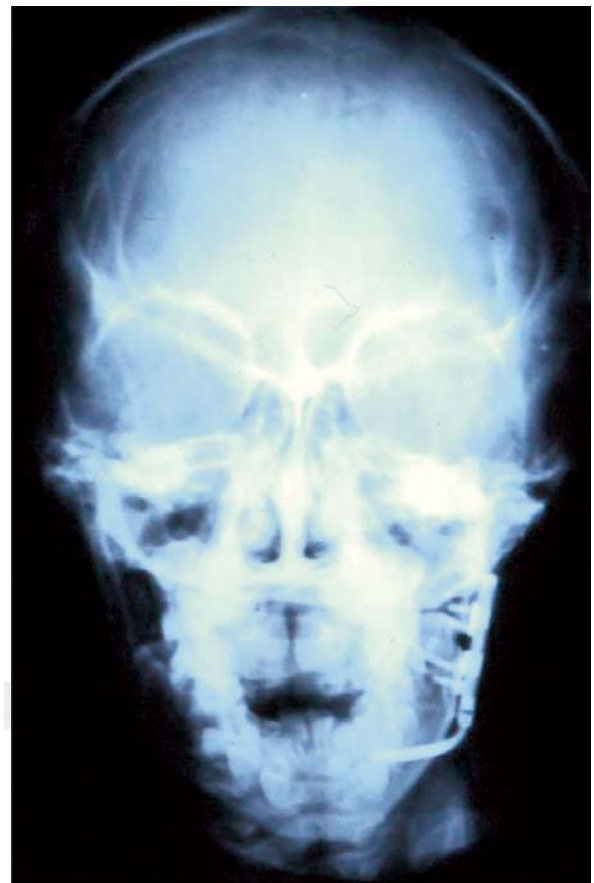

Figura 5. Control radiográfico de colocación de distractor intraoral Zurich.

al tratamiento quirúrgico. Las fases de la distracción varían según la técnica y el tipo de distractor, en ambos casos en estudio se usó corticotomías, una a nivel de rama ascendente y otra a nivel de cuerpo mandibular. En el primer caso se elongó 10 mm, mediante el uso de distractor extraoral, en el segundo caso mediante el uso de distractor intraoral se logró una ganancia de 6 mm; en ambos casos el periodo de latencia fue de 7 días, el periodo de activación en el primer caso fue de 10 días y en el segundo de 7 días, el periodo de estabilización en ambos casos fue de 60 días.

La distracción osteogénica logra excelentes resultados, por medio de técnicas, más nobles, más sencillas y menos agresivas para los tejidos y para el paciente. En etapas tempranas de la vida se logra un desarrollo y crecimiento armónico, contribuyendo de esta manera a que el paciente se integre a la sociedad en forma adecuada y sin repercusiones posteriores.

DISCUSIÓN

Los protocolos de tratamiento de las deformidades que involucran el complejo craneofacial previo al tratamiento de distracción osteogénica se dividían en técnicas conservadoras para las formas poco severas y en

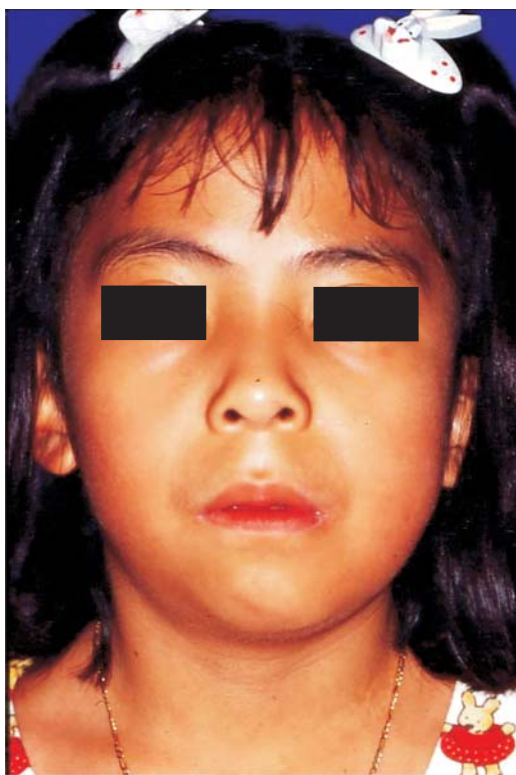

Figura 6. Control postoperatorio de retiro de distractor intraoral.

los casos mayores realizaban tratamientos quirúrgicos extensos con la consiguiente prolongación de la hospitalización; utilizaban en forma estricta fijación interdental-maxilar por periodos de 6 a 8 semanas, el potencial de crecimiento y desarrollo de las estructuras óseas y de los tejidos blandos circundantes resultaba impredecible. La distracción osteogénica logra la expansión de los tejidos, puede ser aplicada a temprana edad, elimina deformidades secundarias y deterioro psicológico, los procedimientos son menos invasivos, los pacientes pueden realizar sus actividades habituales, aumenta el crecimiento vertical y longitudinal, así como transversal de los maxilares y huesos del complejo craneofacial; la recidiva no se ha detectado, proporciona gran potencial de crecimiento mandibular, no existen probabilidades de alteración neuromuscular, el cóndilo puede aumentar de tamaño y volumen, además de volverlo más vertical.

El resultado obtenido en los dos casos tratados fue exitoso, se logró la elongación mandibular según lo planeado; en ambos casos la técnica quirúrgica empleada fue de corticotomía, en el primer caso se realizó a nivel de rama y en el segundo a nivel de cuerpo mandibular. El distractor extraoral tiene como principal desventaja la cicatriz que causan los tornillos externos, esto no sucede con el distractor intraoral, ya que no causa ninguna cicatriz visible. El distractor extraoral se retiró con anestesia local, mientras que el intraoral requirió de anestesia general.

CONCLUSIONES

Los resultados obtenidos en los dos casos tratados por el Servicio de Cirugía Maxilofacial del Hospital Regional «Gral. Ignacio Zaragoza» fueron exitosos, logrando el alargamiento de rama y de cuerpo mandibular, usando aparatos intraorales y extraorales. Es necesario efectuar estudios adicionales experimentales con seguimiento a largo plazo y evaluación clínica, así como de medios de diagnóstico auxiliares para establecer y perfeccionar protocolos de distracción osteogénica, considerando prioritario el estudio y adiestramiento profundo del tema.

En el futuro se esperan grandes aplicaciones de la distracción osteogénica mediante el desarrollo de nuevos aparatos, miniaturizados, sofisticados, intraorales y multidireccionales, capaces de provocar distracción de los maxilares, además de aparatos sofisticados y de menor tamaño que los actuales para las distintas estructuras óseas que componen el complejo craneofacial.

Un esfuerzo global está en camino para perfeccionar la biología y la tecnología de la distracción osteogénica.

La cirugía maxilofacial está lista para dar grandes pasos, por medio de la evolución, tanto de la cirugía ortognática como de la distracción osteogénica, a través del desarrollo de programas computarizados capaces de simular cambios posicionales de las estructuras óseas en las tres dimensiones del espacio.

REFERENCIAS

1. Codvilla A. On the jeans of lengthening in the lower limbs, the muscle and tissues are short through deformity. *Am J Orthop Surg* 1905; 2: 3553.
2. Ilizarov GA. The principal of the Ilizarov Method. *Bull Hosp J Dis Orthop Inst* 1988; 48: 1.
3. Ilizarov GA. The tension stress effect on the genesis and growth of tissues: part II. The influence of the rate and frequency of distraction. *Clin Orthop* 1989; 263: 283.
4. McCarthy JG, Schereber J, Kapp N et al. Lengthening of mandibular low gradual distraction. *Plast Reconstr Surg* 1973; 51: 56.
5. Molina F, Ortiz MF. Mandibular elongation and remodeling by distraction a farewell to major osteotomies. *Plast Reconstr Surg* 1995; 96: 825.
6. Guerrero C, Bell WH, Flores A, Meza L. Distracción osteogénica mandibular intraoral. *Odontología al Día* 1995; 11: 2.
7. Kaban LB, Moses MH, Mulliken JB. Surgical correction of hemifacial microsomia in the growing child. *Plast Reconstr Surg* 1998; 82: 9.
8. Pruzansky S. Not all Dwarfed mandibles are alike. *Birth Defects* 1969; 1: 120.

BIBLIOGRAFÍA RECOMENDADA

1. Bell WH, Epker BN. Surgical Orthodontic expansion of the maxilla. *A J Orthod* 1976; 70: 517-528.
2. Constantino PD, Friedman CD, Shidon ML et al. Experimental mandibular growth by distraction osteogenesis: Long-

- term results. *Arch Otolaryngol Head Neck Surg* 1993; 119: 511-516.
3. Califano L, Cortes A, Zupi A et al. Mandibular lengthening by external distraction: An experimental study in the rabbit. *J Oral Maxillofac Surg* 1994; 52: 1179.
 4. Samchukov ML, Cope JB, Harper RP et al. Biomechanical considerations for mandibular lengthening and widening by gradual distraction. *Am J Oral Maxillofac Surg* 1998; 56: 51.
 5. Guerrero CA, Bell WH, Contasti GI et al. Mandibular widening by intraoral distraction osteogenesis. *Br J Oral Maxillofac Surg* 1997; 35: 383.
 6. Gateno J, Teichgraeber JF. *Treatment planning and distraction osteogenesis*. Pre-printed abstracts. Baltimore, MD, American Cleft Palate Association, 1998.
 7. Chin M, Toth BA. Distraction osteogenesis in maxillofacial surgery using internal devices; Review of five cases. *J Oral Maxillofac Surg* 1996; 54: 45.
 8. Guerrero CA, Bell WH. Intraoral distraction. In: McCarthy JG (de). *Distraction of the craniofacial skeleton*. Springer New York, 1998: 219.
 9. Harper RP, Bell WH, Browne R et al. Reactive changes in the temporomandibular joint after mandibular midline osteodistraction. *Br J Oral Maxillofac Surg* 1997; 35: 20-25.
 10. Guerrero C. Rapid mandibular expansion. *Rev Venez Ortod* 1990; 1-2: 46.
 11. Bell WH, González M, Guerrero CA, Samchukov ML. Intraoral Widening of the mandible by distraction osteogenesis: histologist and radiographic assessment. *American Association of Oral and Maxillofacial Surgeons Research Abstract*, 1997.
 12. Karaharju-Suvanto T, Peltonen J, Laitinen O, Kahri O. The effect of gradual distraction of the mandible on the sheep temporomandibular joint. *Int J Oral Maxillofac Surg* 1996; 25: 152-156.
 13. Bell WH. *Surgical corrections of dent facial deformities*. Philadelphia; WB Saunders, 1980.
 14. Epker BN, Fish LC. *Dent facial deformities: Integrated Orthodontic and surgical correction*. St Louis: CV Mosby, 1986.
 15. Dolwick MF, Sanders B. *TMJ internal derangement and diagnosis*. St Louis: Mosby, 1985.

Dirección para correspondencia:
Dr. José Ernesto Miranda Villasana
 ernestomiranda@prodigy.net.mx