



Rehabilitación bucal bajo anestesia general en el síndrome de Alagille. Reporte de un caso

Lilia Espinosa Victoria,* Eduardo de la Teja Ángeles,[§] Luis Américo Durán Gutiérrez,^{||} Luis Alberto Gaitán Cepeda[¶]

RESUMEN

El síndrome de Alagille es un desorden multisistémico, autosómico dominante con manifestaciones clínicas variables, principalmente afecta el hígado, conductos biliares, riñones, corazón, ojos, y tejido óseo. Presenta una incidencia de 1 en 100,000 nacidos vivos. Es importante eliminar focos infecciosos en la cavidad bucal de estos pacientes por la susceptibilidad a presentar procesos infecciosos e incluso sepsis por inmunodepresión inherente al síndrome. Este artículo describe el caso de un paciente con diagnóstico de síndrome de Alagille y el plan de tratamiento multidisciplinario para llevar a cabo la rehabilitación bucal bajo anestesia general, cabe destacar que el paciente presentaba pigmentación completa de la dentición primaria de color verde a causa de la bilirrubina; el tratamiento fue radical para la eliminación de focos infecciosos, anteponiéndose la salud del paciente a la estética.

Palabras clave: Síndrome de Alagille, rehabilitación bucal, inmunosupresión, dientes verdes.

Key words: Alagille syndrome, buccal rehabilitation, immunosuppression, green teeth.

ABSTRACT

The Alagille syndrome is a multi-systemic disorder, it is inherited as an autosomal dominant trait, with variable clinical manifestations, mainly affects the liver, and biliary conduits, kidneys, heart, eyes, and an unusual butterfly shape of the bones of the spinal column. The estimated prevalence of Alagille syndrome is 1 in 100,000 live births. It is important to eliminate caries in the buccal cavity of these patients by the susceptibility to present infectious processes and sepsis by inherent immunological depression of the syndrome. This article describes the case of a patient with diagnosis of Alagille Syndrome and the multidisciplinary treatment to carry out the buccal rehabilitation under general anesthesia, it is important to inform that the patient presented complete green pigmentation of the primary dentition, because of the bilirubin, the treatment was radical for the elimination of infectious centers, putting in front the health of patient to the aesthetic one.

SÍNDROME DE ALAGILLE/DISPLASIA ARTERIOHEPÁTICA

Es una alteración autosómica dominante recientemente mapeada en el 20p 12-*jagged-locus* 1 (JAG1). Su incidencia en los Estados Unidos es de aproximadamente 1 en 100,000 nacidos vivos, no existe diferencia alguna de penetrancia entre los sexos, la mayoría de los casos son diagnosticados después de los 6 meses de edad en el 70% de los neonatos, descubriéndose por alteraciones cardíacas o renales.¹ También es denominado escasez sindrómica de conductos biliares caracterizado por colestasis crónica (obstrucción del flujo biliar), facies característica (cara triangular, hipertelorismo, ojos profundos, mentón puntiagudo, frente prominente, nariz caída), soplo cardíaco, embriotoxon posterior (alteración de la cámara anterior del ojo) y vértebras en mariposa. Histológicamente el hígado se caracteriza por una relación en el número de conductos biliares y de espacios porta, se puede encontrar fibrosis de grado variable.² Otras alteraciones que podemos mencionar son el

compromiso renal, osteoarticular, retraso en el neurodesarrollo, pubertad retardada, voz aguda y retardo pondoestatural.

El síndrome de Alagille presenta condiciones médicas de importancia que se deben valorar para evitar riesgos quirúrgicos al paciente, ya que cursan con inmunosupresión secundaria a la hepatopatía, esto significa un alto riesgo a infecciones, cualquier foco infeccioso tiene el potencial suficiente para desarrollar sepsis.³ Todos los factores de la coagulación con excepción de una fracción del factor VIII (Von Willebrand) son elaboradas por el hígado, de aquí el origen de la hipocoagulabilidad con que cursan los pacientes. El tiempo de protrombina (TP) y tiempo parcial de tromboplas-

* Residente de segundo año de Estomatología del INP.

§ Jefe del Servicio y Profesor Titular de la Especialidad en Estomatología Pediátrica.

|| Estomatólogo Pediatra adscrito al INP.

¶ Jefe del Departamento de Patología Experimental DEPeI-UNAM.

tina (TTP) se ven prolongados,⁴ el recuento plaquetario se ve afectado en las hepatopatías,⁵ de aquí la necesidad de valorarse los tiempos y cuenta plaquetaria para disminuir el riesgo de sangrado. La vitamina K es imprescindible en el tratamiento estomatológico por el grave riesgo de hemorragia derivada de su déficit, ya que los factores II, VI, IX y X requieren de vitamina K para su fijación.⁶ Descartar alteraciones de las venas portales intrahepáticas y anomalías vasculares cere-

brales para evitar una posible hemorragia intracraneal. En más de las tres cuartas partes de los pacientes está presente algún tipo de cardiopatía congénita, las lesiones más frecuentes son de la arteria pulmonar, estenosis valvular o subvalvular y estenosis arterial pulmonar periférica, siendo necesaria la administración de profilaxis antibiótica en algunos casos.⁷ Debido al compromiso hepático puede cursar con hipertensión portal y la consecuente hipertensión arterial (*Cuadro I*).

Cuadro I. Plan de tratamiento multidisciplinario para la rehabilitación bucal bajo anestesia general.

Patología	Compromiso sistémico	Importancia en el tratamiento estomatológico
Complicación hepática	Provoca hipertensión portal con la consecuente hipertensión arterial	Se debe controlar la hipertensión durante la rehabilitación bajo anestesia general para evitar posibles arritmias
Coagulopatía	Todos los factores de la coagulación son producidos por el hígado con excepción de una fracción del factor VII (Von Willebrand) por lo que existe deficiencia de ellos en pacientes con hepatopatías	Se debe contar con los valores normales ya que su deficiencia se traduce en posible hemorragia o tendencia al sangrado al momento de la rehabilitación
Plaquetas	Solicitar la cuenta plaquetaria, ya que el recuento plaquetario se ve afectado en las hepatopatías	Está contraindicado cualquier procedimiento quirúrgico (extracciones, cirugías periodontales y maxilofaciales) con cifras menores de 50,000 plaquetas/mm ³
Tiempo de protrombina y tiempo parcial de tromboplastina	En pacientes con Sx de Alagille se ven prolongados debido a la disfunción hepática que existe, los cuales se pueden corregir con la aplicación de vitamina K intravenosa	Debe contar el paciente con valores normales, ya que una alteración en ellos significa una posible complicación por hemorragia durante el tratamiento estomatológico
Fibrinógeno (Factor I)	Esta sustancia coagula por acción de la trombina, transformándose en fibrina. El fibrinógeno se origina en el hígado, por lo cual en pacientes con enfermedades hepáticas se debe tomar en cuenta su déficit	En condiciones normales hay de 200 a 350 mg de fibrinógeno por cada 100 mL de plasma. En condiciones patológicas la cantidad de fibrinógeno puede disminuir e incluso desaparecer, lo cual predispone a hemorragias importantes.
Cardiopatía congénita	Las alteraciones más frecuentes son de la arteria pulmonar, estenosis valvular o subvalvular, estenosis arterial pulmonar periférica, CIA, hipertensión pulmonar, lo que significa riesgo a desarrollar endocarditis bacteriana	Se debe interconsultar con el Servicio de Cardiología para descartar si existe contraindicación alguna para llevar a cabo la RBBAG y si es necesaria la administración de profilaxis antibiótica.
Anomalías vasculares	Se deben descartar alteraciones de las venas portales intrahepáticas y anomalías vasculares cerebrales presentes en las hepatopatías	Descartar algún tipo de anomalía vascular, ya que existe el riesgo de hemorragia intracraneal durante la RBBAG.
Vitamina K	Los factores II, VI, IX y X de la coagulación requieren de vitamina K para su fijación, lo cual causa hipoprotrombinemia por la disfunción hepática	Es imprescindible en el tratamiento estomatológico por el grave riesgo de hemorragia derivada de su déficit al no poderse fijar los factores de la coagulación.

La bilirrubina es producto del catabolismo del grupo heme, el cual es convertido a biliverdina por acción de la heme oxigenasa y la biliverdina da origen a la bilirrubina. Se cree que la bilirrubina directa, puede tener una acción citotóxica.⁸ En artículos e investigaciones que se han realizado sobre este síndrome no refieren alguna característica estomatológica en cuanto a forma y color de los órganos dentarios, únicamente se hace mención de la importancia de eliminar focos infecciosos como las caries para evitar complicaciones por la susceptibilidad a presentar infecciones que pueden desarrollar sepsis.⁹ La hiperbilirrubinemia neonatal durante el periodo de formación de los órganos dentarios, puede originar cambios secundarios al transportar pigmentos de biliverdina a la pulpa que se incorporan a la dentina y al esmalte en formación. El depósito de los pigmentos en los tejidos del diente primario comienza durante el cuarto o sexto mes de vida intrauterina, cuando se inicia la calcificación de los incisivos; este proceso puede continuar hasta once meses después del nacimiento, al término de la calcificación de los segundos molares primarios.^{10,11} Rosenthal publicó dos casos de niños con dientes verdes, quienes tenían antecedentes de ictericia al nacer, mencionó que los pigmentos de bilirrubina se absorben en la dentina durante las primeras semanas

de vida.¹² Villa menciona que en el recién nacido puede haber depósito de bilirrubinas en la piel y en las mucosas, lo que ocasiona ictericia, y en casos severos este depósito ocurre en el cerebro. Para causar pigmentación en las estructuras del diente en formación, las concentraciones probablemente se acercan a los 30 mg/100 mL.¹³ En los pacientes con hiperbilirrubinemia neonatal, el color se incorpora a los dientes en desarrollo a través del paso de biliverdina de la pulpa a la dentina. Seow mencionó que los pacientes con enfermedad hepática crónica tienen dientes de color verde o café debido a la consecuente hiperbilirrubinemia.¹⁴ El esmalte muestra hipoplasia, esta misma coloración de los dientes se aprecia también cuando se sufre de otros padecimientos como atresia biliar, eritroblastosis fetal, hepatitis neonatal y después de un trasplante de hígado.¹⁵

Cadena y cols.¹⁶ mencionan que la hiperbilirrubinemia genera el depósito de pigmentos en los dientes en desarrollo, el cual es el resultado de la hemólisis con una concentración elevada de los pigmentos de biliverdina y bilirrubina en la sangre. Los dientes permanentes no son afectados por los pigmentos, ya que su calcificación se inicia después del nacimiento, probablemente en un periodo en el que ya se ha controlado la hiperbilirrubinemia.¹⁶

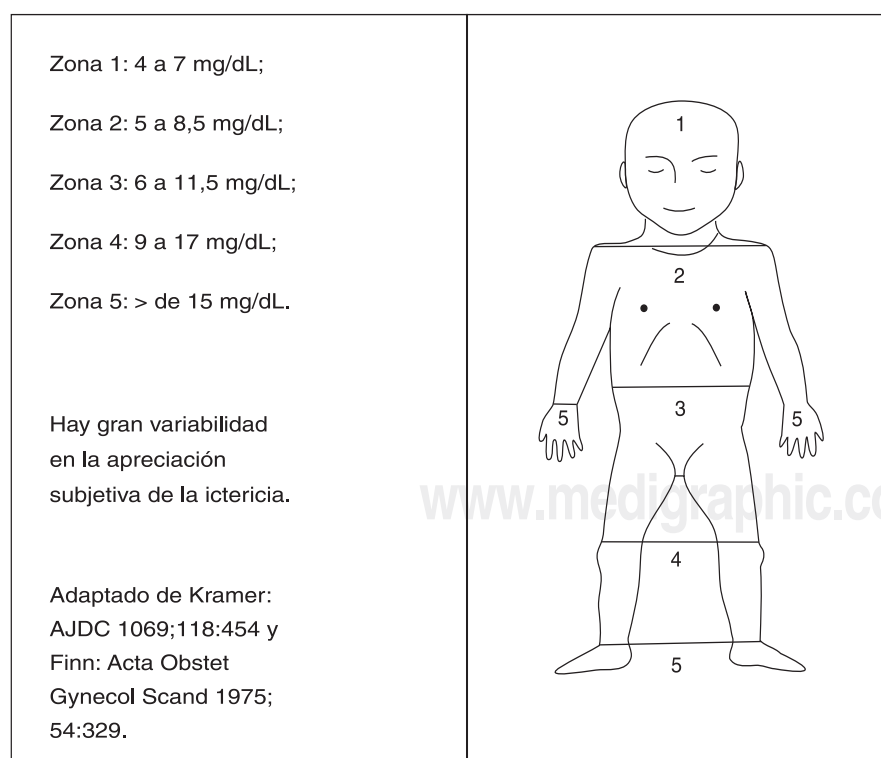


Figura 1. Representa el grado de ictericia según Kramer dependiendo de las áreas del cuerpo afectadas.

CASO CLÍNICO

Paciente masculino de 2 meses 15 días de edad con diagnóstico inicial de síndrome colestásico. Inicia padecimiento a la segunda semana de vida extrauterina con ictericia en conjuntivas y piel. Referido al INP valorado por gastronomía, encontrándolo con ictericia nivel Kramer IV (Figura 1). Conjuntivas amarillentas, no presenta red venosa colateral, diagnosticándolo como síndrome colestásico de etiología no obstructiva. El Servicio de Cardiología diagnostica estenosis pulmonar y cardiopatía congénita. Los valores de bilirrubina normales para la edad del paciente (2 años 10 meses) son bilirrubina directa (BD) de 0 a 0.3 mg/dL, bilirrubina indirecta (BI) de 0.3 a 1.9 mg/dL¹⁷ por lo que el paciente presentó elevación de bilirrubinas con incremento al doble en un año; se realizó biopsia hepática, confirmando el diagnóstico de síndrome de Alagille.

El paciente cursa con múltiples procesos infecciosos como bacteremia sin foco aparente, bronconeumonía intrahospitalaria cursando con insuficiencia cardíaca y urosepsis por *Candida albicans*, lo cual confirma la susceptibilidad a presentar infecciones y fragilidad ósea (osteoporosis) como lo expresa la literatura.

Se interconsulta al Servicio de Estomatología por presentar múltiples procesos cariosos, los cuales representan focos infecciosos (Figura 2). Debido al compromiso sistémico y tratamiento bucal extenso es candidato para realizar rehabilitación bucal bajo anestesia general (RBBAG) se interconsulta a los Servicios tratantes del paciente quienes no contraindican la RBBAG.

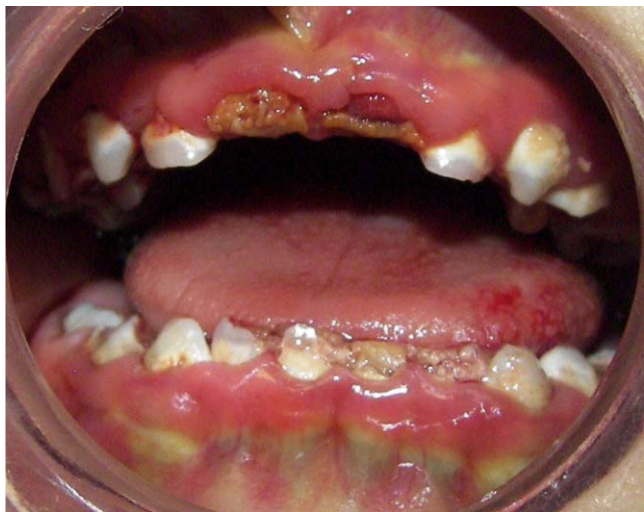

Figura 2. Imagen intraoral de los múltiples procesos cariosos que presenta el paciente y la coloración verde de los órganos dentarios (Para fotografía a color consultar la versión electrónica).

PRE-QUIRÚRGICO

El niño(a) afectado de enfermedad hepática crónica puede presentar diversas complicaciones sistémicas y son más vulnerables a presentar defectos nutricionales. Los problemas clínicos de la enfermedad hepática crónica pediátrica con mayor frecuencia son las alteraciones metabólicas, colestasis e infecciones.¹⁸ Por lo tanto la RBBAG debe tomar en cuenta los siguientes aspectos médicos que significan riesgos quirúrgicos para el paciente previa interconsulta a los Servicios tratantes para valorar al paciente y manejarlo de forma multidisciplinaria.

En este caso clínico se interconsultó a los Servicios de Gastronomía, Cardiología, Nefrología y Anestesiología para conocer el estado físico del paciente.

Por la intubación en la anestesia general y las extracciones del tratamiento estomatológico se evaluó el riesgo de sangrado del paciente, valorándose el TP, TTP y cuenta plaquetaria, encontrándose en condiciones adecuadas, sin necesidad de transfusión. Se confirmó con el Servicio de Cardiología la necesidad de administrar profilaxis antibiótica por la hipertensión arteriopulmonar y comunicación interauricular que presenta el paciente, se vigila la presión arterial del paciente para evitar hipertensión arterial durante el procedimiento bajo anestesia general. A la exploración intraoral se observaba dentición temporal con múltiples procesos cariosos de diversos grados (focos infecciosos), los cuales muestran una coloración verdosa, siendo ésta una manifestación estomatológica del síndrome de Alagille secundaria a los altos niveles de bilirrubina¹⁹ (Figura 3).

Una vez evaluado el estado de salud del paciente por medio de las valoraciones de los diversos Servicios tratantes, fue valorado por el Servicio de Aneste-

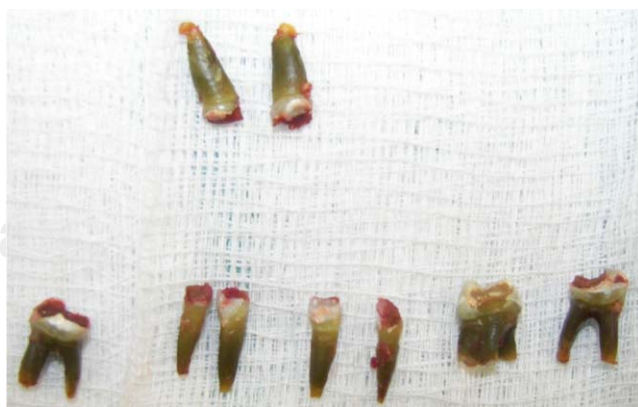

Figura 3. Órganos dentarios extraídos donde se aprecia la coloración verde de las raíces (Para fotografía a color consultar la versión electrónica).

siología como ASA III, la biometría hemática reportó valores de hemoglobina de 13 mg/dL, 212,000 plaquetas, TP 94%, TTP 92%. Confirmando condiciones adecuadas del paciente para programar la RBBAG al día siguiente de la valoración anestésica, tomando en cuenta las características morfológicas faciales del paciente, considerándolo como intubación difícil.

PROCEDIMIENTO ESTOMATOLÓGICO

La RBBAG se realiza de manera ambulatoria, al ingresar el paciente a quirófano es canalizado, iniciándose el monitoreo de sus signos vitales para proceder a la intubación nasotraqueal, realizándola al tercer intento. El paciente presenta dentición primaria completa con catorce órganos dentarios cariados, siendo en total 27 los tratamientos odontológicos requeridos, la mayoría de ellos radicales para evitar futuras infecciones de origen dental. Al rehabilitar al paciente no se pretende realizar tratamientos estéticos, simplemente un tratamiento funcional.

Los tratamientos que incluyó la RBBAG fueron selladores de fisuras y fosetas, resinas, pulpotomías, coronas acero cromo y extracciones, colocando puntos de sutura simples en las zonas de los alvéolos desocupados.

Concluye el procedimiento sin accidentes ni complicaciones, vigilando que la evolución del paciente fuera favorable, el tiempo quirúrgico fue de 65 minutos y un tiempo total de anestesia de 130 minutos. Aunque el tratamiento realizado es considerado como invasivo por el número de extracciones que requirió no se coloca ningún tipo de prótesis, ya que está contraindicado su uso en este tipo de pacientes por las condiciones sistémicas que presenta.

En el Departamento de Patología Experimental de la División de Estudios de Postgrado de la UNAM se realizó el estudio histológico de un órgano dentario extraído del paciente. A través de cuatro técnicas de tinción especiales para pigmentos biliares, se pudo observar que los depósitos de bilirrubina se encontraban en todo el túbulo dentinario, por ello la pigmentación completa del órgano dentario y la limitación para ofrecer un tratamiento estético.

DISCUSIÓN

Tal como se ha descrito en la literatura, el paciente mencionado en este artículo cumple con las características clínicas propuestas por Alagille y cols.¹

En la rehabilitación bucal del paciente mencionado en este artículo se consideró cada una de las características médicas que condicionan su integridad, esta-

bleciendo un tratamiento multidisciplinario, tal como lo sugiere Tank G y cols⁴ evitando cualquier riesgo y concluir la RBBAG sin complicaciones.

Autores^{4,8,10} de diversos artículos que tratan sobre el síndrome de Alagille hacen mención de la importancia de eliminar focos infecciosos por la susceptibilidad de estos pacientes a presentar infecciones y desarrollar sepsis, las caries dentales representan focos infecciosos de suma importancia, al planear el tratamiento dental se debe valorar el riesgo-beneficio por ello en este artículo se antepone el tratamiento radical al estético.

Cadena y cols.¹⁶ mencionan que los dientes permanentes no son afectados por los pigmentos, ya que su calcificación se inicia después del nacimiento, lo cual no se puede asegurar en este caso, ya que el grado de hiperbilirrubinemia del paciente aumentó al doble en sus dos primeros años de vida.

CONCLUSIONES

Los pacientes diagnosticados con el síndrome de Alagille requieren atención estomatológica inmediata al diagnóstico, ya que son considerados pacientes de alto riesgo a caries, se debe contar con un plan de tratamiento estomatológico exclusivo para pacientes que cuenten con este diagnóstico de base y brindar un tratamiento multidisciplinario por el compromiso sistémico que presenta. Es indispensable contar con las valoraciones de los Servicios tratantes del paciente para conocer su estado de salud y decidir el momento oportuno para realizar la rehabilitación bucal.

En caso de que la rehabilitación bucal bajo anestesia general sea el plan de tratamiento indicado se deben tomar en cuenta los aspectos médicos citados en este artículo para poder disminuir los riesgos quirúrgicos al paciente.

El odontopediatra juega un papel importante para implementar la higiene bucal como método preventivo para evitar procesos infecciosos de origen dental y tratamientos radicales como las extracciones que implican riesgo de sangrado. Informar a los padres del tratamiento estomatológico, explicando el origen de la coloración verdosa de los órganos dentarios, anteponiéndose al tratamiento dental invasivo y funcional ante cualquier tratamiento estético.

Establecer una adecuada comunicación con los padres del paciente, el pediatra y los médicos subespecialistas que lo tratan, para concientizarlos del valor que representa la salud dental en este tipo de pacientes.

Debido al plan de tratamiento multidisciplinario que se brinda a los pacientes con síndrome de Alagille, en el Instituto Nacional de Pediatría se realiza la rehabili-

tación bucal de una manera segura, disminuyendo el riesgo de accidentes y complicaciones.

REFERENCIAS

1. Alagille D, Estrada A, Hadchouel M, Gautier M, Odièvre M, Dommergues JP. Syndromic paucity of interlobular bile ducts (Alagille syndrome or arteriohepatic dysplasia). Review of 80 cases. *J Pediatr* 1987; 110: 195-200.
2. Shendge H, Tullu MS, Shenoy A, Chaturvedi R, Kamat JR, Khare M et al. Alagille syndrome. *Indian J Pediatr* 2002; 69: 825-7.
3. Castañeda C, Fragoso T, Gra B, Guerra L, Castellanos O, Trujillo ME. Alagille's syndrome in Cuba. A report of 9 cases. *Genetics* 1992; 46(4): 341-6.
4. Tank G. Oral changes associated with end-stage liver disease and liver transplantation: implications for dental management. *ASDC J Dent Child* 1991; 58(6): 474-80.
5. Méndez V. Colestasis neonatal: evolución de los pacientes diagnosticados entre 1983 y 2000 en dos servicios gastroenterológicos de referencia de Montevideo. *Arch Pediatr Urug* 2005; 76(3): 210-221.
6. Jiménez JR, Castellanos RK, Huerta AR, Justiniani CN, Yañez LM, Sierra TA. Un caso del síndrome de Alagille. *Rev Mex Pediatr* 2007; 74(4): 152-157.
7. Quiros-Tejiera RE, Ament ME, Heyman MB. Variable morbidity in Alagille syndrome: a review of 43 cases. *J Pediatr Gastroenterol Nutr* 1999; 29(4): 431-437.
8. Herbert FL, Delcambre TJ. Unusual case of green teeth resulting from neonatal hyperbilirubinemia. *ASDC J Dent Child* 1987; 54(1): 54-6.
9. Sengupta S, Das JK, Gangopadhyay A. Alagille syndrome with prominent skin manifestations. *Indian J Dermatol Venereol Leprol* 2005; 71: 119-21.
10. Monte AL, Pomarico L, Souza PI, Rangel JM. Green pigmentation of deciduous teeth: Report of two cases. *J Dent Child* 2004; 71(2): 179-181.
11. Fantasia JE, Damm DD. Green primary teeth. Diagnosis: Bilirubin deposition. *Gen Dent* 2005; 53(1): 84-5.
12. Rosenthal PH, Ramos A. Management of children with hyperbilirubinemia and green teeth. *J Pediatr* 1986; 108: 103-5.
13. Villa GM, Mate SA, Murguía T. Icteric neonatal fisiopatología, etiología, diagnóstico y encefalopatía bilirrubínica. *Bol Med Hosp Inf Mex* 200; 57: 92-103.
14. Seow WK, Shepherd RW, Ong TH. Oral changes associated with biliary atresia and liver transplantation. *J Clin Pediatr Dent* 1993; 18(1): 38-42.
15. Zaia AA, Graner E, de Almeida OP, Scully C. Bilirubin pigmentation of human teeth caused by hyperbilirubinemia. *J Oral Pathol Med* 1999; 28(3): 128-30.
16. Cadena GA, De la Teja AE, Soto BJ, Guzmán MA, Ocampo AF. Hiperbilirubinemia neonatal como causa de pigmentaciones dentarias intrínsecas. Presentación de dos casos. *Acta Pediatr Méx* 2002; 23(3): 123-127.
17. Shendge H, Tullu MS, Shenoy A, Chaturvedi R, Kamat JR, Khare M et al. Alagille syndrome. *Indian J Pediatr* 2002; 69: 825-7.
18. Schwarzenberg SJ, Grothe RM, Sharp HL, Snover DC, Freese D. Long-term complications of arteriohepatic dysplasia. *Am J Med* 1992; 93: 171-176.
19. Al-Mutawa S, Mathews B, Salako N. Oral findings in Alagille syndrome. A case report. *Med Princ Pract* 2002; 1(3): 161-3.

Dirección para correspondencia:

Dr. Luis Américo Durán

Departamento de Estomatología

Instituto Nacional de Pediatría

Insurgentes Sur 3700 Letra C

Col. Insurgentes Cuicuilco

Delegación Coyoacán, CP 04530

Tel. 10840900