



# Alternativa en el manejo del paciente quirúrgico en 1,570 casos de terceros molares retenidos (Tratamiento efectivo utilizado para este estudio a lo largo de 10 años)

Tetsuji Tamashiro Higa,\* Patricia G Arias Inclán<sup>§</sup>

## RESUMEN

**Objetivo:** Comunicar a la profesión odontológica que la medicina alternativa ofrece beneficios en el paciente, sin efectos secundarios y es de gran ayuda para mejorar su tratamiento. **Material y métodos:** Se efectuó la revisión de 706 expedientes de 10 años y se determinó que el estudio abarcaría solamente los casos de terceros molares clase II, lo cual arroja un total de 1,570 terceros molares que fueron extraídos quirúrgicamente. La gran mayoría de los pacientes (98.45%) se sometió a la intervención bajo anestesia locorregional. La diferencia estriba en que desde hace 4 años se les aplica aromaterapia a los pacientes para propiciar la relajación preoperatoria, y láser terapéutico en el postoperatorio inmediato por su efecto analgésico y antiinflamatorio. **Resultados:** Estos procedimientos han incidido en una mejor colaboración y disposición por parte de los pacientes, quienes reportaron menor dolor que aquéllos atendidos en los 6 primeros años del estudio. Este trabajo compara la evolución de los pacientes intervenidos en los primeros 6 años con la de los pacientes operados en los últimos 4 años, durante los que se usaron terapias alternativas. También se considera importante el porcentaje menor de las complicaciones postoperatorias.

**Palabras clave:** Extracción quirúrgica, terceros molares.

**Key words:** Surgical extraction, third molars.

## INTRODUCCIÓN

Se denomina retenciones dentarias a los órganos dentarios que no erupcionan normalmente por la falta de espacio y se quedan retenidos dentro de los maxilares. En la actualidad estas retenciones se presentan con mayor frecuencia por la falta de crecimiento de los maxilares, la cual se debe a la falta de estímulo en la masticación por la ingesta de alimentos muy blandos, y es más frecuente entre la población urbana.<sup>1-4</sup>

El estudio de este evento no es reciente, ya que en 1954 Begg mencionó que la dentición del hombre en la edad de piedra, comparada con la de aborígenes australianos, muestra una similitud en el crecimiento de los maxilares, presentando una dentición completa. Por otra parte, Campell confirma ulteriormente la función oclusal de los aborígenes australianos, comparándolos con la dentición degenerada del hombre mo-

## ABSTRACT

**Objective:** To communicate to dental professionals that alternative medicine offers great benefits to the patient without side effects and it also helps us to offer a better treatment. **Materials and methods:** The present study reviewed the files of 706 patients throughout 10 years. It was determined that the study would include only those cases of class II third molars, resulting a total of 1,570 third molars surgically removed. The majority of the patients (98.45%) was treated during surgery with local regional anesthesia. The difference is that in the last four years aromatherapy has been used on patients to propitiate pre-operative relaxation, and therapeutic laser has been used after the procedure because of its analgesic and anti-inflammatory effects. **Results:** These procedures have resulted in a better collaboration and attitude from the patients, who reported less pain than those treated in the first six years of the study. This article compares the evolution of the patients treated in the first six years with patients treated in the last four years, when alternative medicine was used. The lower percentage of postoperative problems is also considered important.

dermo. Posteriormente, Helm efectúa un estudio comparativo entre dinamarqueses modernos y cráneos de dinamarqueses medievales de los siglos XII a XVI, encontrando diferencias en el crecimiento de los maxilares por la falta de estímulo en la masticación, todos ellos citados por Simoes.<sup>1</sup>

El crecimiento de la región craneana se produce con el desarrollo expansivo de la masa encefálica casi sin influencia del medio externo, mientras que la región facial requiere, además de los estímulos genéticos, de estímulos externos como respiración, succión, masticación y deglución. La respiración nasal es

\* Académico Titular de la Academia Mexicana de Cirugía.

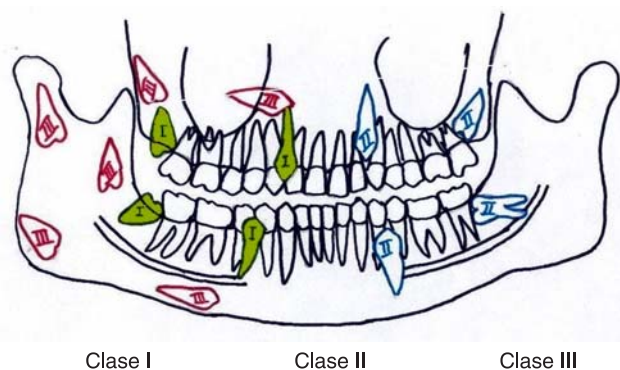
<sup>§</sup> Cirujana Dentista Ortodoncista, *World Federation of Orthodontists*.

responsable del desarrollo craneofacial mayormente en tercio medio. La succión estimula el desarrollo muscular y óseo del bebé en la infancia temprana; se ha comprobado que el seno materno hace que el bebé ejecute de 2,000 a 3,500 movimientos mandibulares, mientras que la mamila sólo lo obliga a realizar 1,500 a 2,000. La masticación es responsable del desarrollo de los huesos maxilares, conservación de los arcos, estabilidad de la oclusión y el equilibrio muscular y funcional. Finalmente, la deglución es una secuencia refleja de contracciones musculares, y es uno de los estímulos principales para lograr un equilibrio armónico de las estructuras estomatognáticas.<sup>2</sup>

La falta de desarrollo de los maxilares a causa de la falta o deficiencia de los estímulos externos mencionados anteriormente puede causar retenciones dentarias. Las retenciones que se observan con mayor frecuencia son la de los terceros molares inferiores, siguiendo en frecuencias los caninos superiores, después terceros molares superiores, y segundos premolares inferiores.<sup>4,6</sup>

Es sumamente importante remover quirúrgicamente las retenciones dentarias localizadas dentro de los maxilares, ya que con frecuencia provocan una serie de alteraciones como dolor e inflamación en el momento de su erupción (pericoronitis); desplazamiento de piezas dentarias adyacentes en algunas ocasiones y, como consecuencia, inestabilidad en la oclusión, y reabsorción radicular del segundo molar cercano a la retención ocasionando patología pulpar en la pieza dentaria afectada. Adicionalmente, las retenciones dentarias pueden provocar quistes dentígeros, odontomas quísticos, queratoquistes, ameloblastoma y carcinoma epidermoide.<sup>3-12</sup>

Los terceros molares retenidos son clasificados, desde el punto de vista quirúrgico, en clase I, II y III dependiendo de su localización anatómica y su relación con los elementos nobles como seno maxilar, conducto dentario inferior, agujero mentoneano y piso nasal, ya que esto determina el grado de dificultad que presentan en el momento de su extracción quirúrgica. En la clase I se encontrará visible clínicamente (total o parcialmente) la corona de la pieza dentaria retenida dentro de la arcada dentaria; se denomina clase II cuando la corona no se observa clínicamente y radiográficamente se localiza en los límites que circundan el hueso alveolar y, finalmente, se clasifican como clase III todas aquellas retenciones que se encuentran fuera de la zona anatómica que les corresponde. Por su posición, las retenciones dentarias, independientemente de su clase (I, II ó III), pueden clasificarse en: vertical, invertida, mesio- o disto-angular, mesio- o disto-horizontal, vestibulo-lingual o vestibulo-palatino. Esta clasificación es una combinación basada en los trabajos de Winter, Pell Gregory y Ginesstet (*Figura 1*).<sup>3-5,13-18</sup>



**Figura 1.** Clasificación de retención.

En las extracciones de terceros molares se consideran los siguientes tiempos quirúrgicos: incisión, levantamiento de colgajo, osteotomía y odontosección, extracción propiamente dicha, limpieza de cavidad ósea remanente, afrontamiento del colgajo y sutura. Las intervenciones pueden realizarse bajo anestesia locorregional, sedación o anestesia general. Con frecuencia se extraen los cuatro terceros molares simultáneamente con el fin de disminuir la tensión del paciente a una sola sesión.<sup>3,4,7</sup>

Algunas de las complicaciones postoperatorias más comunes en la remoción quirúrgica de terceros molares son: alveolitis (también conocida como alvéolo seco u osteítis alveolar), la cual se presenta en 20 a 30% de los casos;<sup>19-23</sup> abscesos postergados que aparecen después de 15 días de postoperatorio y, en casos más severos, osteomielitis; lesión del nervio dentario inferior (parestesia),<sup>16-18,23</sup> introducción de tercer molar al seno maxilar, fractura mandibular<sup>13,14,24,25</sup> o de tuberosidad del maxilar, proyección del tercer molar al espacio faríngeo,<sup>26</sup> y enfisema cervicofacial<sup>27</sup> por uso de turbina de aire.

El empleo de medicación pre y postoperatoria constituye una medida importante para evitar las complicaciones,<sup>3,4,19,21,22,28,29</sup> así como las indicaciones de alimentación, aseo, cuidados locales y generales.

Aunque generalmente se utiliza la medicina alopática para la remoción de terceros molares, vale la pena explorar otras opciones. Dos alternativas médicas para propiciar la relajación de los pacientes y para coadyuvar a la disminución del dolor e inflamación postoperatorios son la aromaterapia y el láser terapéutico.

La aromaterapia es un tratamiento terapéutico de relajación, conocido dentro de la medicina alternativa o complementaria como un procedimiento holístico. La aromaterapia utiliza aceites esenciales que son extraídos de flores, plantas y raíces, dándole un olor ca-

racterístico de cada una de ellas. Esta terapia funciona primeramente induciendo su olor al aparato olfativo en un proceso conocido como recepción, en el cual la fragancia es percibida por las células olfatorias, localizadas en la mucosa nasal superior y posterior de la cavidad nasal; posteriormente las esencias se absorben en un fenómeno denominado transmisión, en el cual se forman pequeños fascículos envueltos por células de Schwann, que pasan la lámina del etmoides hacia el bulbo olfatorio, y finalmente se transmite este mensaje al centro emocional, lo cual también se designa como percepción: los impulsos olfatorios llegan a la corteza cerebral sin relevo a través del tálamo, liberando endorfinas y encefalinas, lo que da como resultado una sensación de bienestar y tranquilidad a la persona que lo recibe.<sup>31-34</sup>

El láser terapéutico es una ampliación de la luz estimulada por radiaciones. Esta luz produce una energía térmica que excita la energía biológica, estimulando terminaciones nerviosas, aumentando la secreción de endorfinas y encefalinas, y produciendo un efecto analgésico, regenerador del tejido tisular y antiinflamatorio. La luz láser posee 4 características particulares: monocromaticidad (se emite en una sola longitud de onda), direccionalidad (se transmite en una sola dirección), coherencia (se emite en un mismo momento) y brillantez (se genera una luz altamente brillante con gran densidad de energía). El láser terapéutico, también conocido como láser de baja densidad o blando, puede ser combinado con otras terapias a modo de aumentar los efectos curativos, y es utilizado en medicina y estomatología.<sup>30,31</sup>

La medicina alternativa o complementaria fue aceptada por la Organización Mundial de la Salud (OMS) en 1979, particularmente la Medicina Tradicional China (acupuntura) por sus efectos reguladores y analgésicos.<sup>35</sup> En medicina, los tratamientos alternativos son utilizados por 42% de la población en los Estados Unidos y 20% en el Reino Unido,<sup>30</sup> mientras que en odontología puede apreciarse un incremento de 8% en los últimos 15 años en los Estados Unidos.<sup>33</sup>

## MATERIAL Y MÉTODOS

Para la elaboración del presente trabajo se efectuó una revisión de casos clínicos por un periodo de diez años (1995 – 2005). Esta revisión arrojó un total de 706 pacientes con un total de 1,570 extracciones de terceros molares.

Para facilitar el manejo de los datos, se separó a los pacientes por sexo, edad, número de piezas dentarias extraídas, y posición de dichas piezas. Se determinó el número de terceros molares que se extrajeron a cada

paciente, así como el número de extracciones con evolución favorable y con complicaciones. Por último, se tomó en cuenta si se realizó la aplicación de aromaterapia y laserterapia en los últimos 4 años.

## RESULTADOS

Se dividió por sexo los 706 casos de pacientes que fueron intervenidos quirúrgicamente para la remoción de terceros molares retenidos clase II, y se obtuvieron los resultados siguientes: 368 pacientes fueron del sexo femenino (55%) y 320 del sexo masculino (45%).

Al analizar los datos para hacer la división usando el criterio de edad, se constató que la intervención más temprana fue a un paciente de 13 años de edad y la más tardía, a uno de 88. Los pacientes fueron divididos en tres grupos, hallándose la mayor incidencia de casos entre los pacientes cuya edad oscilaba entre los 13 y los 30 años: 512 casos (72.52%) se encontraban en este rango de edad. El segundo grupo, de 31 a 60 años, reunió a 175 pacientes (24.78%) y, finalmente, en el rango de edad de 61 a 88 años solamente se encontraron 19 casos (2.70%).

Se realizaron un total de 1,570 extracciones, de las cuales 967 (61.59%) fueron inferiores y solamente 603 (38.41%) fueron superiores. Respecto a su posición, 857 (54.58%) se encontraban en posición mesio-angular (M-A); 490 (31.21%) en posición vertical (V); 146 (9.30%) en posición mesio-horizontal (M-H), y 77 (4.91%) en posición vestibulo-lingual (V-L) y vestibulo-palatino (V-P).

La clasificación por número de extracciones por paciente dio los resultados siguientes: a 257 pacientes (36.40%) se les extrajo solamente un molar; a 209 (29.60%), dos molares; a 65 (9.20%), tres molares, y a 175 (24.80%) se les extrajeron los cuatro molares.

Las intervenciones fueron bajo anestesia locorregional en 695 pacientes (98.45%) y bajo anestesia general en solamente 11 casos (1.55%).

De las 1,570 extracciones realizadas: 1,505 (95.86%) cursaron con evolución favorable y apenas 65 (4.14%) presentaron complicaciones como se describe a continuación: 13 (0.83%) tuvieron problemas en el trasoperatorio por comunicación con seno maxilar; 5 (0.32%) exhibieron complicaciones en el postoperatorio inmediato con parestesia temporal del nervio dentario inferior, con una duración de 30 a 60 días; 27 (1.72%) presentaron dificultades en el postoperatorio mediato por alveolitis y, por último, 20 (1.27%) mostraron problemas en el postoperatorio tardío con abscesos postergados.

En los últimos 4 años se intervino a 249 pacientes (35.82% del total de 706 expedientes revisados) bajo bloqueo locorregional. De estos 249 pacientes, 244

(97.99%) aceptaron la aplicación de aromaterapia con aceite de lavanda o de melisa, lo que tuvo un efecto tranquilizador y relajante sobre ellos antes de su intervención, obteniéndose una mejor cooperación para el acto quirúrgico, y sólo 5 (2.01%) no aceptaron esta terapia. A todos los pacientes intervenidos en los últimos cuatro años se les aplicó laserterapia en el postoperatorio inmediato con un aparato de láser terapéutico (láser blando o de baja densidad), obteniendo una evolución favorable en cuanto a menor dolor e inflamación.

En lo que respecta a la medicación preoperatoria, se tomaron las medidas siguientes: a los pacientes que presentaron dolor e inflamación por pericoronitis se les indicó que tomaran antibióticos y analgésicos en las 72 horas previas a la intervención, mientras que a los pacientes asintomáticos solamente se les prescribió antibióticos con 24 horas de anticipación y analgésico 3 horas previamente a la intervención. En el postoperatorio se les indicó tomar antibióticos y analgésicos a todos los pacientes.

Los antibióticos utilizados fueron penicilina V potásica (Pen-Vi-K 400 u., tabletas) y clindamicina (dalacin C, caps. 300 mg), y los analgésicos, ketorolaco trometamina (dolac, 10 mg), ibuprofeno (motrin 400, 600 y 800 mg), y paracetamol/cafeína (tempra MF, 500 mg).

A todos los postoperados o a sus familiares se les entregaron por escrito las indicaciones sobre los cuidados generales que deberían seguir: morder la gasa que se colocó dentro de la boca en la zona intervenida por un mínimo de dos horas; aplicar hielo en la mejilla correspondiente todo el día de la intervención; tomar sus medicamentos según se les indicó; consumir alimentos exentos de grasas e irritantes; no fumar ni beber durante 10 días; estar en reposo absoluto pero no acostados; evitar esfuerzos físicos o ejercicios por 15 días; asearse la boca con cuidado después de cada alimento, etc.

## DISCUSIÓN

El crecimiento de la región craneana es debido al desarrollo expansivo de la masa encefálica, mientras que el de la región facial se debe a estímulos genéticos y estímulos externos, como respiración, succión, masticación y deglución. La respiración nasal desarrolla el tercio medio; por otra parte, la succión estimula el desarrollo muscular y óseo del bebé en la infancia temprana y, más tarde, la masticación desarrolla los huesos maxilares, favorece la conservación de los arcos, la estabilidad de la oclusión y el equilibrio muscular y funcional. Finalmente, la deglución no es de los estímulos principales para el equilibrio de las estructuras estomagnáticas. Idealmente, el desarrollo normal

de los maxilares permite la erupción de las piezas dentarias sin problema alguno.

Las retenciones dentarias son piezas dentarias que no erupcionan normalmente por la falta de espacio en los maxilares. En la actualidad, las retenciones se presentan con mayor frecuencia debido al alto consumo de alimentos muy blandos, lo que proporciona un estímulo masticatorio deficiente, dando por resultado la falta de crecimiento de los maxilares. Esto se confirma con los estudios efectuados por Begg, Campbell y Helm, citados por la Dra. Simoes.<sup>1</sup>

El presente estudio abarcó a 706 pacientes de diversas edades y ambos sexos, cuya única característica en común era el residir en áreas urbanas. Al analizar la dieta de los pacientes, todos reportaron consumir alimentos cocidos, fritos, picados o procesados de tal modo que facilitaran su ingesta, presentando un estímulo masticatorio poco adecuado. El deficiente desarrollo de las estructuras maxilares, especialmente de la mandíbula, corrobora los hallazgos de los expertos y explica el alto número de retenciones dentarias en este grupo, que en promedio fue de 2.2 terceros molares por paciente. Si consideramos que el ser humano cuenta con cuatro terceros molares, un promedio de retención de 2.2 equivale a más del 50%. De las 1,570 piezas intervenidas en el presente estudio, 61.59% correspondió a terceros molares inferiores, mientras que solamente el 38.41% fueron superiores. Esto también corresponde a lo establecido en la literatura, como se menciona a continuación.

De acuerdo con la literatura, las retenciones dentarias se presentan en orden de frecuencia en: terceros molares inferiores, caninos superiores, terceros molares superiores y segundos premolares inferiores.<sup>4,6</sup> Dichas retenciones pueden provocar una serie de alteraciones como: dolor e inflamación, desplazamiento de piezas dentarias adyacentes, inestabilidad en la oclusión, reabsorción radicular del segundo molar, quistes dentígeros, odontomas quísticos, queratoquistes, ameloblastomas y carcinoma epidermoide.<sup>3-12</sup> Los pacientes atendidos en este estudio se quejaban principalmente de dolor e inflamación, y solicitaron el tratamiento a sugerencia del cirujano dentista de práctica general y el ortodoncista. Al examinar a los pacientes más detenidamente, se encontraron algunas otras de las alteraciones mencionadas. No se proporciona una cifra específica en este artículo porque éste no fue el foco principal del estudio.

Los terceros molares retenidos se clasifican, desde el punto de vista quirúrgico, en clase I, II y III, ya que esto determina el grado de dificultad en el momento de la extracción quirúrgica, entendiéndose que la clase I presentará menor dificultad que la clase II y ésta,

a su vez, menor que la clase III.<sup>3-5,13-18</sup> Es importante hacer notar que todas las retenciones intervenidas en el presente estudio fueron clase II.

Para la exodoncia quirúrgica se siguen los siguientes tiempos: incisión: levantamiento de colgajo, osteotomía, odontosección, extracción propiamente dicha, limpieza de cavidad ósea remanente, afrontamiento del colgajo y sutura. El procedimiento se puede realizar bajo anestesia locorregional o general.<sup>3,4,7</sup> Sin embargo, es necesario que el paciente no sólo esté anestesiado, sino también relajado, para que colabore en el acto quirúrgico. La medicina alternativa, que fue aceptada por la OMS en 1979, ofrece la opción de la aromaterapia para la relajación de los pacientes.<sup>30,32,34</sup>

Las complicaciones postoperatorias que pueden presentarse son: alveolitis, abscesos postergados, lesión del nervio dentario inferior,<sup>16,18,19,23</sup> y algunas más severas, como: introducción a seno maxilar, fractura mandibular o de tuberosidad, proyección de molar al espacio faríngeo y enfisema cervicofacial.<sup>13,14,24-27</sup> Nuevamente vale la pena hacer notar que la medicina alternativa ofrece el recurso del láser terapéutico, el cual ayuda como analgésico, antiinflamatorio y regenerador del tejido tisular.<sup>30,31</sup> Ambos recursos, la aromaterapia y el láser terapéutico, fueron utilizados en este estudio como se describe en la sección de Resultados. En medicina, las terapias alternativas son utilizadas por 42% de la población en EUA y 20% en el Reino Unido. En odontología, el uso de este recurso ha tenido un incremento de 8% en los últimos años en EUA.<sup>33</sup>

## CONCLUSIONES

Como se mencionó en la introducción, en años anteriores las extracciones de terceros molares parcial o totalmente retenidos presentaban una serie de complicaciones postoperatorias, correspondiendo la mayor proporción a alveolitis, la cual se presentaba en 20 a 30% de los casos. Vale la pena hacer notar que en la actualidad todavía hay algunos autores que reportan estos porcentajes.

Este estudio considera de importancia que el porcentaje de complicaciones postoperatorias fue muy bajo: solamente 65 pacientes (4.14%) de los casos atendidos, lo cual es sustancialmente menor a lo que se ha reportado en la literatura anteriormente. El desglose de dichas complicaciones queda como sigue: alveolitis, 1.72%; abscesos postergados, 1.27%; comunicación con seno maxilar, 0.83%, y parestesia del nervio dentario inferior, 0.32%.

Finalmente consideramos de importancia lo siguiente:

1. Las extracciones de terceros molares retenidas deberán ser manejadas por un cirujano oral y maxilofacial.
2. La relación que se establece con el paciente para su tranquilidad es de vital importancia, ya que tiene como consecuencia mayor cooperación para el acto quirúrgico. En los casos atendidos en los últimos cuatro años, el uso de la aromaterapia ha sido de gran utilidad.
3. Con el fin de evitar complicaciones y de disminuir el dolor y la inflamación en el postoperatorio, es vital observar el manejo delicado de los tejidos; una buena irrigación para la osteotomía y odontosección, evitando el uso de la turbina de aire; el manejo adecuado de la cavidad ósea remanente; el buen afrontamiento de colgajos y sutura, y la aplicación de láser terapéutico en el postoperatorio inmediato.
4. La medicación pre- y postoperatoria ayuda en el manejo transoperatorio y a un control postoperatorio adecuado.
5. Entregar por escrito a los pacientes o a sus familias las indicaciones postoperatorias sobre los cuidados generales que se deben observar ha sido de gran ayuda para una buena evolución.
6. Tener la mente abierta al cambio es mejorar<sup>36</sup> en beneficio de nuestros pacientes.

## REFERENCIAS

1. Alexandre SW. *Ortopedia funcional de los maxilares*, Vol. 1. 3ª ed. Artes Médicas, Latinoamérica, 2004: 4-6, 48-49.
2. Queiroz MI. *Fundamentos de fonología: aspectos clínicos de la motricidad oral*. Editorial Médica Panamericana, 2002: 1-5.
3. Ortega AJJ, González GMA. Cirugía profiláctica de terceros molares. *Dentista y Paciente*, 1998; 7(77): 10-16.
4. Tamashiro HT, Arias IPG. Iatropatogenia en la extracción de retenciones dentarias. *Asociación Dental Mexicana*, 2003; LX(1): 29-33.
5. González LL, Penarrocha DM, Guarinos CJ. Indicaciones de la extracción de los dientes incluidos. *Archivos de Odontostomatología*, 1995, 11(5): 272-283.
6. Sedano HO. Anomalías dentarias de desarrollo y ambientales. *Mexicana de Ortodoncia*, 1998; 2(2): 51-55.
7. Allen CM. Patients requiring removal of impacted third molars should be referred to general surgeons: A modest proposal. *Oral Surgery, Oral Medicine, Oral Pathology* 1995; 79(4): 403.
8. Van Der LW, Cleaton JP. Diseases and lesions associated with third molars. *Oral Surgery, Oral Medicine, Oral Pathology* 1995; 79(2): 142.
9. Nemcovsky CE, Zubery Y. Root resorption of a first molar related to an impacted third molar. *Oral Surgery, Oral Medicine, Oral Pathology* 1994; 78(5): 555-556.
10. Ferreira CE, Grossi SG, Novaes AB, Dunford R, Feres FEJ. Effect of mechanical treatment on healing after third molar extraction. *The International Journal of Periodontics & Restorative Dentistry* 1997; 17(3): 251-258.
11. Ovalle CJW, Velázquez HMS, Pérez RMS. Patologías asociadas a sacos pericoronarios de órganos dentarios incluidos impactados. *Asociación Dental Mexicana* 1998; LV(1): 34-37.

12. Tamashiro HT, Mosqueda TA. Queratoquiste odontogénico en posición dentígera: Caso Clínico. *Cirugía y Cirujanos* 2005; 73(2): 127-131.
13. Sánchez TJ, Reyes FR. Clasificación de terceros molares inferiores retenidos: valoración radiográfica. *Estomatología* 1969; 7(1): 63-70.
14. Reyes FR. Clasificación de terceros molares inferiores con fines prácticos. *Tesis Profesional* 1968: 5-23.
15. Gay EC, Berini AL. *Tratado de Cirugía Bucal*. Tomo I. Ergon, 2004: 356.
16. Félez G, Roca P, Berini A, Gay E. Las lesiones del nervio dentario inferior en el tratamiento quirúrgico del tercer molar inferior retenido: aspectos radiológicos, pronósticos y preventivos. *Archivos de Odontostomatología*, 1997; 13(2): 73-83.
17. Alantar A, Roisin CMH, Commissionat Y et al. Retention of third molar root to prevent damage to the inferior alveolar nerve. *Oral Surgery, Oral Medicine, Oral Pathology* 1995; 80(2): 126.
18. Bataineh AB. Parestesia luego de eliminar quirúrgicamente terceros molares inferiores retenidos: estudio prospectivo sobre sus factores de riesgo. *Dental Abstracts en Español* 2002; 10(2): 65-66.
19. Arteagoitia CMI, Diez GMA, Barbier HL, Landa LS, Santamaría AG, Santamaría ZJ. Antibioterapia sistémica preventiva de la alveolitis seca en la exodoncia del tercer molar inferior: revisión sistemática. *RCOE* 2002; 7(6): 1-11.
20. Martín RO, Lima AM, Zulueta IMM. Alveolitis: Revisión de la literatura y actualización. *Cubana de Estomatología* 2001; 38(3): 176-180.
21. Torres LD, Serrara FA, Romero RMM, Infante CP, García CM, Gutiérrez P. Alveolitis seca: Actualización de conceptos. *Medicina Oral, Patología Oral y Cirugía Bucal* 2005; 10(1): 1-12.
22. Rosales MSF, Toranzo FJM. Osteítis alveolar posterior a la remoción de terceros molares mandibulares con la utilización de un antiséptico en enjuague. *Asociación Dental Mexicana* 1996; LIII(6): 307-308.
23. Oviedo MA, Ramblas AMP, Ramos RH. Exodoncia del tercer molar mandibular retenido en posición vertical. *Asociación Dental Mexicana* 1993; L(2): 101-105.
24. Krimmel M, Reinert S. Mandibular fracture after third molar removal. *Journal of Oral and Maxillofacial Surgery* 2000; 58(10): 1110-1112.
25. Libersa PR. Fractura mandibular después de eliminar terceros molares: incidencia y elementos relacionados. *Dental Abstracts en Español* 2003; 10(5): 174.
26. Esen E, Barlas AL, Cagatay AM. Accidental displacement of an impacted mandibular third molar into the lateral pharyngeal space. *Journal of Oral and Maxillofacial Surgery* 2000; 58(1): 96-97.
27. Capes JO, Salon JM, Wells DL. Enfisema cervicofacial, bilateral, axilar y mediastino anterior: una rara complicación de la extracción del tercer molar. *Journal of Oral and Maxillofacial Surgery en Español* 1999; 57(1): 15-18.
28. Gómez CJF. ¿Qué antibióticos prescribimos los dentistas? *Asociación Dental Mexicana* 2000; LVII(4): 143-146.
29. Gómez CJF, Castillejos VVH. Evaluación del efecto del diclofenaco vs ibuprofeno en el dolor postoperatorio después de la extracción quirúrgica del tercer molar inferior. *Asociación Dental Mexicana* 1999; LVI(4): 137-140.
30. Guevara LU. Medicina alternativa o complementaria. *Boletín de la Academia Mexicana de Cirugía* 2004; 8(3): 15-21.
31. Valente ZC, Garrigo AMI. *Laserterapia y laserpuntura en Odontología y Estomatología*, Cuba, 1986.
32. Victor M, Roprer AH. *Principios de Neurología*. 7a. ed. McGraw-Hill Interamericana, México, 2004: 136, 221-223.
33. Little JW. Complementary and alternative medicine: Impact on dentistry. *Oral Surgery, Oral Medicine, Oral Pathology* 2004; 98(2): 137-143.
34. Méndez S. *Aromaterapia, la terapia del cuerpo y de la mente*. 2001.
35. Ruiz TLR. *Prevalencia actual del uso de la acupuntura en la población de la delegación la Magdalena Contreras en la Ciudad de México*. Tesina. IPN, 2002: 5-6.
36. Farill GM. *Cómo aumentar el número de pacientes y de tratamientos aceptados en el consultorio*. Computipo Scanner Editorial, S.A., 2002: 5

Dirección para correspondencia:  
**Acad. Dr. Tetsuji Tamashiro Higa**  
División del Norte 3651-6  
Col. San Pablo Tepetlapa, Coyoacán  
04620 México, D.F.  
Tel: 5619-4349 y 5618-6168