



## Testicular reconstruction with taking and application of autologous tunica albuginea graft of contralateral testicle due to penetrating trauma to the testicle by firearm projectile. Case report and review of the literature

### Reconstrucción testicular con toma y aplicación de injerto autólogo de túnica albugínea contralateral por trauma penetrante de testículo por proyectil de arma de fuego. Reporte de caso y revisión de la literatura

Julio César Ávalos-Jiménez.<sup>1</sup>

#### Abstract

**Background:** Testicular and scrotal trauma occurs mainly in young people between 15 and 40 years old.

50% of gunshot wounds end in orchiectomy.

The clinical presentation is with pain, edema, ecchymosis and hematoma, skin laceration or tissue exposure. The diagnosis is clinical. Evidence or suspicion of a testicular rupture is an emergency and requires urgent surgical exploration. The recommended surgical management is with primary closure of the tunica albuginea when possible and orchiectomy when it is not possible.

**Clinical case:** We present the case of a 20-year-old man with gunshot testicular trauma, conditioning left trauma grade V and grade IV right. Simple left orchiectomy and right partial orchiectomy were performed with contralateral tunica albuginea graft. The patient had a satisfactory evolution with control Doppler ultrasound with preserved vascularity and increasing testosterone levels.

**Discussion:** The goal in the treatment of testicular trauma is to preserve viable tissue and repair the testicle. The primary closure is described for a laceration of the tunica albuginea with easily identifiable edges, which was not possible in this case. Within the repairs described there are grafts of tunica vaginalis, absorbable material and biological meshes with contradictory results.

The use of tunica albuginea as repair and protection of the contralateral testicle, allowed an optimal reconstruction, avoiding the pressure increase that occurs when using the ipsilateral tunic and allowing the preservation of the parenchyma and testicular physiology.

**Citación:** Ávalos-Jiménez J. C. *Reconstrucción testicular con toma y aplicación de injerto autólogo de túnica albugínea contralateral por trauma penetrante de testículo por proyectil de arma de fuego. Reporte de caso y revisión de la literatura. Rev Mex Urol. 2021;81(2):p: 1-9*

<sup>1</sup> Hospital Ángeles Mocol, Ciudad de México, México.

**Recibido:** 15 de mayo de 2019

**Aceptado:** 30 de abril de 2020

#### Keywords:

Testicular trauma, gunshot trauma, testicular reconstruction

#### Correspondencia:

\*Julio César Ávalos-Jiménez. Calle Gobernador Gregorio V. Gelati 29, San Miguel Chapultepec I Sección, Miguel Hidalgo CP 11850, Ciudad de México, México. Correo electrónico: jcaj23@gmail.com



## Resumen

**Antecedentes:** El trauma testicular y escrotal ocurre principalmente en jóvenes entre 15 y 40 años.

El 50% de las heridas testiculares por arma de fuego terminan en orquiectomía.

La presentación clínica es con dolor, edema, equimosis y hematoma; laceración de piel o exposición de tejido. El diagnóstico es clínico. La evidencia o sospecha de una ruptura testicular es una urgencia y requiere exploración quirúrgica inmediata. El manejo quirúrgico recomendado es con cierre primario de la túnica albugínea cuando es posible y orquiectomía cuando no es posible.

**Caso clínico:** Presentamos el caso de un masculino de 20 años con trauma testicular por arma de fuego; condicionándole trauma izquierdo grado V y derecho grado IV. Se realizó orquiectomía simple izquierda y orquiectomía parcial derecha con reconstrucción testicular por medio de injerto de túnica albugínea contralateral. El paciente cursó con una evolución satisfactoria; al estudio ultrasonográfico Doppler de control se observó vascularidad conservada y hormonalmente niveles de testosterona en aumento.

**Discusión:** La meta en el tratamiento del trauma testicular es preservar el tejido viable y reparar el testículo. El cierre primario está descrito ante una laceración de la túnica albugínea con bordes fácilmente identificables, lo cual no fue posible en este caso. Dentro de las reparaciones descritas existen injertos de túnica vaginalis, mallas de material reabsorbible y biológicas con resultados no concluyentes.

El uso de túnica albugínea como reparación y protección del testículo contralateral, permitió una reconstrucción óptima; evitando el aumento de presión que se produce al usar la túnica ipsilateral y permitiendo la preservación del parénquima y fisiología testicular.

### Palabras clave:

Trauma testicular,  
Trauma por arma de  
fuego, Reconstrucción  
testicular

## Antecedentes:

El trauma testicular y de escroto ocurre principalmente en jóvenes entre 15 y 40 años; generalmente se asocia a trauma uretral, trauma de cuerpo cavernoso o trauma de cordón espermático;<sup>(1)</sup> así como a tejidos blandos (56%), daño vascular a extremidades (11%) e intesti-

nal (7%). Las lesiones genitourinarias ocurren en 3-10% de los pacientes con trauma independientemente de la cinemática del trauma.<sup>(2)</sup>

El traumatismo testicular por arma de fuego es raro, abarcando sólo el 1.5% de todos los casos.<sup>(3)</sup>

En estudios realizados en estadounidenses pertenecientes al servicio militar que se encontraban en Irak y Afganistán; se encontró que las lesiones testiculares incrementaron hasta un 20.8%, siendo la lesión principal de grado severo. Lo anterior debido a la falta de protección especial en genitales, así como al aumento en la supervivencia de pacientes politraumatizados.<sup>(4)</sup> El 50% de las heridas testiculares por arma de fuego terminan en orquiectomía.<sup>(2,3)</sup>

En estudios coreanos; las principales causas de trauma testicular que se han encontrado son: deportivas (23%), caídas (19.1%), accidentes automovilísticos (12.2%) y por agresión (7.8%); está última representada principalmente por los asaltos.<sup>(5)</sup>

La presentación clínica generalmente es con dolor agudo, edema escrotal, equimosis, hematoma pélvico, laceración de piel o exposición de tejido testicular.<sup>(1,5)</sup> El diagnóstico es clínico. Dependiendo el mecanismo de trauma en ocasiones es necesario un estudio de imagen donde el ultrasonido Doppler con resolución de 7-14 MHz es el estudio más sensible (100%) y específico (76.7-93.5%) para evaluar la integridad y vascularidad testicular. Los principales hallazgos ultrasonográficos son patrón parenquimatoso heterogéneo, pérdida de la definición del contorno del parénquima y hematoma intra o extra testicular.<sup>(1,3,5)</sup>

La evidencia o sospecha de una ruptura testicular es una urgencia y requiere exploración

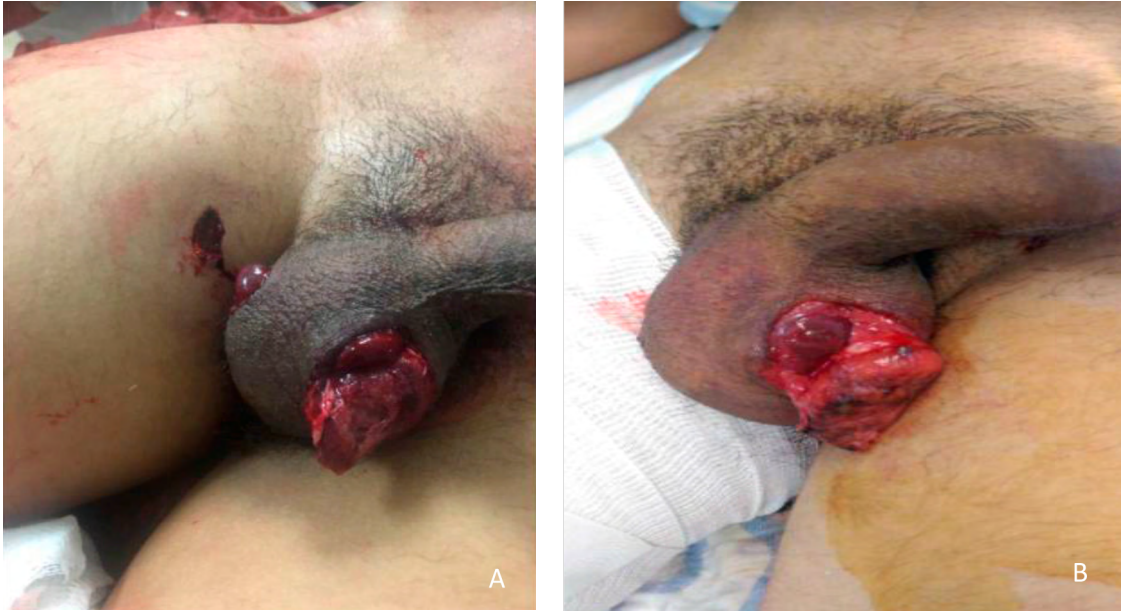quirúrgica inmediata.<sup>(1,5)</sup> Según la Asociación Americana de Urología, el manejo quirúrgico recomendado en trauma abierto es con cierre primario de la túnica albugínea cuando es posible y orquiectomía cuando no es posible.<sup>(6)</sup>

### Caso clínico:

Masculino de 20 años originario y residente de la Ciudad de México, alérgico a los beta lactámicos.

Inició padecimiento 30 minutos previos a su ingreso a urgencias tras haber sido agredido por terceras personas con un arma de fuego (se desconoce calibre). Así mismo se refirió con dolor intenso en miembro pélvico derecho e incapacidad para la movilización de este. A la exploración física con Glasgow de 15 puntos, sin compromiso cardiorrespiratorio. El abdomen sin datos de irritación peritoneal. A nivel genital pene con una dermoabrasión de aparente etiología térmica superficial y sin sangrado. Hemiescrotos izquierdo con herida en cara lateral, irregular, de aproximadamente 3 cm de diámetro, con exposición de parénquima testicular, y lesión térmica de los bordes de la piel, sin sangrado. Hemiescrotos derecho con aparente orificio de salida de proyectil de arma de fuego, con los bordes evertidos y exposición de tejidos blandos, sin sangrado. Tal como se observa en la figura 1 A y B respectivamente.

**Figura 1. Orificios de entrada y salida del proyectil de arma de fuego (A), avulsión testicular izquierda (B)**

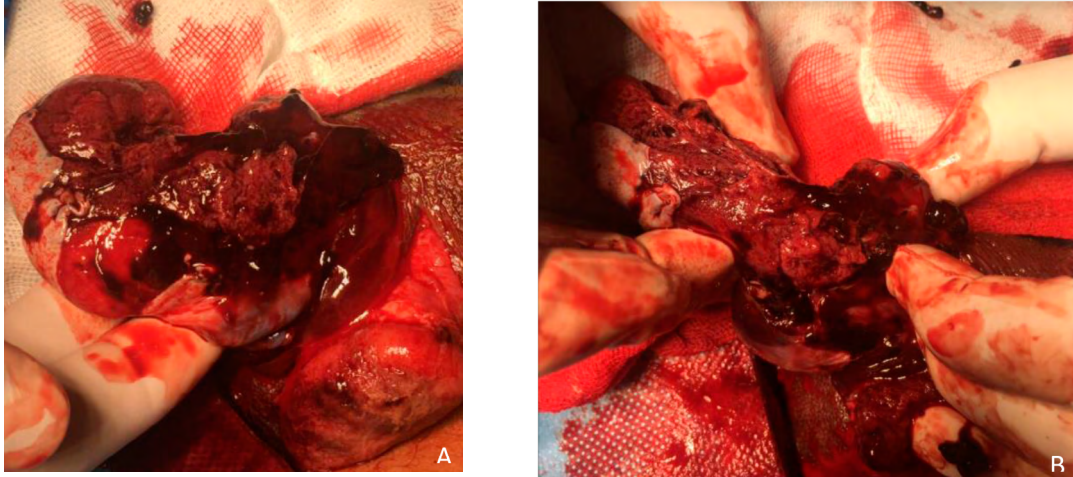


Región perineal sin equimosis ni aumento de volumen o lesiones aparentes. El miembro pélvico derecho con rotación externa forzada y deformidad asociada, con orificio del proyectil de arma de fuego en tercio superior del muslo. Los resultados de laboratorio dentro de parámetros normales. En la radiografía de miembros pélvicos se encontró fractura de fémur derecho desplazada y cabalgada.

Se sometió a colocación de fijador externo en fémur derecho por fractura subtrocantérica expuesta Gustilo IIIA por el servicio de traumatología y ortopedia. En segundo tiempo quirúrgico se realizó exploración testicular, encontrando el testículo izquierdo con ruptura de la albugínea y pérdida del más del 50% del parénquima testicular, así como hematoma del cordón espermático (lesión grado V).

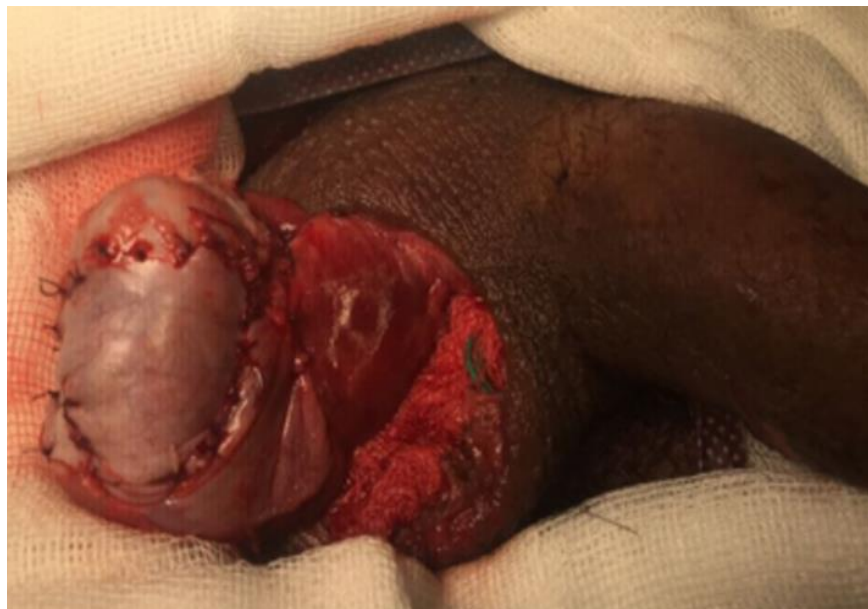El testículo derecho con pérdida de la albugínea menor al 50% así como pérdida del tercio inferior del parénquima testicular sin afección al cordón (lesión grado IV). Tal y como se observa en figura 2 A y B.

**Figura 2.** Vista transoperatoria de testículo derecho, donde se observa ruptura parcial de la túnica albugínea menor al 50% (A) y pérdida del parénquima en polo inferior sin afectación del cordón espermático (B).



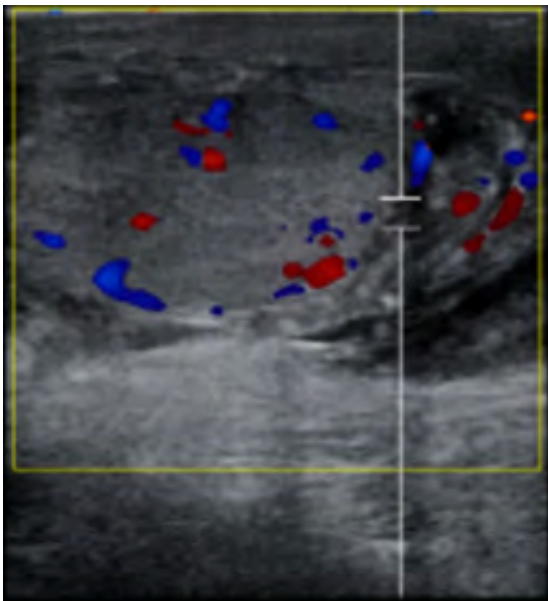
Por lo que decidimos realizar orquiectomía simple izquierda y en testículo derecho debridación de tejido no viable y orquiectomía parcial. Se resecó un tercio del polo inferior, así como toma y aplicación de injerto autólogo de túnica albugínea de testículo contralateral y reconstrucción con monofilamento absorbible puntos simples como se aprecia en la figura 3.

**Figura 3.** Testículo derecho. Vista transoperatoria de testículo derecho reconstruido con injerto autólogo de túnica albugínea de testículo contralateral, posterior a debridación de tejido no viable



Se colocó drenaje tipo penrose y el cierre del escroto se realizó de forma habitual. Utilizamos antimicrobiano de amplio espectro y cuidados generales. El paciente cursó su postoperatorio estable, refiriendo sólo dolor leve en sitio quirúrgico. Se retiró el penrose y se realizó ultrasonido Doppler testicular de control, reportando vascularidad de testículo conservada, como se puede apreciar en la Figura 4. Fue egresado en su séptimo día de postoperatorio por mejoría.

**Figura.4 Testículo derecho**  
Ultrasonido Doppler de control donde se observa vascularidad testicular conservada



Se solicitaron niveles de testosterona a las 72 horas y a los 15 días de su postoperatorio

con resultado de 20.0 ng/dL y 140 ng/dL respectivamente (rango normal 300–1000 ng/dL). Sin necesidad de utilizar alguna terapia de reemplazo hormonal. Continuó seguimiento por consulta externa con adecuada evolución y sin datos de complicación.

## Discusión

En una serie estadounidense de 91 casos con trauma escrotal por arma de fuego, se encontró que el 97% de los pacientes requirieron exploración quirúrgica; de los cuales, el 44% tuvo lesión testicular y el 52% no tuvo daño. De los pacientes con lesión testicular sólo el 56% pudo ser reparados. En todos los casos reparados utilizaron cierre primario de la túnica albugínea con colocación de drenaje tipo penrose. La tasa de complicaciones fue de 2% con necesidad de reintervención para drenaje de hematoma y drenaje de absceso.<sup>(2)</sup> La reparación de túbulos previene alteraciones endocrinológicas y efectos en la calidad del semen.<sup>(3,5)</sup>

La reparación quirúrgica antes de 72 horas tiene una tasa de preservación de función testicular del 90% comparado con un 30-45% de éxito en los que se exploran de forma tardía;<sup>(3,5,7)</sup> siendo ideal las primeras 2 horas.<sup>(5)</sup>

Hasta ahora el manejo del trauma testicular se ha basado en pequeñas series institucionales con limitada información del seguimiento como se observa en la tabla 1.

**Tabla 1. Reporte de las series publicadas de trauma testicular por proyectil de arma de fuego**

<i>Autor</i>	<i>No. Pacientes</i>	<i>Terapia utilizada</i>	<i>Logros</i>
Cline <i>et al</i> (1998). <sup>(8)</sup>	27	2 orquiectomías, irrigación, debridamiento de tejido no viable, cierre primario y colocación de drenaje.	Preservación testicular de 35%.
Mohr <i>et al</i> (2003). <sup>(9)</sup>	33	20 orquiectomías (1 bilateral), resto manejo no quirúrgico.	Preservación testicular de 39%
Ferguson <i>et al</i> (2007). <sup>(3)</sup>	17	6 orquiectomías, 9 reconstrucciones testiculares con injerto de túnica vaginalis y PTFE, y colocación de drenaje	Los pacientes con túnica vaginalis presentaron buen flujo arterial a las 2 semanas y 3 meses.
Phonsombat <i>et al</i> (2008). <sup>(10)</sup>	24	6 orquiectomías, irrigación, debridamiento de tejido no viable, cierre primario y colocación de drenaje.	Preservación testicular de 75%.

La exploración quirúrgica se realiza con incisión sobre el rafe, lo cual permite el acceso a ambos testículos pudiendo extenderse hasta la región inguinal si se sospecha lesión del cordón espermático. Se realiza apertura de la túnica vaginalis para permitir la exploración completa de la túnica albugínea.<sup>(1)</sup> En este caso el paciente presentó lesión grado V con pérdida de parénquima testicular del lado izquierdo. Ante la lesión de la túnica albugínea se debe realizar una irrigación profusa y debridación del tejido necrótico o no viable con remodelación de túbulos seminíferos,<sup>(1,5,6)</sup> como se realizó en este caso.

El manejo conservador está indicado en hematomas escrotales estables. Sin embargo, los hematomas expansivos requieren exploración quirúrgica.<sup>(7)</sup>

La meta es preservar el tejido viable y la reparación del testículo.<sup>(3)</sup> El cierre primario está descrito con sutura absorbible 4-0 en plano continuo ante una laceración de la túnica albugínea con bordes fácilmente identificables<sup>1</sup>, lo cual no fue posible en este caso. Además, está

descrito que el edema del parénquima testicular puede condicionar aumento de la presión intratesticular, necrosis y atrofia después de un cierre primario de grandes laceraciones.<sup>(4)</sup> El tratamiento asociado descrito en la mayoría de los reportes es el uso de drenajes, antimicrobianos de amplio espectro, aplicación de hielo, elevación testicular y uso de antiinflamatorios como en nuestro caso.<sup>(1,5)</sup>

En un intento por preservar el tejido testicular, se ha intentado la reconstrucción de albugínea con injertos de túnica vaginalis. Esta ha sido utilizada en diferentes procedimientos como uretroplastía, reparación de hipospadias, extrusión de prótesis y curvatura peneanas; por ser un tejido autólogo y de fácil acceso.<sup>(3)</sup>

Se han utilizado también injertos de PTFE, malla de material reabsorbible y mallas biológicas de matriz dérmica acelular y submucosa de intestino porcino. Sin embargo, en varios casos se han reportado rechazo, hematoma e infección, por tratarse de un campo sucio o contaminado. No existen estudios que comparen los diferentes materiales.<sup>(3)</sup>

Existen reportes con injertos de pericardio cadavérico, dermis cadavérica y pericardio bovino con resultados exitosos a 18 meses de seguimiento.<sup>(7)</sup>

A pesar de que el cierre primario de túnica albugínea no siempre es posible; se ha descrito el cierre de la misma alrededor de ambos testículos en un trauma con abundante tejido desvitalizado teniendo éxito en los niveles de testosterona postoperatorios.<sup>(11)</sup> No existen reporte de injertos de túnica albugínea autóloga.

En el caso que presentamos se encontró avulsión testicular izquierda, observando restos de albugínea en parches. Se hizo debridación del tejido no viable derecho, intentando la mayor preservación, por lo que se realizó una orquiectomía parcial. Sin embargo, la túnica albugínea derecha no permitía el cierre completo en el parénquima restante, por lo que se utilizaron los parches de túnica albugínea contralateral con suturas simples de monofilamento absorbible.

El cierre primario en las laceraciones de piel deberá retardarse en el caso de heridas muy contaminadas o asociadas a trauma rectal; considerando incluso parches que promueven la granulación y rotación de colgajos de forma tardía.<sup>(1)</sup> En este caso se realizó un cierre primario con colocación de drenaje sin complicaciones.

Algunas de las complicaciones son dolor crónico, infertilidad, hipogonadismo y baja autoestima.<sup>(5)</sup> La única prótesis testicular aprobada por la FDA es la Coloplast Torosa que utiliza la inyección de solución salina, la complicaciones principales son infección de la herida (7.3%), dolor crónico (3-8%), extrusión (3-8%) y hematoma (0.3-3%).<sup>(12)</sup>

El caso que aquí presentamos tuvo una evolución satisfactoria, sin complicaciones; y con niveles de testosterona en el postoperatorio que tendieron hacia la mejoría.

## Conclusiones

El uso de túnica albugínea como reparación y protección del testículo contralateral, permitió una reconstrucción óptima. Lo anterior debido a que evita el aumento de presión que se produce al usar la túnica ipsilateral, ofrece un injerto de tejido autólogo que permite la preservación del parénquima y al mismo tiempo preserva la fisiología testicular.

## Referencias:

1. **Zinman LN, Vanni AJ.** Surgical Management of Urologic Trauma and Iatrogenic Injuries. *Surg Clin North Am.* 2016 Jun;96(3):425–39. doi: <https://doi.org/10.1016/j.suc.2016.02.002>
2. **Simhan J, Rothman J, Canter D, Reyes JM, Jaffe WI, Pontari MA, et al.** Gunshot wounds to the scrotum: a large single-institutional 20-year experience. *BJU Int.* 2012 Jun;109(11):1704–7. doi: <https://doi.org/10.1111/j.1464-410x.2011.10631.x>
3. **Ferguson GG, Brandes SB.** Gunshot wound injury of the testis: the use of tunica vaginalis and polytetrafluoroethylene grafts for reconstruction. *J Urol.* 2007 Dec;178(6):2462–5. doi: <https://doi.org/10.1016/j.juro.2007.08.021>
4. **Janak JC, Orman JA, Soderdahl DW, Hudak SJ.** Epidemiology of Genitourinary Injuries among Male U.S. Service Members Deployed to Iraq and Afghanistan: Early Findings from the Trauma Outcomes and Urogenital Health (TOUGH) Project. *J Urol.* 2017 Feb;197(2):414–9. doi: <https://doi.org/10.1016/j.juro.2016.08.005>
5. **Lee SH, Lee DG, Choi SK, Choi T, Yoo KH.** Trends in Testicular Injury in Korea, 1986–2015. *J Korean Med Sci.* 2017 Oct;32(10):1669–73. doi: <https://doi.org/10.3346/jkms.2017.32.10.1669>



6. **Morey Allen F., Brandes Steve, Dugi Daniel David, Armstrong John H., Breyer Benjamin N., Broghammer Joshua A., et al.** Urotrauma: AUA Guideline. *J Urol.* 2014 Aug 1;192(2):327–35. doi: <https://doi.org/10.1016/j.juro.2014.05.004>
7. **Marchalik D, Triest JA, Wright HC, Bandi G.** Use of 'off the shelf' extracellular matrix graft materials for repair of testicular rupture: a novel technique. *Urology.* 2014 Sep;84(3):719–21. doi: <https://doi.org/10.1016/j.urology.2014.05.026>
8. **Cline KJ, Mata JA, Venable DD, Eastham JA.** Penetrating trauma to the male external genitalia. *J Trauma.* 1998 Mar;44(3):492–4. doi: <https://doi.org/10.1097/00005373-199803000-00011>
9. **Mohr AM, Pham AM, Lavery RF, Sifri Z, Bargman V, Livingston DH.** Management of trauma to the male external genitalia: the usefulness of American Association for the Surgery of Trauma organ injury scales. *J Urol.* 2003 Dec;170(6 Pt 1):2311–5. doi: <https://doi.org/10.1097/01.ju.0000089241.71369.fa>
10. **Phonsombat S, Master VA, McAninch JW.** Penetrating external genital trauma: a 30-year single institution experience. *J Urol.* 2008 Jul;180(1):192–5; discussion 195–196. doi: <https://doi.org/10.1016/j.juro.2008.03.041>
11. **Yap SA, DeLair SM, Ellison LM.** Novel technique for testicular salvage after combat-related genitourinary injury. *Urology.* 2006 Oct 1;68(4):890.e11-890.e12. doi: <https://doi.org/10.1016/j.urology.2006.05.003>
12. **Lucas JW, Lester KM, Chen A, Simhan J.** Scrotal reconstruction and testicular prosthetics. *Transl Androl Urol.* 2017 Aug;6(4):710–21. doi: <https://doi.org/10.21037/tau.2017.07.06>