



## Quiste de colédoco Todani tipo IVa en un recién nacido

*Todani type IVa choledochal cyst in a newborn*

María Alejandra González-Solano,\* Isabella Lince-Rivera,‡ Juan Enrique Sebá-Becerra,§  
Lucas Ortiz-Mesa,¶ Isabel Cristina Coca-Cifuentes||

\* Residente de pediatría, Pontificia Universidad Javeriana; ‡ Residente de neurología pediátrica, Universidad Militar Nueva Granada; § Hospital Universitario San Ignacio; ¶ Residente de radiología, Pontificia Universidad Javeriana; || Hospital Universitario San Ignacio. Bogotá, Colombia.

### RESUMEN

**Introducción:** los quistes del colédoco (QC) son malformaciones congénitas infrecuentes que producen dilatación quística de los conductos biliares intra y extrahepáticos. **Objetivo:** describir el caso de un recién nacido (RN) con un QC, Todani tipo IVa. **Descripción del caso:** RN a término con peso bajo al nacer, tuvo detección prenatal de dilatación de vía biliar. En los primeros días de nacimiento, por estudios de imagen, se diagnosticó QC, Todani tipo IVa. A los 15 días de vida se realizó resección del quiste y reconstrucción mediante hepato-yeyunostomía en Y de Roux. El paciente tuvo una buena evolución posoperatoria. **Conclusiones:** el diagnóstico prenatal y neonatal de los quistes del colédoco, así como su estudio y manejo temprano son importantes para evitar complicaciones y mejorar el pronóstico de estos pacientes.

**Palabras clave:** quiste del colédoco, conductos biliares, ictericia, cirugía, recién nacido.

### ABSTRACT

**Introduction:** choledochal cysts (CC) are rare congenital malformations that cause cystic dilation of the intra- and extrahepatic bile ducts. **Objective:** we present the case of a newborn with a CC, Todani type IVa. **Case description:** newborn at term with low birth weight; bile duct dilation was detected prenatally. In the first days of life by imaging studies, CC Todani type IVa was diagnosed. At 15 days of age, the cyst was resected, as well as reconstruction using Roux-en-Y hepatojejunostomy. The patient had a good postoperative course. **Conclusions:** prenatal and neonatal diagnosis of choledochal cysts, as well as their early treatment, are essential to avoid complications and improve the prognosis of these patients.

**Keywords:** choledochal cyst, bile ducts, jaundice, surgery, newborn.

### Abreviaturas:

ALT = alanina aminotransferasa.  
AST = aspartato aminotransferasa.  
CPRE = colangiopancreatografía retrógrada endoscópica.

GGT = gamma-glutamyl transferasa.  
QC = quistes del colédoco.  
RN = recién nacido.  
FA = fosfatasa alcalina.

**Correspondencia:** María Alejandra González-Solano, E-mail: aleja.gonzalez26@gmail.com

**Citar como:** González-Solano MA, Lince-Rivera I, Sebá-Becerra JE, Ortiz-Mesa L, Coca-Cifuentes IC. Quiste de colédoco Todani tipo IVa en un recién nacido. Rev Mex Pediatr. 2023; 90(2): 68-71. <https://dx.doi.org/10.35366/113268>

## INTRODUCCIÓN

Los quistes del colédoco (QC) son malformaciones congénitas que producen diferentes grados de dilatación quística de los conductos biliares intra y extrahepáticos. Su frecuencia varía de un caso por cada 100,000 a 150,000 nacidos vivos; sin embargo, la incidencia es mayor en países asiáticos.<sup>1-3</sup>

Según su ubicación, Todani y colaboradores clasificaron los QC en cinco tipos. El tipo I es la dilatación quística del colédoco con la vía biliar intrahepática normal, y se subdivide dependiendo de si la dilatación es esférica (Ia), segmentaria (Ib) o fusiforme (Ic). El tipo I es la forma de presentación más común (50-90% de los casos) y la más detectada en ultrasonido prenatal. El tipo II es un divertículo aislado que protruye del conducto hepático común o del colédoco (2%). El tipo III es la dilatación del segmento intraduodenal del conducto biliar común (coledococoele). El tipo IV se presenta en 15-20% de los casos y es la dilatación quística intrahepática o extrahepática de los conductos biliares; esta última se divide en tipo IVa, en la que se presentan múltiples quistes intra y extrahepáticos, y el tipo IVb, en la que se presentan sólo múltiples quistes extrahepáticos. Finalmente, el tipo V o enfermedad de Caroli es la dilatación quística de los conductos biliares intrahepáticos con vía extrahepática normal.<sup>1,2,4</sup>

Las manifestaciones clínicas varían con la edad de presentación. La ictericia se identifica en la presentación temprana o neonatal (< 24 meses), mientras que el dolor abdominal se observa en la presentación tardía (> 24 meses).<sup>4</sup> En el recién nacido (RN) además de ictericia puede haber acolia, distensión abdominal y alteración de pruebas hepáticas,<sup>5</sup> y sólo 20% cursa con la tríada clásica de ictericia, dolor abdominal y masa en hipocondrio derecho.<sup>2,4,6</sup> En el periodo neonatal, el diagnóstico diferencial principal es la atresia de vías biliares. Puede ser difícil distinguirlos porque los QC están casi o totalmente obstruidos; sin embargo, los quistes son más grandes y las vesículas biliares no son atrésicas.<sup>6,7</sup> Es importante diferenciar entre estas dos entidades, ya que el tratamiento y el pronóstico son diferentes, aunque se han reportado casos que presentan de forma concomitante.<sup>8,9</sup>

El objetivo del presente reporte es comunicar el proceso diagnóstico-terapéutico de un paciente al que se detectó QC en el periodo perinatal, teniendo en cuenta que hay pocos reportes de casos similares.<sup>10</sup>

## CASO CLÍNICO

RN de sexo masculino en quien durante el embarazo por ecografía se identificó restricción del crecimiento intrauterino y aumento en la presión de las arterias uterinas; a las 26 semanas se identificó dilatación de la vía biliar extrahepática, vesícula biliar de 7 mm y dilatación de la vía biliar extrahepática.

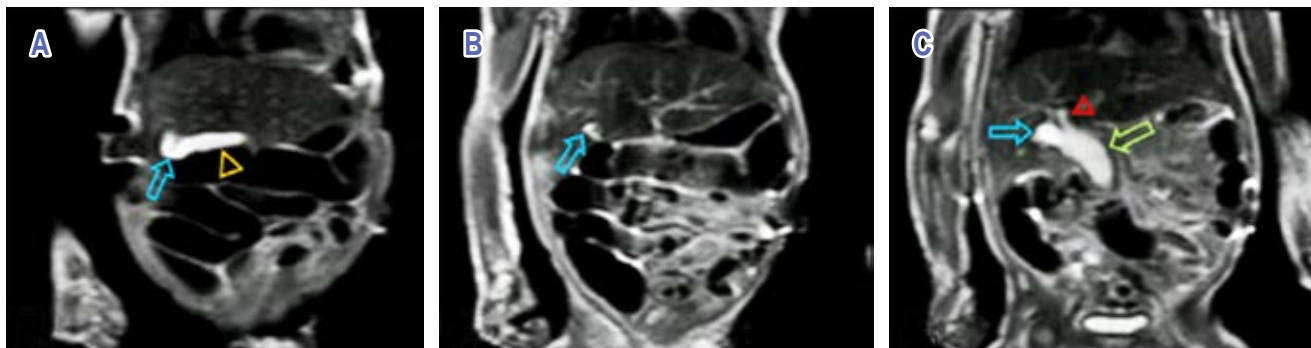
Nació a las 39 semanas de gestación, por cesárea secundario a preeclampsia severa, pero sin complicaciones. Peso de 2,405 gramos, talla 46 cm; como único hallazgo en el examen físico fue una fosita sacra sin fondo.

Por el antecedente prenatal de dilatación de la vía biliar extrahepática se decidió hospitalizarlo para vigilancia y realizar estudios. Se efectuó ecografía hepatobiliar, en la cual se reportó quiste de colédoco tipo IVa (clasificación de Todani) y sospecha de agenesia de vesícula biliar.

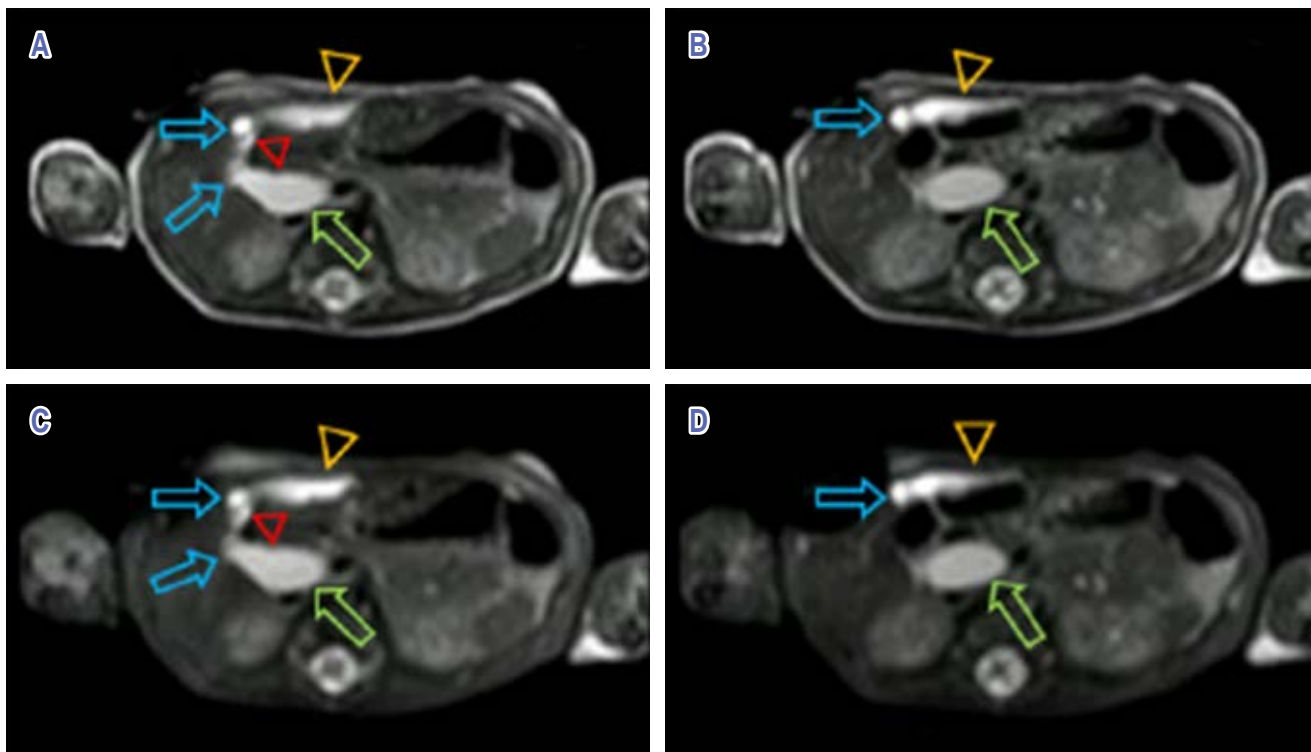
El paciente presentó ictericia con bilirrubinas transcutáneas por lo que se inició fototerapia con resolución parcial; posteriormente incrementó la ictericia, con bilirrubina total en 10.10 mg/dL a expensas de la indirecta, sin incompatibilidad de grupo o Rh. Niveles de gamma-glutamil transferasa (GGT) elevado (105 U/L), lo mismo que aspartato aminotransferasa (AST) en 55 U/L, pero alanina aminotransferasa (ALT) normal (9 U/L), lo mismo que fosfatasa alcalina (FA) (137 U/L), por lo que no se consideró con criterios de colestasis.

Al día seis de vida se realizó la colangiorresonancia, cuyo reporte fue de ectopia de la vesícula biliar, alteración en su eje transversal, parcialmente distendida, leve dilatación del conducto cístico de 6 mm en el plano axial, dilatación del colédoco en todo su trayecto, que alcanzó 14 mm de diámetro con extensión a los radicales centrales bilaterales. Dilatación del colédoco con extensión al segmento distal del conducto cístico y a los radicales biliares centrales, compatibles con malformación de Todani tipo IVa (*Figuras 1 y 2*). Por lo anterior, se programó para manejo quirúrgico.

Al 15° día de vida se realizó el procedimiento quirúrgico, encontrando colédoco de 15 mm que se extendía dentro del páncreas, vesícula biliar ectópica dirigida hacia el hilio hepático, inflamación alrededor del quiste de colédoco, bilis espesa y con barro biliar, conducto hepático común sin dilatación. Se realizó resección del quiste, colecistectomía y reconstrucción mediante hepato-yeyunostomía en Y de Roux, con drenaje de Blake. Tres días posterior a la cirugía se inició vía enteral con leche materna, con adecuada tolerancia, sin



**Figura 1:** Resonancia magnética secuencia T2W-TSE, coronal. **A)** Ectopia de la vesícula biliar (cabeza de la flecha), aumento del diámetro del conducto cístico desde su origen (flecha azul) y en su recorrido. **B y C)** Dilatación en la llegada del conducto cístico (flecha azul) con dilatación de todo el colédoco (flecha verde) y parcialmente del radical biliar derecho (cabeza de flecha roja).



**Figura 2:** Resonancia magnética secuencia T2W-TSE, axial. Ectopia de la vesícula biliar (cabeza de flecha), aumento en el diámetro del conducto cístico en todo su recorrido (flecha azul); más relevante aún, la presencia de dilatación en todo el colédoco (flecha verde) y parcialmente del radical biliar izquierdo (cabeza de flecha roja). Estos hallazgos en las cuatro imágenes confirman que se trata de un quiste de colédoco, Todani IV.

acolia. Unos días después fue egresado para continuar vigilancia ambulatoria

Los resultados de patología fueron: colangitis aguda, quiste de colédoco y vesícula biliar con cambios congestivos.

Un mes posterior a su egreso tenía una adecuada evolución, sin ictericia ni acolia, adecuada tolerancia a la vía oral. Al año de seguimiento seguía en buenas condiciones generales, ecografía normal y perfil hepático sin alteraciones.

## DISCUSIÓN

Los QC fueron descritos desde el siglo XVIII; sin embargo, hasta el momento no se podido identificar su etiología. Se han propuesto múltiples teorías; la más aceptada es la unión biliopancreática anómala; una malformación caracterizada por una unión del conducto biliar común y el conducto pancreático proximal al esfínter de Oddi, lo que genera un canal pancreatobiliar largo con ausencia de función del esfínter en el punto de unión.<sup>2,10,11</sup> Esta teoría ha sido respaldada por una alta prevalencia de conductos comunes largos en pacientes con quistes del colédoco.<sup>11,12</sup>

La mayoría de los QC son diagnosticados en la infancia y adolescencia (75-80%), siendo poco común en la etapa neonatal. Uno de los métodos diagnósticos más útiles es la ecografía y con los avances en la tecnología el diagnóstico puede ser prenatal.<sup>2,4</sup> Usualmente se presenta como una masa anecoica simple en el hemiabdomen superior anterior al riñón derecho, cerca de la vena porta.<sup>1,2,4,5</sup> Los diagnósticos diferenciales incluyen: el quiste hepático, quiste mesentérico u omental, duplicación duodenal o vesicular, quiste renal, hidronefrosis, hemangioma hepático, o de dilatación de asas intestinales.<sup>2,4,5</sup>

Debido a que la ultrasonografía tiene limitaciones para evaluar todo el árbol biliar, se utilizan colangiopancreatografía retrógrada endoscópica (CPRE) o la colangiorresonancia para la planeación quirúrgica, ya que delimitan el sistema hepatobiliar y exponen la anatomía vascular y ductal anormal. La colangiorresonancia tiene una sensibilidad entre 70-100% y especificidad entre 90-100% para el diagnóstico de QC.<sup>2,8,11</sup>

El tratamiento consiste en la resección quirúrgica del quiste y la realización de una hepato-yeyunoanastomosis en Y de Roux.<sup>2,7,13</sup> La cirugía disminuye las complicaciones relacionadas con los QC como colangitis, pancreatitis, absceso hepático, peritonitis biliar por ruptura del quiste, fibrosis del conducto común, cálculos del colédoco, hipertensión portal, hemorragia digestiva, varices esofágicas y cirrosis.<sup>1,3,6</sup> Además se ha descrito que los QC se asocian al desarrollo de colangiocarcinoma extrahepático o adenocarcinomas a largo plazo, con un riesgo 20 veces mayor que el de la población general.<sup>3,12</sup>

Mientras que en neonatos la obstrucción quística completa se relaciona con un rápido desarrollo de cirrosis y peritonitis biliar, por lo que requieren corrección quirúrgica temprana, a pesar de que no haya síntomas.<sup>5,9,14</sup>

## AGRADECIMIENTOS

Al personal de Unidad de Recién Nacidos del Hospital Universitario San Ignacio y al Departamento de Pediatría.

## REFERENCIAS

- Huerta-Sáenz IH, Elías JC, Torres E. Quiste de colédoco fetal: diagnóstico prenatal y manejo perinatal. *Rev Per Ginecol Obstet.* 2013; 59(1): 59-62.
- Giha S, Redondo Y, Quintero G. Quiste de colédoco: diagnóstico y manejo intraoperatorio. *Pediatría.* 2016; 49(2): 64-67.
- Wiedman MA, Tan A, Martínez CJ. Fetal sonography and neonatal scintigraphy of a choledochal cyst. *J Nucl Med.* 1985; 26(8): 893-896.
- Hernández-Barragán AL, González-Galván PB, Leal-Cirerol E et al. Quiste de colédoco gigante. Reporte de caso. *Rev Mex Pediatr.* 2019; 86(3): 126-129.
- Sosa-Tejada RE, Hernández-Díaz EM, López-Ruano A, Bolaños-Bend J, González-Arrechea F. Diagnóstico y tratamiento del quiste del colédoco neonatal. Reporte de casos. *Rev Guatem Cir.* 2016; 22: 25-28.
- Chen CJ. Clinical and operative findings of choledochal cysts in neonates and infants differ from those in older children. *Asian J Surg.* 2003; 26 (4): 213-217. [http://dx.doi.org/10.1016/S1015-9584\(09\)60306-7](http://dx.doi.org/10.1016/S1015-9584(09)60306-7)
- Ryu HS, Lee JY, Kim DY, Kim SC, Namgoong JM. Minimally-invasive neonatal surgery: Laparoscopic excision of choledochal cysts in neonates. *Ann Surg Treat Res.* 2019; 97(1): 21-26.
- Sarin YK, Raj P, Kumar P, Garg A. Giant choledochal cyst in a neonate. *J Neonatal Surg.* 2016; 6(1): 22.
- Fatahi N, Mohammadipoor A, Malekmarzban A. Extra hepatic biliary atresia associated with choledochal cyst: a challenging neonatal obstructive jaundice. *J Neonatal Surg.* 2014; 3(2): 3-4.
- López Alza LC, Ramírez Villamil AG, Moreno Gómez LA, Aguilar Velasco D, Fierro Ávila F. Unión biliopancreática anómala por colangiorresonancia en población pediátrica colombiana. *Cir Pediatr.* 2020; 33(4): 177-182.
- Iwai N, Yanagihara J, Tokiwa K, Shimotake T, Nakamura K. Congenital choledochal dilatation with emphasis on pathophysiology of the biliary tract. *Ann Surg.* 1992; 215(1): 27-30.
- Ohashi T, Wakai T, Kubota M, Matsuda Y, Arai Y, Ohyama T et al. Risk of subsequent biliary malignancy in patients undergoing cyst excision for congenital choledochal cysts. *J Gastroenterol Hepatol.* 2013; 28(2): 243-247.
- Lima M, Gargano T, Ruggeri G, Destro F, Maffi M. Laparoscopic treatment of congenital choledochal cyst and hepaticojejunostomy with extracorporeal Roux-en-Y anastomosis: Technical aspects and early experience with three cases. *Pediatr Med Chir.* 2016; 38(2): 64-68.
- Hua MC, Chao HC, Lien R, Lai JY, Lai MW, Kong MS. The different clinical and liver pathological characteristics between the newborns and infants with choledochal cysts. *Chang Gung Med J.* 2009; 32(2): 198-203.

**Conflicto de intereses:** los autores declaran que no tienen.