



Embolismo aéreo neonatal

Neonatal air embolism

Daniel Ibarra-Ríos,* Alejandra Quiroga-Valdés,* Dina Villanueva-García,* Deneb Algedi Morales-Barquet,‡
Alfonso de Jesús Martínez-García,§ Ovidio Alberto Cortázar-Reyes,¶ Horacio Márquez-González||

* Departamento de Neonatología, Hospital Infantil de México Federico Gómez (HIMFG);

‡ Consejo Mexicano de Certificación en Pediatría sección Neonatología; § Instituto Nacional de Perinatología;

¶ Cardiólogo Pediatra; || Servicio de Investigación Clínica, HIMFG. Ciudad de México, México.

RESUMEN

Introducción: El embolismo aéreo es una complicación que pocas veces se documenta en las unidades de cuidados intensivos neonatales. Es secundario a la rotura alveolar, colocación de catéteres umbilicales, compresiones torácicas así como a la administración de medicamentos. Se han identificado más casos con la implementación de programas de la utilización de ultrasonido en el punto de atención.

Caso clínico: Prematuro extremo de 30 semanas con dos evaluaciones por ultrasonido: el primero en el momento del ingreso porque presentaba hipotensión, encontrándose circulación de transición con adecuada función biventricular y gasto cardíaco bajo. El segundo estudio se realizó posterior a colapso súbito tras la manipulación de catéteres umbilicales; observándose imagen hiperecogénica con sombra acústica en “cola de cometa” en el tracto de salida del ventrículo derecho que generaba obstrucción. Se descartó tamponade, neumotórax y derrame pleural. A pesar del manejo intensivo, el paciente desarrolló acidosis metabólica grave, hiperlactatemia e hipotensión refractaria a aminos, falleciendo posteriormente. **Conclusión:** El embolismo aéreo es una complicación grave que puede pasar desapercibida y ser potencialmente mortal. El ultrasonido parece ser una buena herramienta para su detección, que ayudará a establecer un manejo oportuno.

Palabras clave: Embolismo aéreo, neonato, ecocardiografía, ultrasonido pulmonar.

ABSTRACT

Introduction: Air embolism is a complication that is rarely documented in Neonatal Intensive Care Units. It is secondary to alveolar rupture, placement of umbilical catheters, chest compressions, or medication administration. With the implementation of Point of Care Ultrasound (POCUS) programs, more cases have been identified. **Clinical case:** Preterm newborn of 30 weeks of gestation, with two ultrasound evaluations: the first at the time of admission because he presented hypotension, determining that he had transitional circulation with adequate biventricular function and low cardiac output. The second study was carried out because the newborn collapsed, after manipulation of umbilical catheters; observing a hyperechoic image with acoustic shadow “in a comet’s tail” in the right ventricular outflow tract, which generated obstruction. Tamponade, pneumothorax and pleural effusion were ruled out. Despite intensive management, the patient developed severe metabolic acidosis, hyperlactatemia and hypotension refractory, and subsequently died. **Conclusion:** Air embolism is a serious complication, which can go unnoticed and may be life threatening. Ultrasound seems to be a good tool for its detection, which should help to establish a timely management.

Keywords: Air embolism, newborn, echocardiography, lung ultrasound.

www.medigraphic.org.mx

Correspondencia: Daniel Ibarra-Ríos, ibarraneonato@gmail.com

Citar como: Ibarra-Ríos D, Quiroga-Valdés A, Villanueva-García D, Morales-Barquet DA, Martínez-García AJ, Cortázar-Reyes OA et al. Embolismo aéreo neonatal. Rev Mex Pediatr. 2021; 88(2): 61-66. <https://dx.doi.org/10.35366/101279>



INTRODUCCIÓN

El embolismo aéreo (EA) es una complicación que se documenta pocas veces en las unidades de cuidados intensivos neonatales (UCIN).¹ En la literatura existen múltiples reportes con desenlace por lo general mortal.

En la mayoría de los casos, el EA es secundario a la rotura alveolar por presiones altas de ventilador;² mediante modelos en animales se ha comprobado que éste ocurre cuando hay presiones ≥ 70 cmH₂O.³ Además de los síndromes de fuga aérea (enfisema intersticial, neumotórax y neumoperitoneo), otras fuentes de entrada de aire pueden ser cuando se colocan catéteres umbilicales, las compresiones torácicas así por la administración de medicamentos durante la reanimación,⁴ pero también se han descrito casos relacionados con enterocolitis necrosante.^{5,6}

Cuando ocurre el EA, el aire se identifica en el corazón o en los vasos sanguíneos principales, y rara vez en el cerebro.⁷ Como consecuencia del EA puede haber colapso cardiovascular repentino o deterioro súbito de la oxigenación con hipotensión refractaria, de ahí que en muchos casos el diagnóstico sea en el estudio *post mortem*.⁸

El ultrasonido (USG) a la cama del paciente es una herramienta fundamental que en la actualidad se utiliza en las terapias intensivas.⁹ A partir de la implementación de programas de USG en el punto de atención (POCUS, por sus siglas en inglés) en diferentes UCIN se han reportado varios casos de EA, incluyendo sobrevivientes.¹⁰

El objetivo de presentar este caso es demostrar cómo se documentó esta complicación mediante USG en un prematuro extremo al sufrir colapso súbito tras instrumentar los vasos umbilicales.

PRESENTACIÓN DEL CASO

Se trata de un neonato masculino, producto de la gesta uno de madre de 21 años con mal control prenatal. Nació vía vaginal a las 30 semanas de gestación, con peso al nacer de 1,360 gramos; hubo rotura prematura de membranas de tiempo indefinido, requiriendo maniobras avanzadas de reanimación (Apgar 5-8) con intubación, administración de surfactante bovino y colocación de catéteres umbilicales en hospital de referencia. A las seis horas de vida fue enviado a tercer nivel de atención para continuar su manejo.

En nuestro centro de referencia se reportó biometría hemática con 12.4 g/dL de hemoglobina, 42% de hematocrito, 7,390 leucocitos (47% segmentados, 50% linfocitos) y 208,000 plaquetas. Se dio cobertura antibiótica con ampicilina y amikacina. Se realizó un traslado inadecuado, por lo que a su ingreso en la UCIN se encontró hipotérmico (35.4 °C), pálido, hipotenso y con sangrado por la sonda orogástrica. Se continuó ventilación mecánica con presión inspiratoria pico/ presión positiva al final de la espiración 23/7 cmH₂O, TI 0.35 s, 40 ciclados, FiO₂ 60%.

Tras recalentamiento y estabilización inicial, a las nueve horas de vida se realizó USG cardiaco en el que se observó circulación de transición, incremento en las resistencias vasculares pulmonares, conducto arterioso permeable (CAP) y foramen oval permeable (FOP) con corto circuito bidireccional, adecuada función biventricular, con gasto cardiaco bajo e hipotensión (33/16 mmHg, siendo el percentil 5 para este paciente 43/21 mmHg). El USG pulmonar mostró adecuado deslizamiento pleural, líneas B coalescentes que generaban un pulmón blanco con broncograma de colapso ([Tabla](#)

Tabla 1: Datos clínicos y ecocardiográficos del prematuro con embolismo aéreo antes y después del colapso cardiorrespiratorio.

Datos	Primera evaluación	Segunda evaluación
Presión arterial (percentil 5 para la edad 43/21 mmHg)	33/16	21/15
Lactato (mmol/L)	5.1	17
Gasto cardiaco derecho (normal 150-350 mL/kg/min)	74	27
TAPSE (normal para edad gestacional 4.6-7.2 mm)	6.5	2.5
Cambio fraccional de área del ventrículo derecho (normal 40 ± 7%)	39	12
Onda S/D vena pulmonar (normal 52.5 ± 11.7/53 ± 10 cm/s)	44/45	Indetectable
Onda E/A transmitral (31 ± 9/33 ± 7 cm/s)	43/43	11/11
Gasto cardiaco izquierdo (normal 150-350 mL/kg/min)	100	23
Fracción de expulsión del ventrículo izquierdo (Simpson) (normal > 55%)	64	25

TAPSE = función longitudinal del ventrículo derecho estimada por el desplazamiento sistólico del anillo tricúspide.

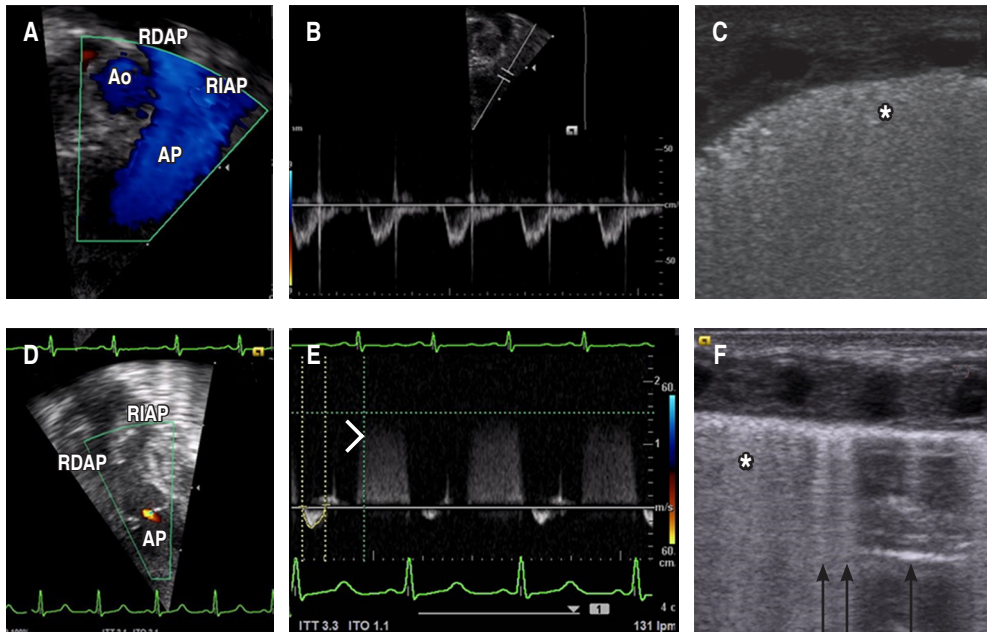


Figura 1: **A)** Primera valoración tras estabilización posterior al traslado, flujo sin obstrucción a través de la arteria pulmonar. **B)** Doppler pulsado que muestra flujo laminar con acortamiento de tiempos sistólicos del ventrículo derecho y escotadura medio sistólica por incremento de resistencias vasculares pulmonares. **C)** Ultrasonido pulmonar con adecuado deslizamiento pleural, líneas B coalescentes que generan pulmón blanco, con broncograma de colapso (*). **D)** Segunda valoración tras colapso hemodinámico. Flujo obstruido por embolismo aéreo a través de la arteria pulmonar. **E)** Doppler continuo que muestra jet de insuficiencia pulmonar (cabeza de flecha) y disminución del flujo a través de la válvula pulmonar. **F)** Ultrasonido pulmonar con adecuado deslizamiento pleural, líneas B menos densas (flechas) con áreas intersticiales alternadas con pulmón blanco con broncograma de colapso (*).

Siglas: Ao = aorta, RDAP = rama derecha arteria pulmonar, AP = arteria pulmonar, RIAP = rama izquierda de la arteria pulmonar.

1 y Figura 1 A-C). El USG transfontanelar no demostró hemorragia intraventricular. Con base en esos hallazgos, se aumentó el volumen intravascular y se inició adrenalina a dosis baja (0.05 µg/kg/min).

El paciente llegó a la UCIN con un catéter arterial y canalizado en una vía periférica; como parte de los cuidados se procedió a “ajustar” el catéter arterial, y además se colocó un catéter umbilical venoso. Minutos después del procedimiento presentó deterioro hemodinámico súbito, insuficiencia respiratoria hipoxémica (FiO₂ 100%) e incremento de lactato (de 5 a 17 mmol/L), por lo que a las 12 horas de vida se realiza nueva evaluación por USG cardíaco, observando disfunción biventricular grave, presencia de imagen hiperecogénica con sombra acústica en “cola de cometa” en el tracto de salida del ventrículo derecho (TSVD), lo cual generaba obstrucción (Figura 2 A); predominio del cortocircuito de derecha a izquierda a través del CAP de 2.6 mm sin encontrar datos de tamponade. En el USG pulmonar se descartó neumotórax y derrame pleural (Tabla 1 y Figura 1 D-F).

Se incrementó la dosis de epinefrina, se inició hidrocortisona y se agregó vasopresina. Se dio manejo con hemoderivados por descenso de la hemoglobina a 8 g/dL. Momentos después, el servicio de cardiología corrobora la imagen hiperecogénica, la cual desapareció dos horas después, y ya sin detectar el gradiente obstructivo.

A las 24 horas de vida presentó sangrado con TP > 60 s, TPT > 120 s, fibrinógeno que no coagulaba así como Hb de 8 g/dL, hematocrito 24.4%, 9,200 leucocitos (42% neutrófilos, 16% bandas) y 66,000 plaquetas. Se realizó USG abdominal con imagen compatible con hematoma subcapsular derecho pequeño y hemo-peritoneo. Cirugía neonatal colocó Penrose, obteniendo contenido hemático. Se continuó la administración de hemoderivados y una segunda dosis de surfactante. A pesar del manejo intensivo, el paciente desarrolló acidosis metabólica grave, hiperlactatemia e hipotensión refractaria a aminos que llevaron finalmente al deceso del paciente.

DISCUSIÓN

Nuestro caso presentó deterioro súbito de la función cardíaca, lo cual seguramente estuvo relacionado a EA que ocurrió posterior o durante la colocación de un acceso vascular, pero estando con ventilación asistida con presiones altas. El EA se considera una complicación grave; en la serie más grande, en la época antes del uso de surfactante se reportaron 25 casos con sólo un sobreviviente, proponiendo que las dos principales vías de entrada son la rotura de alveolos que genera paso de aire a los capilares y el uso de catéteres umbilicales.¹¹ La presentación clínica más frecuente es el colapso hemodinámico repentino o datos de hipertensión arterial pulmonar grave, manifestándose como insuficiencia respiratoria hipoxémica. En el presente caso no se detectó neumotórax en el ultrasonido, ya que había deslizamiento pleural y líneas B (*Figura 1 F*) y en la placa de tórax sin datos de fuga aérea (*Figura 2 B*), por lo cual la entrada de aire parece corresponder a la colocación de catéter umbilical.

El EA puede afectar el corazón debido a que el aire tiende a migrar al TSVD, que es la parte más superior del corazón cuando se está en posición supina, alojándose cerca de la válvula pulmonar (*Figura 2 C*), causando diversos grados de obstrucción (lo cual se ha descrito como cerradura de aire, o *air lock*). En casos

graves puede presentarse como una atresia pulmonar funcional (*Figura 1 D*).¹² Esto genera un compromiso súbito, por choque hipovolémico dado al cese del retorno venoso pulmonar al corazón izquierdo, además de hipoxemia grave (en nuestro caso, agravada por la anemia), todo esto lleva a un resultado fatal.¹³

En nuestro paciente se detectó una imagen en “cola de cometa” mediante el USG, lo cual ocurre por un fenómeno de reverberación llamado artefacto anular descendente (*ring-down artifact*). Esto sucede debido a múltiples ecos que regresan al transductor, ya que el haz de ultrasonido reverbera de ida y vuelta entre las burbujas aéreas. Las burbujas se encuentran en líquido (sangre), por lo que hay muy poca atenuación y la secuencia de ecos que regresan al transductor permanecen intensos a través del tiempo (*Figura 2 A*).¹⁴

Para el manejo de EA en población pediátrica se han descrito diferentes estrategias, dentro de las cuales se incluyen colocar al paciente en posición lateral izquierda (a fin de movilizar el aire del TSVD), colocar al paciente en posición de Trendelenburg, compresiones torácicas y aspiración del aire con un catéter de Swan-Ganz o transtorácico.^{15,16} En neonatología se recomienda la posición lateral izquierda, ocluir la entrada pasiva de aire en caso que sea evidente, administrar oxígeno al 100% y en su caso, intentar aspirar aire del catéter.¹⁷

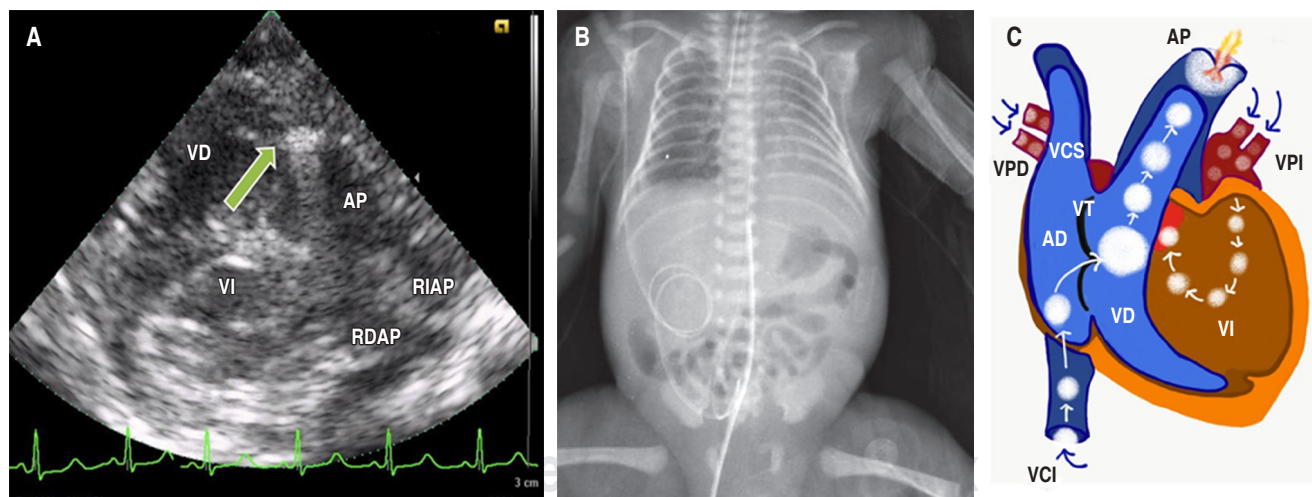


Figura 2: **A)** Imagen hiperecogénica con el signo de “cola de cometa” (flecha) en la salida del ventrículo derecho. **B)** Placa de tórax que muestra paciente intubado, broncograma aéreo que rebasa la silueta cardíaca, catéter venoso debajo del diafragma y arterial alto. No hay datos de fuga aérea o cardiomegalia. **C)** Representación esquemática del trayecto aéreo.

Siglas: VD = ventrículo derecho, VI = ventrículo izquierdo, AP = arteria pulmonar, RDAP = rama derecha de la arteria pulmonar, RIAP = rama izquierda de la arteria pulmonar, VPD = venas pulmonares derechas, VCS = vena cava superior, VT = válvula tricúspide, AD = atrio derecho, VCI = vena cava inferior, VPI = venas pulmonares izquierdas.

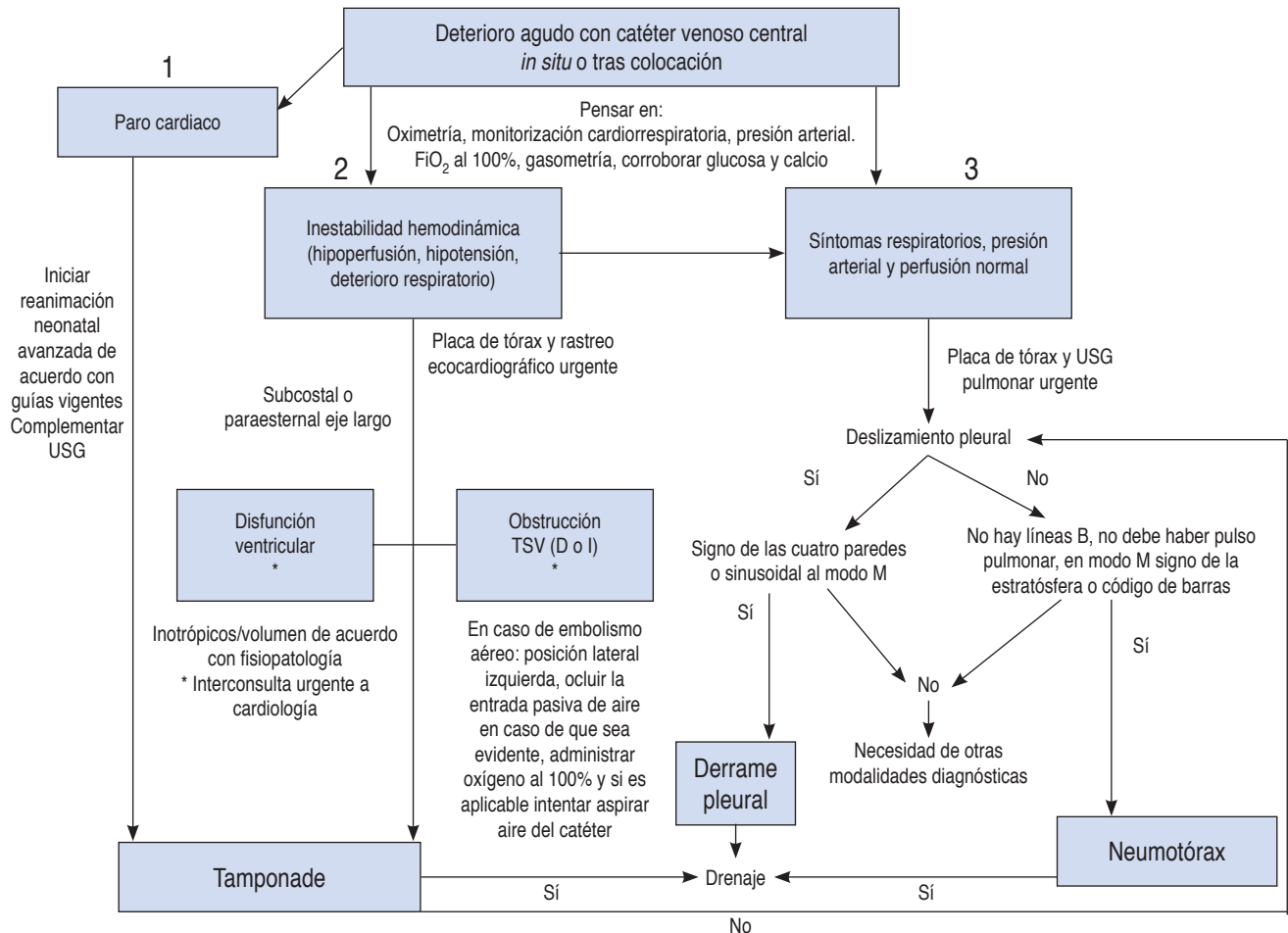


Figura 3: Algoritmo de atención en paciente con deterioro agudo con catéter venoso central in situ o tras colocación. Adaptado de: Raimondi F et al.¹⁹ y Kharrat A et al.²⁰
Siglas: USG = ultrasonido, TSV = tracto de salida ventricular, D = derecho, I = izquierdo.

Respecto a la evidencia diagnóstica del evento, no es posible identificarlo por medio de estudio histopatológico, por lo que el estándar de oro son los estudios de imagen que demuestren la presencia del émbolo aéreo en el momento agudo. Recientemente se describió un grupo de recién nacidos que requirieron reanimación cardiopulmonar, observando que en quienes hubo compresiones torácicas prolongadas, tuvieron alta prevalencia de EA, lo cual fue detectado por tomografía o imagen de resonancia magnética *post mortem*; sin embargo, el EA no fue identificado en autopsia.¹⁸

Por último, deseamos resaltar que el examen neonatal asistido por ultrasonido en el punto de atención (POCUS) como parte de la evaluación, tanto electiva como urgente del neonato críticamente enfermo, parece ser fundamental para reconocer tanto el EA como otras complicaciones

(derrame pericárdico, pleural y neumotórax) que suceden en el neonato que tiene colapso súbito. Se han descrito protocolos como el SAFE¹⁹ (por sus siglas en inglés, *Sonographic Algorithm for life threatening Emergencies*) así como guías de manejo del neonato que se deteriora con catéter *in situ*.²⁰ La Figura 3 muestra el algoritmo utilizado en nuestra unidad que adapta ambos.

REFERENCIAS

1. Glass K, Trivedi P, Wang S, Woitas K, Kunselman AR, Undar A. Building a better neonatal extracorporeal life support circuit: comparison of hemodynamic performance and gaseous microemboli handling in different pump and oxygenator technologies. *Artif Organs*. 2017; 41(4): 392-400.
2. Jeng MJ, Lee YS, Tsao PC, Soong WJ. Neonatal air leak syndrome and the role of high-frequency ventilation in its prevention. *J Chin Med Assoc*. 2012; 75(11): 551-559.

3. Grosfeld JL, Boger D, Clatworthy HW Jr. Hemodynamic and manometric observations in experimental air-block syndrome. *J Pediatr Surg*. 1971; 6(3): 339-344.
4. Andriessen P, Halbertsma F, van Lijnschoten G, Weerdenburg H, Bambang Oetomo S. Systemic air embolism after cardiopulmonary resuscitation in a preterm infant. *Acta Paediatr*. 2008; 97(6): 822-824.
5. Hemedez CATM, Gundogan F. Necrotizing enterocolitis with systemic gas embolism. *Int J Surg Pathol*. 2019; 27(2): 188.
6. Adornato DC, Gildenberg PL, Ferrario CM, Smart J, Frost EA. Pathophysiology of intravenous air embolism in dogs. *Anesthesiology*. 1978; 49(2): 120-127.
7. Ahmed J, Balasubramanian H, Ansari V, Kabra NS. Neonatal cerebral air embolism. *Indian Pediatr*. 2018; 55(12): 1089-1090.
8. Beluffi G, Perotti G. Air embolism in the newborn: rare complication of intensive care therapy in children. *Am J Perinatol*. 2009; 26(5): 393-397.
9. Maddukuri P, Downey BC, Blander JA, Pandian NG, Patel AR. Echocardiographic diagnosis of air embolism associated with central venous catheter placement: case report and review of the literature. *Echocardiography*. 2006; 23(4): 315-318.
10. Louis D, Amer R, Elsayed YN. Cardiac air embolism in neonates: a hemodynamic perspective. *Am J Perinatol*. 2018; 35(7): 611-615.
11. Oppermann HC, Wille L, Obladen M, Richter E. Systemic air embolism in the respiratory distress syndrome of the newborn. *Pediatr Radiol*. 1979; 8(3): 139-145.
12. Divekar A, Cases R, Soni R. Echocardiographic characteristics of venous air embolism presenting as reversible pulmonary atresia in a premature neonate. *Cardiol Young*. 2004; 14(1): 102-105.
13. Durant TM, Long J, Oppenheimer MJ. Pulmonary (venous) air embolism. *Am Heart J*. 1947; 33(3): 269-281.
14. Soldati G, Demi M, Inchingolo R, Smargiassi A, Demi L. On the physical basis of pulmonary sonographic interstitial syndrome. *J Ultrasound Med*. 2016; 35(10): 2075-2086.
15. Alvaran SB, Toung JK, Graff TE, Benson DW. Venous air embolism: comparative merits of external cardiac massage, intracardiac aspiration, and left lateral decubitus position. *Anesth Analg*. 1978; 57: 166-170.
16. Malik N, Claus PL, Illman JE, Kligerman SJ, Moynagh MR, Levin DL et al. Air embolism: diagnosis and management. *Future Cardiol*. 2017; 13(4): 365-378.
17. Cook LS. Infusion-related air embolism. *J Infus Nurs*. 2013; 36(1): 26-36.
18. Halbertsma FJ, Mohns T, Bok LA, Niemarkt HJ, Kramer BW. Prevalence of systemic air embolism after prolonged cardiopulmonary resuscitation in newborns: A pilot study. *Resuscitation*. 2015; 93: 96-101.
19. Raimondi F, Yousef N, Migliaro F, Capasso L, De Luca D. Point-of-care lung ultrasound in neonatology: classification into descriptive and functional applications. *Pediatr Res*. 2018; 1-8.
20. Kharrat A, Jain A. Guidelines for the management of acute unexpected cardiorespiratory deterioration in neonates with central venous lines *in situ*. *Acta Paediatr*. 2018; 107(11): 2024-2025.

Conflicto de intereses: Los autores declaran que no tienen.