Revista Mexicana de Oftalmología

Permanyer

Check for updates

CASO CLÍNICO

Queratitis por *pseudomonas aeruginosa* en lagoftalmos. Reporte de un caso

Pseudomona aeruginosa *keratitis in lagophthalmos. A case report.*

Dolores de los A. González-De la Mora[1], Jessica A. Gómez-Higareda[2], Javier A. Casanova-Fuentes[1]

[1]Servicio de Oftalmología Hospital Regional No.12 "Benito Juárez" Mérida, Yuc.; [2]Clínica Oftalmológica Élite Visión, Ciudad de México, México

Resumen

Objetivo: *Describir un caso clínico de queratitis infecciosa por pseudomonas aeruginosa en un paciente con lagoftalmos.* **Observaciones:** *Paciente masculino de 45 años con dolor ocular y reducción de la agudeza visual que acude a consulta oftalmológica. En la valoración con lámpara de hendidura se observa párpado superior con cicatriz que impide el cierre palpebral completo, córnea con defecto epitelial circular, central, bordes irregulares, de 0.5x0.5 mm con infiltrado perilesional de 0.2 mm, cámara anterior formada con hipopión no móvil de 4 mm. En el cultivo de raspado corneal se reporta pseudomonas aeruginosa.* **Conclusiones:** *A pesar de los múltiples tratamientos para el lagoftalmos, siguen presentándose complicaciones como la queratitis infecciosa, la cual es causa frecuente de morbilidad oftálmica, y por lo tanto, los oftalmólogos deben de hacer énfasis en el tratamiento adecuado del lagoftalmos.*

Palabras clave: *Caso clínico. Lagoftalmos. Leucoma. Pseudomona aeruginosa. Queratitis. Queratitis neurotrófica.*

Abstract

Objective: *To describe a pseudomonas aeruginosa keratitis clinical case in a patient with lagophthalmos.* **Observations:** *A 45 years old male patient with ocular pain and decreased visual acuity who came to ophthalmology consultation. With a Slit lamp exploration, a superior eyelid with a scar that causes incomplete eyelid closure, cornea with a circular epithelial defect, central, irregular edges, 0.5x0.5 mm with 0.2 mm perilesional infiltration, anterior chamber formed with 4 mm immobile hypopyon was observed. The corneal culture reports pseudomonas aeruginosa.* **Conclusion:** *Despite multiple treatments, lagophthalmos continues to show complications like infectious keratitis, which is a common cause of ophthalmology morbility; hence, the ophthalmologist emphasize the suitable lagophthalmos treatment.*

Keywords: *Clinical case. Lagophthalmos. Leukoma. Pseudomonas aeruginosa. Keratitis. Neurotrophic keratitis.*

***Correspondencia:**
Dolores de los A. González-De la Mora
E-mail: Delamora_15@hotmail.com

Fecha de recepción: 18-03-2025
Fecha de aceptación: 09-04-2026
DOI: 10.24875/RMO.M25000310

Disponible en internet: 31-08-2026
Rev Mex Oftalmol. 2025;99(2):54-58
www.rmo.com.mx

0187-4519/© 2026 Sociedad Mexicana de Oftalmología. Publicado por Permanyer. Este es un artículo *open access* bajo la licencia CC BY-NC-ND (http://creativecommons.org/licenses/by-nc-nd/4.0/).

Introducción

El lagoftalmos es el cierre incompleto o anormal de los párpados y tiene muchas causas diferentes; es necesario cerrar completamente el párpado para una superficie ocular sana. Los pacientes que padecen lagoftalmos corren el riesgo de sufrir exposición corneal, evaporación de la película lagrimal y queratopatía por exposición que puede progresar a ulceración, queratitis infecciosa, perforación corneal y pérdida de la visión[1].

Pseudomonas aeruginosa es un bacilo gram negativo causante de queratitis bacteriana, la cual es difícil de tratar y tiene un peor pronóstico que otras formas de queratitis[2]. *Pseudomona aeruginosa* utiliza su glicocálix para adherirse a las erosiones epiteliales y lentes de contacto; puede infectar el estroma una hora después de adherirse al epitelio corneal lesionado, en 6-8 horas produce una superficie epitelial grisácea y una infiltración estromal con edema en el borde de la lesión. Durante las siguientes 18 a 24 horas la infiltración estromal se extiende y hay una severa reacción en cámara anterior con hipopión; si no se trata, se desarrolla un anillo de infiltración con adelgazamiento corneal asociado con una descarga mucopurulenta verde amarillenta adherida a la úlcera. En 2 a 5 días una úlcera corneal por Pseudomona no tratada causa descematocele y perforación corneal[3].

A pesar de los múltiples tratamientos para el lagoftalmos siguen presentándose complicaciones como la queratitis infecciosa que implican destrucción corneal y pérdida visual por lo que los oftalmólogos deben de incrementar la concientización sobre la importancia del cuidado ocular para disminuir la frecuencia de estos padecimientos prevenibles.

Caso clínico

- Motivo de consulta:
  Dolor ocular y disminución de la agudeza visual.
- Historia de la enfermedad actual:

Paciente masculino de 45 años de edad, originario y residente de la ciudad de Mérida, sin antecedentes personales patológicos ni heredofamiliares de importancia, con antecedente de trauma ocular izquierdo hace 20 años que causa lagoftalmos por mal posición palpebral, niega el uso de colirios y lentes de contacto. Refiere iniciar su padecimiento un día anterior a la consulta al presentar dolor ocular y disminución de la agudeza visual en ojo izquierdo.

- Datos al examen oftalmológico (ojo izquierdo):
  - Agudeza visual: movimiento de manos;
  - Anexos: párpado superior con cicatriz que impide el cierre palpebral completo (Fig. 1), se observan pestañas con abundante secreción mucopurulenta verde.
  - Segmento anterior: quemosis de predominio superior y temporal, conjuntiva bulbar con hiperemia mixta, fondos de saco con abundante secreción mucopurulenta verde, córnea con defecto epitelial circular, central, bordes irregulares, de 0.5x0.5 mm con infiltrado perilesional de 0.2 mm, cámara anterior formada con presencia de hipopión no móvil de 4mm, iris superior regular, resto de estructuras no valorables (Fig. 2).

El resultado del ultrasonido modo B reportó en ojo izquierdo desprendimiento de hialoides , retina y coroides aplicadas sin alteraciones aparentes.

Con lo anterior se integra el diagnóstico de úlcera corneal bacteriana ojo izquierdo de etiología a determinar, se toma raspado corneal con bisturí y se envía a cultivar. Se inicia tratamiento con moxifloxacino 0.5% y netilmicina tópicos 1 gota cada hora, atropina 1% 1 gota cada 12 horas, doxiciclina oral 100 mg cada 12 horas vía oral y vitamina C 100 mg cada 24 horas vía oral.

Dos días después de la toma de cultivo se obtienen resultados de microbiología reportando abundante desarrollo de *pseudomonas aeruginosa* sensible a ceftazidima, cefepime, meropenem, ciprofloxacino, norfloxacino.

Se valora de forma diaria y a los 5 días de iniciar tratamiento se observa reducción de hipopión a 2 mm, resolución de quemosis y úlcera corneal de 0.4 x 0.4 mm; el paciente refiere disminución del dolor y mejoría de agudeza visual del ojo izquierdo contando dedos, por lo que se continúa el mismo tratamiento.

A los 10 días de tratamiento se observa resolución de hipopión, úlcera corneal de 0.4x0.4 mm, y agudeza visual de contar dedos a 2 metros, por lo que se decide alternar antibiótico tópico cada hora, se valora 36 horas posteriores y se observa nuevamente hipopión de 0.5 mm por lo que se indica reiniciar ambos antibióticos sin alternar.

A los 21 días la agudeza visual mejora, contando dedos a 3 metros y con estenopeico 20/200; se inicia lubricante ocular hialuronato de sodio 0.15% 1 gota cada 3 horas, antibióticos sin modificación. Se revalora 5 días después y se observa úlcera sin modificación, por lo que se decide tratar como úlcera neurotrófica (Fig. 3).

Se prepara suero autólogo con aplicación de 1 gota cada 4 horas y hialuronato de sodio 0.4% cada 3 horas;



Figura 1. Fotografía clínica. Lagoftalmos. Hospital General Regional N.º 12, Mérida, Yucatán, México.

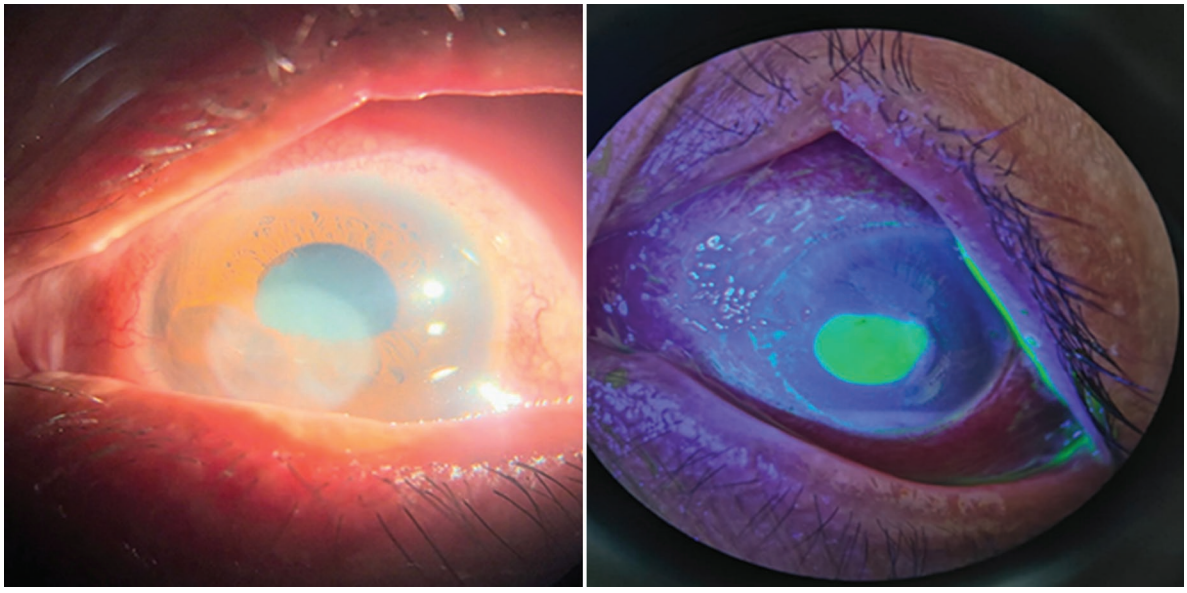

Figura 2. Fotografía clínica. Úlcera corneal central con hipopión en imagen izquierda, tinción de fluoresceína y filtro azul de cobalto en imagen de lado derecho. Hospital General Regional N.º 12, Mérida, Yucatán, México.

se revalora 72 horas posteriores y se observa agudeza visual de 20/200 que no mejora con estenopeico y úlcera corneal de 0.3 x 0.2 mm. Se continúa mismo manejo y una semana después se encuentra con agudeza visual de 20/200 que mejora a 20/140 con estenopeico, captación de fluoresceína de 1x1 mm, cámara anterior formada, sinequias posteriores en MXII con pigmento puntiforme en cápsula anterior del cristalino, esclerosis nuclear incipiente, no se modifica tratamiento.

A los 63 días del inicio del cuadro clínico ya sin captación de fluoresceína se inicia prednisolona 1 gota cada 12 horas y continua con suero autólogo; a los 77 días posteriores al inicio de la úlcera se encuentra agudeza visual final de ojo izquierdo 20/40 que mejora a 20/30 con estenopeico, en el segmento anterior ojo izquierdo se aprecia conjuntiva bulbar normocrómica, fondos de saco libre, córnea con leucoma paracentral de 5x4 mm que afecta parcial eje visual sin captación de fluoresceína (Fig. 4).

Discusión

La queratitis por *pseudomonas aeuruginosa* en una patología muy grave que se asocia a malos resultados clínicos y puede requerir tratamientos largos y costosos[4-8],su prevalencia alcanza entre el 10-39% de los casos y el 70% asociado a lentes de contacto[9], en este caso el paciente no era usuario de lentes de contacto, sin embargo, presentaba alteración de la superficie ocular secundaria a traumatismo facial con lagoftalmos sin tratamiento ocular médico, por lo que deducimos

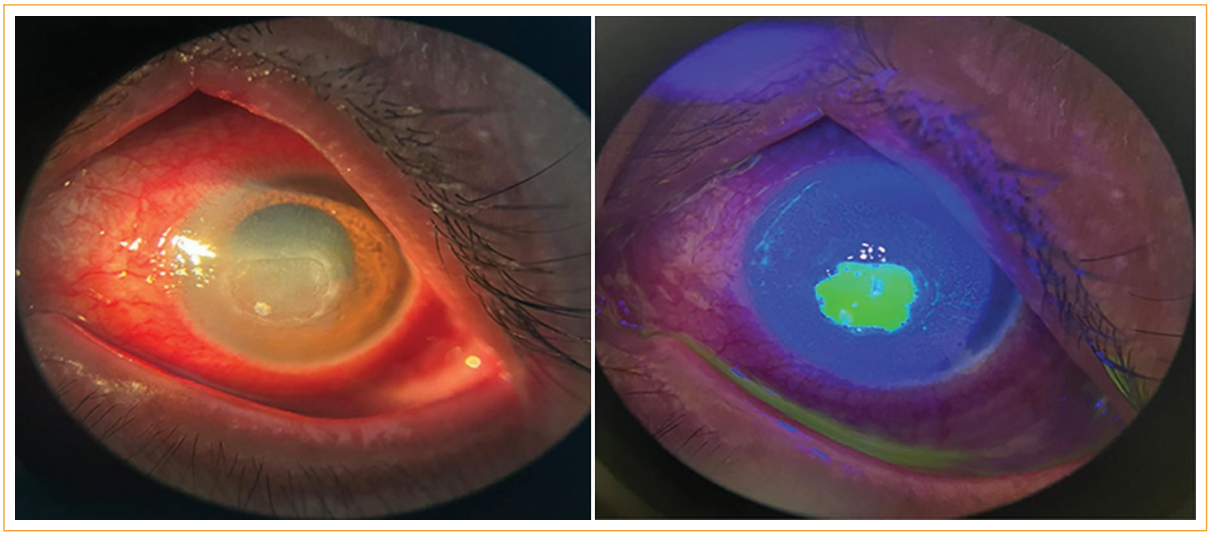

Figura 3. Fotografía clínica. Úlcera neurotrófica. Foto de la derecha con tinción de fluoresceína y filtro azul de cobalto. Hospital General Regional N.º 12, Mérida, Yucatán, México.

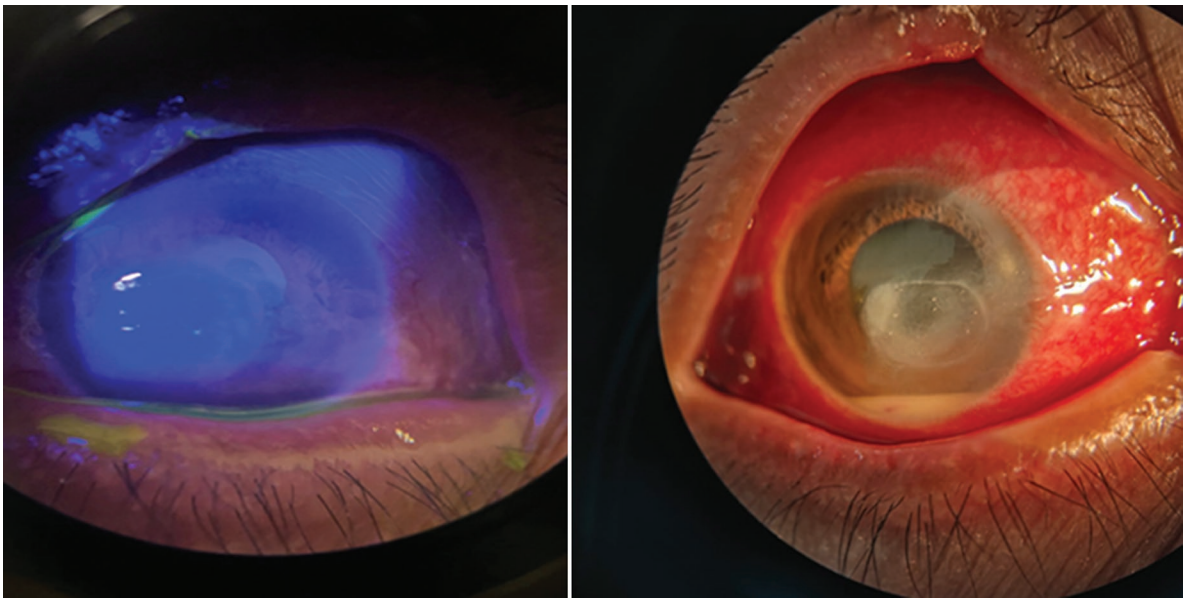

Figura 4. Fotografía clínica. Leucoma corneal sin captación de fluoresceína. Hospital General Regional N.º 12, Mérida, Yucatán, México.

que ya presentaba queratopatía neurotrófica y su homeostasis corneal estaba deficiente.

La queratopatía neurotrófica es una patología degenerativa del epitelio de la córnea secundaria a una alteración de la sensibilidad corneal e inadecuado proceso de cicatrización de la superficie corneal, cualquier alteración de la inervación corneal conlleva a una desvitalización epitelial, alteración de la película lagrimal por reducción del reflejo de lagrimación y parpadeo y alteración de las microvellosidades epiteliales lo que favorece la formación de un defecto epitelial crónico que es susceptible de ulceraciones y que si no es tratado de manera adecuada puede finalmente llegar a una perforación; la porción generalmente más afectada es la central (como en este caso) pues el epitelio se regenera de manera centrípeta de la periferia hacia el centro[10].

Si no existe un buen fenómeno de Bell, la exposición corneal y la queratopatía subsiguiente puede progresar a ulceración corneal y queratitis infecciosa[4] como ocurrió en este caso.

La literatura menciona que la queratitis por *pseudomonas aeruginosa* sin ser usuario de lente de contacto se da principalmente en pacientes de edad avanzada[2]; el paciente de este estudio no es un adulto mayor pero la exposición corneal debido al lagoftalmos lo hizo susceptible a este tipo de infección. El diagnóstico oportuno y el tratamiento eficaz de la infección por *pseudomonas aeruginosa* así como un seguimiento estrecho son vitales para la resolución de este padecimiento.

No hay muchos reportes de este tipo de casos, realmente desconocemos la frecuencia con la que suceden puesto que el principal factor de riesgo asociado a queratitis por pseudomona es el uso de lentes de contacto, en este caso que presentamos su principal factor de riesgo paciente es la exposición corneal crónica secundaria a lagoftalmos. Se ha encontrado principalmente reportes de pacientes en unidades de cuidados intensivos donde la queratopatía por exposición que sufren en su estancia, el mal estado general de los pacientes, el uso de sedantes, sus comorbilidades y el ambiente hospitalario los hace más susceptibles a queratitis infecciosas[5,6,7].

Por lo anterior, hay que hacer énfasis a los pacientes en el tratamiento adecuado del lagoftalmos con un uso constante de lubricante ocular y cierre palpebral nocturno, o en casos severos, efectuar procedimientos quirúrgicos para lograr una adecuada superficie corneal evitando este tipo de complicaciones que pueden ocasionar pérdida visual o del globo ocular.

Conclusión

Este caso clínico se presenta en un paciente sin el factor de riesgo mayor asociado a queratitis por *pseudomonas aeruginosa*, ser usuario de lentes de contacto, sin embargo, presenta alteración de la superficie ocular anatómica por la presencia de lagoftalmos, por lo que cabe insistir en el tratamiento del individuo, y emitir las recomendaciones pertinentes para evitar complicaciones futuras.

Financiamiento

Ninguno.

Conflicto de intereses

Los autores declaran no tener ningún conflicto de intereses.

Consideraciones éticas

Protección de personas y animales. Los autores declaran que para esta investigación no se han realizado experimentos en seres humanos ni en animales.

Confidencialidad, consentimiento informado y aprobación ética. El estudio no involucra datos personales, historias clínicas ni muestras biológicas humanas, por lo que no requiere aprobación ética. No se aplican las guías SAGER.

Declaración sobre el uso de inteligencia artificial. Los autores declaran que no se utilizó ningún tipo de IA generativa para la redacción ni la creación de contenido de este manuscrito.

Referencias

1. Fu L, Patel B. Lagophthalmos. [Internet]. National Library of Medicine. Disponible en: https://www.ncbi.nlm.nih.gov/books/NBK560661/
2. Chiu S, Bunya V, Halfpenny C, Hong A. Pseudomonas Keratitis. [Internet]. Eyewiki. Disponible en: https://eyewiki.aao.org/Pseudomonas_Keratitis
3. Al-Mujaini A, Al-Kharusi, Thakral A, Wali U. Bacterial Keratitis: Perspective on Epidemiology, Clinico-Pathogenesis, Diagnosis and Treatment. SQU Medical Journal. 2009; 9 (2): 184-195. Disponible en: https://pmc.ncbi.nlm.nih.gov/articles/PMC3074777
4. Gushchina MB, Tereshchenko AV, Mal'kov SA. Ophthalmic manifestations of facial nerve palsy. Vestn Oftalmol. 2018;134 (3):116-20. doi: 10.17116/oftalma20181343116
5. Hsieh C, Chen C. Descemetocele and bilateral, severe Pseudomonas keratitis in an intensive care unit patient with Graves' orbitopathy. Medicine. 2020. 99:40. doi: 10.1097/MD.0000000000022481
6. Mercieca, F., Suresh, P., Morton, A. Tullo A. Ocular surface disease in intensive care unit patients. Eye. 1999.13 (2): 231-36. doi: 10.1038/eye.1999.57
7. Imanaka, H., Taenaka, N.,Nakamura, J., Aoyama, K. Hosotani, H. Ocular surface disorders in the critically ill. Anesth Analg. 1997. 85, 343-346. doi: 10.1097/00000539-199708000-00018
8. Hilliam Y, Kaye S, Winstanley C. *Pseudomonas aeruginosa* and microbial keratitis. J Med Microbiol. 2020 Jan; 69(1):3-13. doi: 10.1099/jmm.0.001110
9. Shah S, Wozniak RAF. *Staphylococcus aureus* and P*seudomonas aeruginosa* infectious keratitis: key bacterial mechanisms that mediate pathogenesis and emerging therapeutics. Front Cell Infect Microbiol. 2023 Aug 21; 13. doi: 10.3389/fcimb.2023.1250257
10. Zuluaga M, Suárez J. Severe Neurotrophic keratopathy in patients with bilateral involvement of blink reflex with different neurological lesions post TBI: a case report. Acta. Neurol. Colomb. 2015; 31 (2): 184-189. doi: 10.22379/2422402226