Revista Mexicana de Oftalmología

Permanyer

Check for updates

ARTÍCULO ORIGINAL

Una serie de casos con hipotonía y otros hallazgos oculares en la distrofia miotónica tipo 1

A case series of hypotonia and other ocular findings in myotonic dystrophy type 1

Tamara Juvier-Riesgo[1], Yanelis Maimó-Gallego[1], Dania Farias-Piñeiro[2], Jesús E. Sánchez-García[2], Yanileidy González-Blanco[3], Tatiana Zaldivar-Vaillant[4] y Rosaralis Santiesteban-Freixas[1]*

[1]Departamento de Neuroftalmología, Instituto de Neurología y Neurocirugía Prof. Dr. José Rafael Estrada González; [2]Departamento de Óptica y Optometría, Instituto de Neurología y Neurocirugía Prof. Dr. José Rafael Estrada González; [3]Instituto de Cibernética Matemática y Física; [4]Servicio de Oftalmología Pediátrica, Instituto Cubano de Oftalmología; [5]Servicio de Genética Médica, Instituto de Neurología y Neurocirugía Prof. Dr. José Rafael Estrada González. La Habana, Cuba.

Resumen

Introducción: *La distrofia miotónica tipo 1 (DM1) es la distrofia muscular hereditaria más frecuente en el adulto. A pesar de que afecta principalmente a los músculos, se han encontrado múltiples estructuras oculares involucradas. Un hallazgo común es la hipotensión ocular cuyo mecanismo fisiopatológico aún no se ha dilucidado.* **Objetivo:** *Describir el comportamiento de la tensión ocular en los pacientes con DM1 y profundizar en algunos elementos funcionales y estructurales que podrían estar relacionados.* **Metodología:** *Se realizó un estudio observacional, descriptivo, a una serie de casos, desde enero 2019 a enero 2020 en el Instituto de Neurología y Neurocirugía "Profesor Dr. José Rafael Estrada González". Se tuvieron en cuenta variables demográficas, clínicas y de evaluación estructural del ángulo iridocorneal, la córnea y la cámara anterior. Se realizó análisis estadístico univariado y multivariado.* **Resultados:** *La edad media de los pacientes fue de 34.6 años (± 15.5) y la composición fue similar en cuanto a sexo. La tensión ocular media fue de 9.51 (± 0.25) y hubo hipotensión ocular en el 80%. El grosor corneal medio fue 539.62 μm (± 3.28), la profundidad media de la cámara anterior 2.43 mm (± 0.05) y fue estrecha en el 80% de los ojos examinados. El ángulo iridocorneal grado III fue el más frecuente (98%). Otras funciones visuales fueron buenas.* **Conclusiones:** *La hipotensión ocular es un hallazgo muy frecuente en estos casos y puede afectar las funciones visuales de agudeza, color y contraste mientras que algunas estructuras presuntamente implicadas en la tensión ocular de manera fisiológica no parecen ser la causa de esta disminución.*

Palabras clave: *Cámara anterior estrecha. Catarata en árbol de navidad. Distrofia miotónica de Steinert. Distrofia miotónica tipo 1. Hipotonía ocular.*

Abstract

Background: *Myotonic dystrophy type 1 is the most common hereditary muscular dystrophy in adults. Myotonic dystrophy type 1 is a neuromuscular disease primarily characterized by myotonia and progressive muscle weakness, although multiple ocular structures involved have been described. A common finding is ocular hypotension but the pathophysiological mechanism remains unclear.* **Purpose:** *Describe the behavior of intraocular pressure in patients with myotonic dystrophy type 1 and go deeper into functional and structural elements that could be related.* **Methodology:** *An observational descriptive*

***Correspondencia:**
Tamara Juvier-Riesgo
Email: tamyjuvier@gmail.com

Fecha de recepción: 14-01-2021
Fecha de aceptación: 09-04-2026
DOI: 10.24875/RMO.M25000309

Disponible en internet: 31-08-2026
Rev Mex Oftalmol. 2025;99(2):39-48
www.rmo.com.mx

0187-4519/© 2025 Sociedad Mexicana de Oftalmología. Publicado por Permanyer. Este es un artículo open access bajo la licencia CC BY-NC-ND (http://creativecommons.org/licenses/by-nc-nd/4.0/).

study was conducted from January 2019 to January 2020 in the Neurology and Neurosurgery Institute of Havana. Demographic, clinical and structural evaluation variables of the iridocorneal angle, cornea, and anterior chamber were taken into account. Univariate and multivariate statistical analysis was performed. **Results:** *The mean age of the patients was 34.6 years and the composition was similar in terms of sex. The mean ocular pressure was 9.51 (± 0.25) and there was ocular hypotension in 80%. The mean corneal thickness was 539.62 μm (± 3.28), the mean depth of the anterior chamber 2.43 mm (± 0.05) and it was narrow in 80% of the eyes examined. The iridocorneal angle grade III was the most frequent (98%). Other visual features were good.* **Conclusions:** *Ocular hypotension is a very frequent finding in myotonic dystrophy type patients and can affect the visual functions of acuity, color and contrast. Some ocular structures presumably involved in physiological mechanism of ocular tension do not seem to be the cause of this decrease.*

Keywords: *Christmas tree cataract. Myotonic dystrophy type 1. Narrow anterior chamber. Ocular hypotonia. Steinert's myotonic dystrophy.*

Introducción

La distrofia miotónica tipo 1 (DM1) es la distrofia muscular hereditaria más frecuente en el adulto con una prevalencia estimada de 1/8,000[1]. La edad media de inicio se sitúa entre los 20 y los 25 años, pero el carácter insidioso de los síntomas da lugar a un diagnóstico más tardío, de hecho, aproximadamente el 80% de los casos se diagnostica alrededor de los 40 años[2,3]. Los pacientes con DM1 pueden dividirse en 4 categorías principales, cada una con características clínicas específicas y manejo diferente: congénita, infantil (inicio antes de los 10 años de edad), del adulto o tipo clásico y de comienzo tardío o asintomático[1]. Se caracteriza por una expresividad variable no solo en cuanto a la edad de las manifestaciones sino también a la gravedad de los síntomas, afectando tanto a mujeres como a varones[2,3].

Fue la primera condición clínica descrita caracterizada por miotonía, miopatía, opacidad policromática del cristalino, anormalidades cardíacas y afección de otros órganos[1]. En 1982 se logró el mapeo del gen de la distrofia miotónica de Steinert, como también se denomina, en la región *q13.3* del cromosoma 19. Diez años después, Harley describe la mutación como una secuencia de repeticiones del trinucleótido citosina-timina-guanina (CTG) de carácter inestable, localizada en la región no codificante de un gen de la proteína cinasa (DMPK) en el extremo[3-5]. La gravedad de la enfermedad depende fundamentalmente del número de repeticiones del triplete CTG. Los individuos sanos presentan de 5 a 35, en pacientes con síntomas más leves se aprecian de 60 a 150 expansiones, mientras que los que presentan DM1 en su forma clásica tienen hasta 1,000 repeticiones, llegando a 2,000 en aquellos con la variante congénita[1].

La enfermedad de Steinert es un proceso multisistémico que afecta principalmente a la musculatura esquelética en forma de una marcada miotonía (fenómeno de persistencia anormal, espontánea o provocada, de la contracción muscular voluntaria) y una lenta y progresiva atrofia muscular[6], específicamente de las fibras musculares tipo 1[7]. Aunque son precisamente los síntomas musculares los que hacen pensar en su diagnóstico, hay muchos otros sistemas y órganos afectados por la enfermedad[6].

A nivel ocular se han encontrado alteraciones que involucran a la musculatura periocular, los párpados, la pupila, el cristalino, la retina y el nervio óptico. Los mecanismos fisiopatológicos que justifican la presencia de ptosis miogénica y oftalmoparesias en estos casos, parecen estar directamente relacionados a la mutación descrita y su efecto sobre la musculatura, sin embargo, esto no explica otros hallazgos[8-10]. La catarata en árbol de navidad[11], las distrofias de retina[12] y la atrofia óptica presentes en los pacientes con DM1[13], no parecen estar relacionados con el efecto directo de la deficiencia en el gen DMPK descrito, sospechándose que estén involucrados mecanismos genéticos más complejos[14].

Otro evidencia común es la hipotensión ocular, la cual se cree está relacionada con los procesos ciliares, ya sea por el aspecto corto y pobremente pigmentado o por el desprendimiento que se puede producir a este nivel[15-17], sin embargo, al igual que las estructuras antes mencionadas, los mecanismos de producción continúan sin ser dilucidados. Algunos autores han tratado de relacionar estos valores con otras estructuras del segmento anterior, pero las limitaciones en el manejo y seguimiento de estos pacientes ha llevado a que estudios completos al respecto no se hayan publicado.

Por lo tanto, este estudie fue realizado con el objetivo de describir el comportamiento de la tensión ocular en los pacientes con DM1 y profundizar en algunos elementos funcionales y estructurales que podrían estar relacionados.

Métodos

– Diseño y contexto

Se realizó un estudio observacional, descriptivo a una serie de 25 casos con diagnóstico clínico y electromiográfico de DM1, atendidos en el Servicio de Neuro-Oftalmología del Instituto de Neurología y Neurocirugía "Prof. Dr. José Rafael Estrada González" en el período de enero del 2019 a enero del 2020.

– Participantes

Se tomó como muestra los 25 pacientes que asistieron a consulta con diagnóstico confirmado de DM1, en el período de tiempo mencionado y cumplieran con los criterios siguientes:

– Criterios de inclusión:
- Pacientes que presentaron diagnóstico clínico y electromiográfico de DM1, previa evaluación por equipo multidisciplinario;
- Consentimiento informado dado por el paciente. En el caso de los menores de edad tal aprobación fue solicitada a uno de los padres o, en su defecto, al tutor.

– Criterios de exclusión:
- Evidencia de enfermedad oftalmológica o cualquier otro trastorno sistémico con manifestación ocular;
- Trastornos neuropsicológicos que limitaran la realización de las pruebas;
- Uso de psicofármaco o cualquier otro tratamiento que pudiera afectar significativamente a las funciones cognitivas durante el mes precedente a los estudios oftalmológicos;

Teniendo en cuenta las características de los estudios en oftalmología, fueron examinados 50 ojos por separado.

– Variables y recolección de datos

Se aplicó un instrumento diseñado y validado por expertos para esta investigación. Se tuvieron en cuenta 11 variables distribuidas en 3 grupos: 3 demográficas, 5 clínicas y 3 de evaluación estructural del segmento anterior.

Las variables demográficas fueron el sexo (femenino y masculino), color de la piel autoreportada por el paciente (blanca, mestiza, negra) y la edad, esta última dividida en 3 grupos (≤ 18 años, 19 a 55 años, > 55 años).

Las variables clínicas fueron:
- Agudeza visual cuantitativa (percepción luminosa - 1.00) y cualitativa (buena ≥ 0.5; disminución leve < 0.5 y ≥ 0.3; disminución moderada < 0.3 y ≥ 0.1; disminución grave < 0.1 y ≥ 0.05; ceguera ≤ 0.05);
- Visión de colores cuantitativa (1-21) y cualitativas (normal 18-21; disminución leve 14-17; disminución moderado 8-13; disminución grave ≤ 7);
- Test de sensibilidad al contraste cuantitativa (0.00-1.65) y cualitativa (normal ≥ 1.35; disminución leve 1.05-1.20; disminución moderado 0.60-0.90; disminución grave ≤ 0.45);
- Tensión ocular cuantitativa (valor en mmHg) y cualitativa (normal 10-21 mmHg);
- Presencia o ausencia de catarata.

Para la evaluación estructural de la córnea, la cámara anterior y el ángulo iridocorneal las variables fueron:
- Paquimetría cuantitativa (valor en micrómetros);
- Cámara anterior cuantitativa (valor en milímetros) y cualitativa (estrecha < 2.8; normal 2.8-4.6; amplia > 4.6).
- Ángulo iridocorneal cuantitativo (valor en grados angulares) y cualitativo (Grado IV 35°-45°; Grado III > 20°y < 35°; Grado II 10°-20°; Grado I < 10°).

– Técnicas y procedimientos

Todos los pacientes fueron evaluados oftalmológicamente, incluyendo examen con lámpara de hendidura de la córnea, segmento anterior, cristalino y medios transparentes. El segmento posterior fue explorado por oftalmoscopia directa e indirecta y biomicroscopia de polo posterior con lente de 90D. Fue medida la tensión ocular con tonómetro de aplanación y sin contacto (con el aire) Nidek, la cual fue corregida por paquimetría.

Se les midió la mejor agudeza visual corregida (AVMC) (Optotipo Snellen, 6 metros) utilizando la unidad de refracción (NIDEK co., LTD./RKT-7700, 2006, Japón). Se consideró escala en quebrados 20 / 20 tomándose como óptimo la unidad (1.0). La sensibilidad al contraste se midió a frecuencias espaciales bajas y medias (cartilla Pelli Robson, 1 metros y 3 metros, *HS Clement Clarke International, Hagg Streit, Edinburgh Way Cartel, UK*). Se tomaron los valores en notación de triadas considerándose el valor óptimo 1.65. Para la visión de colores se evaluaron 21 láminas (test de Ishihara, *KANEHARA TRADING INC.*, 2006, Tokyo, Japón) tomándose el número de láminas que el paciente confirmó haber distinguido correctamente. Se descartaron alteraciones congénitas de la visión de colores y se consideró normal 21. Las mediciones se realizaron por el mismo examinador en una habitación con iluminación adecuada, cada ojo por separado y con la AVMC.

La tomografía de coherencia óptica (OCT) de alta definición del modelo (OCT 4,000, *Carl Zeiss Meditec*, Dublin, C.A.) fue realizada en una habitación oscura,

con el sujeto en posición adecuada previamente instruido sobre cómo fijar la visión en los puntos de exploración según el método utilizado. Cada ojo fue escaneado al menos tres veces seleccionándose la mejor, según la escala de evaluación del equipo por la fortaleza de la señal. Esta escala es de 1 a 10 y nunca se tomó un resultado menor a 6. Se utilizaron tres protocolos de adquisición de imágenes, cámara anterior (*Chamber View*™), tomografía de ángulo de alta definición y tomografía de córnea de alta definición. Las mediciones y análisis fueron utilizando los tres algoritmos automáticos del equipo.

Para el examen de cámara anterior se realizó una tomografía de campo amplio utilizando el lente para la cámara anterior, con reducción de manchas a una profundidad de 5.8 mm, 20 barridos *B-scans* compuestos de 1,024 barridos A-scans y 15.5 mm de longitud en la orientación horizontal. Para la medición del ángulo se utilizó una tomografía de segmento anterior, con reducción de manchas a una profundidad de 2.9 mm, 20 barridos *B-scans* compuestos de 1,024 barridos A-scans y 6.0 mm de longitud con un ángulo ajustable de 89 a 90 grados. Una vez visualizado, el ángulo iridocorneal se midió gracias a los calibradores de ángulos especializados en el análisis de la tomografía de ángulo de alta definición. Para las paquimetrías se utilizó el lente externo corneal y se realizó la medición con una profundidad de 2.0 mm, 20 barridos *B-scans* compuestos de 1,024 barridos A-scans y 9.0 mm de longitud en la orientación horizontal.

– Análisis estadístico:

Se utilizó *Microsoft Office Word*® 2016 para los informes, la correspondencia y el tratamiento de textos en general. Para evitar pérdida de información, el seguimiento de los datos se realizó mediante un formulario utilizando *Microsoft Office Excel*® 2016, registrándose toda la información obtenida de las historias clínicas.

Se efectuó el análisis y procesamiento de la información mediante los paquetes estadísticos *SPSS Statistics*® 22.0. y *STATISTICA* 7.0. Se calcularon las frecuencias relativas y absolutas de las variables cualitativas, y las medias, medianas, desviación estándar, entre otras, en las cuantitativas.

Para establecer la asociación entre las diferentes variables se realizó inicialmente un análisis univariante entre cada una de las explicativas o independientes (cualitativas) y la variable de respuesta o dependiente. Se realizó la prueba de Chi-cuadrado en el caso de tabla de contingencia de 2 × 2, el test de correlación Pearson y el test de t-*Student* a las variables cuantitativas. Se comprobó la normalidad de la distribución de estos datos por la prueba de Kolmogorov-Smirnov en algunas variables de interés. Para todo el estudio se trabajó con un nivel de significación α =0.05.

– Aspectos éticos:

El proyecto previo fue aprobado por el Consejo Científico y el Comité de ética de la institución. Se tuvieron en cuenta los principios de la bioética médica: el respeto a la persona, la beneficencia, la no maleficencia y el de justicia. Además, estuvo guiada por declaraciones de principios internacionales como fueron el código de Núremberg y la declaración de Helsinki en su última versión.

A los pacientes incluidos se les informó sobre el estudio, los objetivos y beneficio que reportaría el mismo para el conocimiento de su enfermedad, para el sistema nacional de salud y la comunidad científica en general. Se les solicitó su disposición para colaborar en la investigación, hecho que quedó recogido en la planilla de consentimiento informado.

Resultados

– Caracterización demográfica:

La edad media de los 25 pacientes analizados fue de 34.6 años (± 15.5) con un mínimo de 8 años y un máximo de 72. El grupo etario mayormente representado se encontró entre los 19 y los 55 años con un 72% (n = 18) para ambos sexos (36%). No hubo relación significativa entre el sexo y la edad (t = -0.523; gl = 48; *p* = 0.604) y todos los pacientes fueron de la raza blanca (n = 25) (Tabla 1).

– Evaluación clínica oftalmológica:

La AVMC media fue de 0.87 (± 0.21), de manera general fue buena (92%), mayor en el sexo femenino (56%). Solo un porciento pequeño presentó una disminución leve (8%), siendo todos del sexo masculino. La relación entre la AVMC y el sexo resultó significativa (t = 3.46; gl =48; *p* = 0.001) (Tabla 2).

La visión de colores media fue de 19,78 (± 0.51) y en el 92% de los casos fue normal. Un porcentaje menor tuvo una afectación grave (n = 2) para un 4% (Tabla 2). No se encontró relación significativa con el sexo (t = 1.35; gl =48; *p* = 0.182).

La sensibilidad al contraste a un metro tuvo una media de 1.50 (± 0.02), en el 98% (n = 49) fue normal y solo un ojo de un paciente masculino tuvo una afectación grave. No hubo relación significativa con respecto al sexo (t = 1.896; gl =48; *p* = 0.064).

Tabla 1. Distribución por edad, color de la piel y sexo de los pacientes con DM1

Sexo y grupo de edad	Color de piel blanca, n (%)
Mujeres	
< 19 años	3 (12%)
19-55 años	9 (36%)
> 56 años	2 (8%)
Total	14 (56%)
Hombres	2 (8%)
< 19 años	9 (36%)
19-55 años	11 (44%)
Total hombres	
Total	
< 19 años	5 (20%)
19-55 años	18 (72%)
> 56 años	2 (8%)
General	25 (100%)

Fuente: cuestionario administrado durante la entrevista clínica.

Tabla 2. Evaluación clínica de los pacientes con DM1 según sexo

Evaluación clínica	Sexo		Total
	Femenino	Masculino	
AVMC			
Buena (0.5-1.0)			
Recuento	28	18	46
% del total	46.66%	42.22%	92.0%
Disminución Leve (0.3-0.4)			
Recuento		4	4
% del total		8.0%	8.0%
VC			
Normal (18-21)			
Recuento	27	19	46
% del total	54.0%	38%	92.0%
Leve (14-17)			
Recuento	1	1	2
% del total	2.0%	2.0%	4.0%
Grave (menor de 7)			
Recuento		2	2
% del total		4.0%	4.0%
TSC a 1 metro			
Normal (mayor 1,35)			
Recuento	28	21	49
% del total	42.2%	36.7%	98.0%
Grave (menor de 0,45)			
Recuento		1	1
% del total		2.0%	2.0%
TSC a 3 metros			
Normal (mayor 1.35)			
Recuento	27	15	42
% del total	54.0%	30.0%	84.4%
Leve (1.05-1.20)			
Recuento	1	6	7
% del total	2.0%	12.0%	14.0%
Grave (menor de 0.45)			
Recuento	0	1	1
% del total	0.0%	2.0%	2.0%
Hipotensión ocular			
Ausencia			
Recuento	5	5	10
% del total	10.0%	10.0%	20.0%
Presencia			
Recuento	23	17	40
% del total	46.0%	34.0%	80.0%
Cataratas			
Presencia			
Recuento	8	14	22
% del total	16%	28%	44%
Ausencia			
Recuento	20	8	28
% del total	40%	16%	56%

Fuente: examen físico.
AVMC: agudeza visual mejor corregida; TSC: test de sensibilidad al contraste; VC: visión de colores.

Un comportamiento similar se obtuvo al examen de la prueba de sensibilidad al contraste a tres metros con una media de 1.39 (± 0.03). El 84.4% (n = 42) se encontró normal, solo un registro fue grave (2%), siendo del sexo masculino. La relación con el sexo fue significativa (t = 2.117; gl = 48; p = 0.039) (Tabla 2).

La tensión ocular media fue de 9.51 (± 0.25), hubo hipotensión ocular en el 80% de los casos, y fue discretamente superior en el sexo femenino (46%). (Tabla 2) No hubo relación significativa con respecto al sexo de los pacientes (t = 0.012; gl = 48; p = 0.990).

Se observó cataratas en el 44% de los ojos estudiados con predominio en el sexo masculino para un 28% (n = 14) (Tabla 2). En el sexo femenino estuvo presente en alrededor de la mitad de los casos (n = 8) y se estudió la relación entre estas dos variables resultando significativa (Chi-cuadrado de Pearson =4.807; gl =1; p = 0.028).

– Evaluación estructural de la córnea, la cámara anterior y el ángulo iridocorneal:

El grosor corneal medio en estos pacientes medido por la paquimetría fue de 539.62 (± 3.28) con un mínimo de 476, una máxima de 584 y una desviación estándar de 23.22. No hubo relación significativa con el sexo de los pacientes (t = 1.338; gl =50; p = 0.186) ni diferencia significativa con respecto al valor medio poblacional de referencia (VR =540; t = 0.115; gl =49; p = 0.908) observándose la distribución que muestra la figura 1.

La profundidad media de la cámara anterior en estos pacientes fue de 2.43 mm (± 0.05) con un mínimo de 1.56 mm, un máximo de 3.14 mm y una desviación estándar de 0.37. La cámara estrecha se recogió en el 80% de los ojos examinados, y aunque predominó en el sexo femenino (42%), no hubo

relación significativa con el mismo (t = 1.057; gl = 50; *p* = 0.295) distribuyéndose como se observa en la figura 2. A partir de los resultados mostrados en el histograma se decidió comprobar la normalidad utilizando la prueba de Kolmogorov-Smirnov, resultando no significativa (D = 0.062).

El 98% de los ojos examinados presentaron un ángulo iridocorneal grado III y el 2% restante grado II. La amplitud media fue de 29.56° (± 0.70), con un valor mínimo de 19° y máximo de 42°. No hubo relación significativa con el sexo del paciente (t = 0.418; gl = 50; *p* = 0.677) y al comprobar la normalidad de la distribución de estos datos por la prueba Kolmogorov-Smirnov, tampoco resultó significativa (D =,124) como se observa en la figura 3.

En los estudios de correlación, se encontró relación significativa positiva por correlación de Pearson (n = 50) entre la AVMC y la sensibilidad al contraste tanto a 1 metro (R = 0.56; *p* = 0.000) como a 3 metros (R = 0.63; *p* = 0.000), la tensión ocular (R = 0.32; *p* = 0.022), la visión de colores (R = 0.50; *p* = 0.003) y la presencia de catarata (R = 0.50; *p* = 0.000). La visión de colorestuvo relacionada de igual manera con la presencia de cataratas (R = 0.31; *p* = 0.026).

Por otra parte, la tensión ocular tuvo una relación significativa positiva con la sensibilidad al contraste a 1 metro (R = 0.33; *p* = 0.016), a 3 m (R = 0.40; *p* = 0.003) y la presencia de cataratas (R = 0.45; *p* = 0.001) además de la AVMC ya mencionada. El ángulo iridocorneal se relacionó positivamente (R = 0.42; *p* = 0.002) con la cámara anterior y negativamente con la paquimetría (R = -0.48; *p* = 0.000) y de igual manera esta última con la cámara anterior (R = -0.41; *p* = 0.003).

La edad de los pacientes se relacionó negativamente con la mayoría de estas variables: AVMC (R = -0.39; *p* = 0.005), sensibilidad al contraste a 3 metros (R = -0.52; *p* = 0.000) y a 1 metro (R = -0.58; *p* = 0.000), la tensión ocular (R = -0.32; *p* = 0.020), la visión de colores (R = -0.29; *p* = 0.044), la presencia de catarata (R = -0.63; *p* = 0.000) y la cámara anterior (R = -0.41; *p* = 0.003).

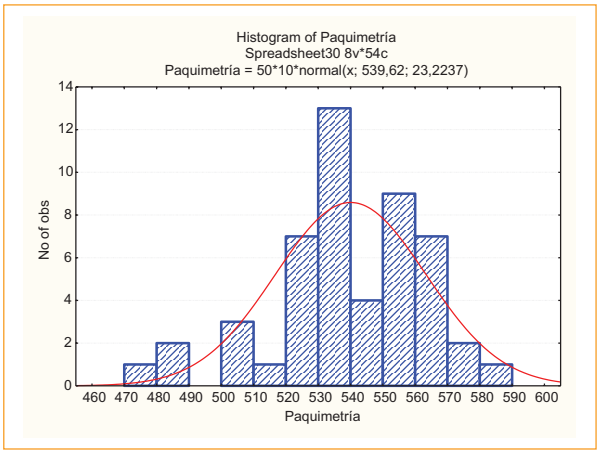

Figura 1. Distribución de valores de paquimetría en pacientes con DM1.
Fuente: datos recolectados al examen por paquimetría.

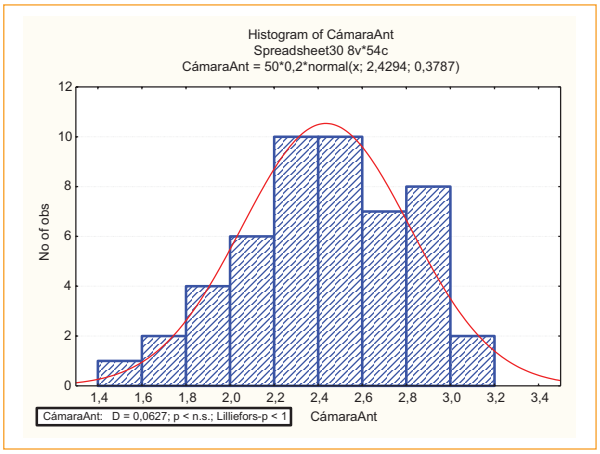

Figura 2. Distribución de valores de la cámara anterior en pacientes con DM1.
Fuente: datos recolectados al examen de la profundidad de la cámara anterior.

Discusión

La DM1 se puede presentar a cualquier edad, pero es típicamente diagnosticada en adultos, entre la segunda y la cuarta década de vida[6,18]. En esta investigación los resultados fueron similares a lo descrito en la literatura, aunque otros autores han encontrado edades medias discretamente superiores a estos valores, con una cuantía aproximada de 40 años[19,20].

La mayoría de los autores muestran una similitud en la composición sexual de los grupos de pacientes estudiados[19,20]. En esta serie, al igual que Lagrue et al.[21] se encontró un predomino discreto del sexo femenino. Estos autores hallaron que el 56% de la muestra fueron mujeres[21], sin embargo, otros investigadores han reportado que esta diferencia se inclina al sexo masculino[22,23].

La agudeza visual fue buena en la mayoría de los pacientes estudiados. Solo un pequeño porcentaje presentó disminución leve de la visión, resultados

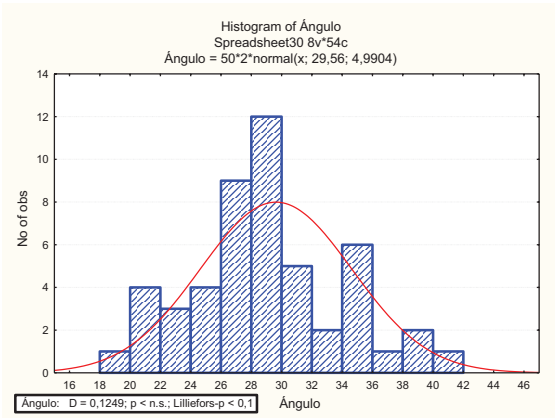

Figura 3. Distribución de valores del ángulo iridocorneal en pacientes con DM1.
Fuente: datos recolectados al examen del ángulo iridocorneal.

similares a los mostrados por Ikeda y col. cuya mayoría de casos de estudio oscilaron alrededor del valor 0 de Logmar (47.1%), equivalente a la unidad de visión por Snellen[20]. La media de la AVMC en este estudio fue también similar a las investigaciones de Pagoulatos et al.[24] Sin embargo, otros autores como Choi et al.[25] obtuvieron una media discretamente inferior, justificando el hallazgo por los defectos refractivos reportados en la mayoría de los pacientes (miopía 59%, hipermetropía 35% y emetropía solo en el 5%)[25]. En esta investigación, por no ser objetivo, no se estudiaron estos defectos, sin embargo, se controló la variable agudeza visual obteniendo la mejor corregida de cada paciente para evitar la influencia de factores refractivos. Los defectos refractivos y la afectación visual en los pacientes con DM1 han sido relacionados con múltiples hechos, algunos de los cuales, aún se encuentran sin una explicación fisiopatológica clara. Ekström et al.[26] tomaron en cuenta resultados similares a los de esta investigación y al compararlos con los controles encontraron relación significativa con el tamaño de la expansión de la mutación y el número de repeticiones de CTG. Aquellos individuos con mayor número de repeticiones presentaron peor agudeza visual, así como defectos refractivos más altos[26].

Además de la relación entre los factores genéticos estudiados por muy pocos autores en los pacientes con DM1, existen otros elementos estrechamente vinculados a la agudeza visual. Un ejemplo de esto es la relación entre la de la sensibilidad al contraste, tanto a un 1 metro como a 3 metros, la visión de colores y la tensión ocular. Los estudios de correlación mostraron una relación significativa entre estos factores, donde a medida que la agudeza visual fue mejor, las variables antes mencionadas también lo fueron. Este resultado es coincidente con lo reportado por la mayoría de los investigadores[27] ya que es conocido que la agudeza visual es dependiente del contraste y también puede afectar la percepción del color[27,28].

La presencia de cataratas en casi la mitad de los casos estudiados, permitió evaluar su relación con muchas de estas variables clínicas. Aunque en las personas con visión normal, la sensibilidad al contraste y la agudeza visual están correlacionadas, es de esperar que algunas alteraciones como las cataratas puedan afectar la sensibilidad al contraste, generalmente sin afectar la visión cercana[27]. En esta investigación el test de sensibilidad al contraste a 3 metros y 1 metro fue normal en la mayoría de casos, solo un pequeño porcentaje mostró alteraciones y estuvo relacionado significativamente con la agudeza visual y la visión de colores como antes se mencionó y la visión de colores estuvo afectada mínimamente. Estas variables fueron exploradas por otros autores y obtuvieron resultados muy similares[20]. La presencia de cataratas resultó estar relacionada en esta investigación con la mayoría de las variables clínicas exploradas, resultado similar al encontrado por otros autores[29].

La hipotonía ocular puede ser causada por diferentes alteraciones que comprometen la dinámica del humor acuoso o la integridad del globo ocular. En ocasiones aparece secundariamente a un tratamiento médico o como complicación de procederes quirúrgicos[30]. La mayoría de los pacientes estudiados presentó hipotensión ocular, similar a lo encontrado en otras investigaciones[15,16,20,31,32]. En este estudio la tensión ocular media fue baja y muy cercana a los reportes de otros autores[20,25,32]. La inexistencia de un mecanismo claro de disminución de los valores de tensión ocular en los pacientes con DM1 ha traído como consecuencia que múltiples investigadores hayan buscado teorías que lo justifiquen. Rosa et al.[31] plantearon que el desprendimiento del cuerpo ciliar pudiera ser la causa de este hecho al evaluar comparativamente pacientes con DM1 y controles sanos. La tensión ocular resultó disminuida con respecto a los controles y existió una correlación positiva con el desprendimiento del cuerpo ciliar de magnitud variable detectado por ultrasonido, presente en los pacientes, y ausente en la totalidad de los sujetos sanos. Estos investigadores plantearon como probable hipótesis que la atrofia del músculo ciliar en pacientes con enfermedad de Steinert pudiera incrementar la

secreción uveoescleral, llevando al desprendimiento del cuerpo ciliar y la disminución de flujo sanguíneo del mismo, a una baja producción de humor acuoso e hipotonía ocular[15].

El grosor corneal también ha sido estudiado para intentar dar respuesta a la hipotensión ocular. Aunque se han reportado corneas más gruesas en pacientes con DM1[16], en esta investigación, el grosor central medio medido por paquimetría, fue similar al descrito por la mayoría de los autores[32-34] y tuvo una distribución normal (Fig. 1) sin diferencias significativas con el valor de referencia poblacional medio de 540 μm. A pesar de que han sido reportados resultados superiores en otras investigaciones[15,16,31] se ha llegado a la conclusión, al estudiar las córneas en pacientes con DM1, que los valores inferiores de tensión ocular no están relacionados con las diferencias en el grosor corneal o las propiedades biomecánicas corneales[31,32].

Al evaluar detenidamente el aspecto corneal, algunos investigadores han comentado que la apariencia de la córnea y de las células endoteliales es completamente normal[20,33] o podría estar relacionado a la edad, sin embargo, varios autores reportan distrofia endotelial de Fuchs en pacientes con DM1[35-38]. De Bernardo et al.[39] piensa que pudiera haber otra explicación para la dicha alteración endotelial, tal vez, la gravedad de la enfermedad o un subconjunto de esta[39], mientras que Gargallo et al. concluyeron que la asociación de estas dos entidades continúa relacionándose con el número de repeticiones de trinucleótido CTG y las bases genéticas conocidas[38].

La mayoría de las investigaciones sobre tensiones oculares bajas en los pacientes con DM1 están enfocadas a las posibles causas de la misma y los mecanismos fisiopatológicos que la producen, sin embargo, las consecuencias de una hipotensión ocular en estos pacientes podría rebasar los límites de la agudeza visual y alcanzar efectos sobre la calidad de la visión. En este estudio hubo una correlación significativa positiva entre la tensión ocular y la AVMC, la sensibilidad al contraste a 1 y 3 metros y la presencia de cataratas. Este hecho sugiere que en la medida en que fueron hallados valores superiores de tensión ocular, mucho más cercanos al rango de normalidad, la visión a bajo y mediano contraste mejoró. Este resultado es difícil de comparar con otros estudios ya que no se ha descrito en la mayoría de los artículos publicados sobre el tema. Por otra parte, la presencia de cataratas también estuvo relacionada positivamente con la tensión ocular, siendo directamente proporcional la presencia de la misma al aumento de la tensión.

Mediante OCT se puede evaluar con alta resolución especial estructuras de la cámara anterior y determinar de manera exacta todos sus parámetros[40]. La profundidad media de la cámara anterior en esta serie fue de 2.43 mm (± 0.05), ligeramente inferior a los reportados por Römkens et al.[41] en un estudio en individuos caucásicos sanos[41]. Aunque la cámara fue mayoritariamente estrecha, tuvo una distribución normal en su comportamiento (Fig. 2) y no se encontró relación significativa con la tensión ocular en los pacientes de este estudio. Hasta la fecha no conocemos artículos que relacionen la amplitud de la cámara anterior y la tensión ocular en pacientes con DM1 a pesar de que es conocido que las cámaras estrechas pueden aumentar los valores de tensión ocular debido a una disminución del drenaje del humor acuoso a través del ángulo iridocorneal. Tampoco encontramos diferencias significativas con respecto al sexo como describió Ferreira et al.[42], quienes obtuvieron resultados de cámaras más amplias en hombres que en mujeres. La edad sí se relacionó negativamente con esta serie, similar a lo descrito por la literatura en sujetos normales[43].

La mayoría de los ojos examinados presentaron un ángulo iridocorneal grado III con una amplitud media de 29.56° (± 0.7) discretamente superior a la descrita por Römkens et al.[41] cuya amplitud media en la región temporal fue de 27.04° o el valor medio de 26.5° descrito por Shajari et al.[44]. Fue evidente en los resultados de este estudio que la amplitud del ángulo no tuvo relación con la tensión ocular, aunque sí encontramos que a ángulos mayores las cámaras anteriores fueron más amplias y las córneas más finas. Estos hallazgos no pueden compararse con estudios en pacientes con DM1 debido a los pocos reportes sobre este tema.

La catarata antes de los 50 años o la historia familiar de cataratas prematuras, sugieren el diagnóstico de distrofia miotónica, en pacientes con síntomas musculares[6], pues esta alteración constituye la manifestación extramuscular más frecuente, temprana y típica de DM1. Los mecanismos fisiopatológicos subyacentes de la catarata en estos casos, todavía no están ampliamente esclarecidos[3], sin embargo, una vez más se han invocado mecanismo genéticamente complejos como causa de la misma[45]. La presencia de cataratas en la mitad de los ojos de esta serie es un hallazgo similar a lo encontrado por algunos autores[24,46] e inferior a lo reportado por otros[10,20,25]. También se halló con mayor frecuencia en el sexo masculino, a diferencia de lo obtenido por Dogan et al. en cuya serie predominaron las mujeres con esta perturbación[47].

La presencia de cataratas en los pacientes revisados para este estudio no tuvo relación directa con el

aumento de la edad, por el contrario, se presentó tempranamente. Este hecho aunque podría considerarse inusual, de manera similar ha sido descrito por otros autores, los cuales han diagnosticado opacidad del cristalino tempranamente (antes de los 50 años) en la mayoría de los casos[20,24] Aunque los subtipos de cataratas encontrados en esta investigación fueron subcapsulares posteriores, opacidades corticales y en árbol de navidad, estudios similares también muestran la esclerosis nuclear y en forma de puntos[25]. La catarata en árbol de navidad, particularmente asociada a esta enfermedad, se ha relacionado con degeneración senil de las proteínas del cristalino y niveles de calcio elevados en el cristalino sin importancia visual significativa inicialmente, aunque pueden progresar y dañar la visión[48].

Conclusión

La hipotensión ocular es un hallazgo muy frecuente en la DM1 y puede afectar las funciones visuales de agudeza, color y contraste mientras que algunas estructuras presuntamente implicadas en la tensión ocular de manera fisiológica no parecen ser la causa de esta reducción.

Conflicto de intereses

Los autores no declaran conflicto de intereses.

Consideraciones éticas

Protección de personas y animales. Los autores declaran haber seguido las normas éticas del comité de experimentación pertinente, de acuerdo con la Asociación Médica Mundial y la Declaración de Helsinki. Los procedimientos contaron con la aprobación del Comité de Ética institucional.

Confidencialidad, consentimiento informado y aprobación ética. Los autores han seguido los protocolos de su institución para acceder a los datos de las historias clínicas. Se ha obtenido el consentimiento informado de los pacientes y se cuenta con la aprobación del Comité de Ética. Se han seguido las recomendaciones de las guías SAGER.

Declaración sobre el uso de inteligencia artificial. Los autores declaran que no se utilizó ningún tipo de IA generativa para la redacción ni la creación de contenido de este manuscrito.

Referencias

1. Meola G, Cardani R. Myotonic dystrophy type 2: an update on clinical aspects, genetic and pathomolecular mechanism. J Neuromuscul Dis. 2015;2(Suppl 2):S59-S71. doi:10.3233/JND-150088.
2. Yum K, Wang ET, Kalsotra A. Myotonic dystrophy: disease repeat range, penetrance, age of onset, and relationship between repeat size and phenotypes. Curr Opin Genet Dev. 2017;44:30-37. doi:10.1016/j.gde.2017.01.007.
3. Wenninger S, Montagnese F, Schoser B. Core clinical phenotypes in myotonic dystrophies. Front Neurol. 2018;9:303. doi:10.3389/fneur.2018.00303.
4. Huguet A, Medja F, Nicole A, Vignaud A, Guiraud-Dogan C, Ferry A, et al. Molecular, physiological, and motor performance defects in DMSXL mice carrying >1,000 CTG repeats from the human DM1 locus. PLoS Genet. 2012;8(11):e1003043. doi:10.1371/journal.pgen.1003043.
5. Magaña JJ, Leyva-García N, Cisneros B. Pathogenesis of myotonic dystrophy type 1. Gac Med Mex. 2009;145(4):331-337.
6. Hahn C, Salajegheh MK. Myotonic disorders: a review article. Iran J Neurol. 2016;15(1):46-53.
7. Loro E, Rinaldi F, Malena A, Masiero E, Novelli G, Angelini C, et al. Normal myogenesis and increased apoptosis in myotonic dystrophy type 1 muscle cells. Cell Death Differ. 2010;17(8):1315-1324. doi:10.1038/cdd.2010.21.
8. Kersten HM, Roxburgh RH, Danesh-Meyer HV. Ophthalmic manifestations of inherited neurodegenerative disorders. Nat Rev Neurol. 2014;10(6):349-362. doi:10.1038/nrneurol.2014.89.
9. Kersten HM, Roxburgh RH, Child N, Polkinghorne PJ, Frampton C, Danesh-Meyer HV. Epiretinal membrane: a treatable cause of visual disability in myotonic dystrophy type 1. J Neurol. 2014;261(1):37-44. doi:10.1007/s00415-013-7164-0.
10. Santiesteban-Freixas R, Aguilera-Pacheco O, Francisco-Plasencia M, Luis-González S. Enfermedad de Steinert. Manifestaciones oftalmológicas. Rev Cubana Oftalmol. 1995;8:8-12.
11. Natung T, Thangkhiew L, Keditsu A, Shullai W. Christmas tree cataract: a cataract that glitters. J Clin Diagn Res. 2016;10(4):NJ01-NJ02. doi:10.7860/JCDR/2016/18923.7580.
12. Gass JDM. Stereoscopic atlas of macular diseases: diagnosis and treatment. 5th ed. St. Louis (MO): Elsevier Saunders; 2012.
13. Gamez J, Montané D, Martorell L, Minoves T, Cervera C. Bilateral optic nerve atrophy in myotonic dystrophy. Am J Ophthalmol. 2001;131(3):398-400. doi:10.1016/S0002-9394(00)00835-3.
14. Juvier RT, Farías PD, González JA, Santiesteban FR, Zaldívar VT. A genetic approach to retinal electrophysiological findings in myotonic dystrophy type 1. Invest Ophthalmol Vis Sci. 2015;56(7):4263. (Resumen de congreso).
15. Nicola R, et al. Low intraocular pressure resulting from ciliary body detachment in patients with myotonic dystrophy. Ophthalmology. 2011;118(2):260-264. doi:10.1016/j.ophtha.2010.06.022.
16. Nicola R, et al. Intraocular pressure in patients with muscular dystrophies. Ophthalmology. 2013;120(6):1306-1307. doi:10.1016/j.ophtha.2012.11.043.
17. Garcia Filho CA, Santos T, Siqueira AK, Doi M, Soares LA. Intraocular pressure, corneal thickness, and corneal hysteresis in Steinert's myotonic dystrophy. Arq Bras Oftalmol. 2011;74(3):161-162. doi:10.1590/S0004-27492011000300002.
18. Nguyen CTE, Campbell C. Myotonic dystrophy type 1. CMAJ. 2016;188(14):1033. doi:10.1503/cmaj.151384.
19. Hahn C, Salajegheh MK. Myotonic disorders: a review article. Iran J Neurol. 2016;15(1):46-53.
20. Ikeda KS, Iwabe-Marchese C, França MC Jr, Nucci P, Monteiro de Carvalho KM. Myotonic dystrophy type 1: frequency of ophthalmologic findings. Arq Neuropsiquiatr. 2016;74(3):242-246. doi:10.1590/0004-282X20150218.
21. Wahbi K, Porcher R, Laforêt P, Fayssoil A, Bécane HM, Lazarus A, et al. Development and validation of a new scoring system to predict survival in patients with myotonic dystrophy type 1. JAMA Neurol. 2018;75(5):573-581. doi:10.1001/jamaneurol.2017.4778.
22. Lagrue E, Dogan C, De Antonio M, Audic F, Bach N, Barnerias C, et al. A large multicenter study of pediatric myotonic dystrophy type 1 for evidence-based management. Neurology. 2019;92(8):e852-e865. doi:10.1212/WNL.0000000000006948.
23. Landfeldt E, Nikolenko N, Jimenez-Moreno C, Cumming S, Monckton DG, Gorman G, et al. Disease burden of myotonic dystrophy type 1. J Neurol. 2019;266(4):998-1006. doi:10.1007/s00415-019-09228-w.
24. Pagoulatos D, Kapsala Z, Makri OE, Georgakopoulos CD. Christmas tree cataract and myotonic dystrophy type 1. Eye (Lond). 2018;32(11):1794-1795. doi:10.1038/s41433-018-0161-9.
25. Choi SH, Yang HK, Hwang JM, Park KS. Ocular findings of myotonic dystrophy type 1 in the Korean population. Graefes Arch Clin Exp Ophthalmol. 2016;254:1189-1193. doi:10.1007/s00417-016-3266-5.
26. Ekström AB, Tulinius M, Aring E. Visual function in congenital and childhood myotonic dystrophy type 1. Ophthalmology. 2010;117(5):976-982. doi:10.1016/j.ophtha.2010.01.055.

27. Rubin GS. Visual acuity and contrast sensitivity. In: Schachat AP, editor. Ryan's Retina. 6th ed. Philadelphia (PA): Elsevier; 2018. p. 340-346.
28. Lipsky L, Qureshi HM, Friling R, Gaton DD, Rabina G, Dotan G. The effect of reduced contrast sensitivity on colour vision testing. Eye (Lond). 2019;33(7):1068-1072. doi:10.1038/s41433-019-0361-y.
29. Wevill M. Epidemiology, pathophysiology, causes, morphology, and visual effects of cataract. In: Yanoff M, Duker JS, editors. Ophthalmology. 5th ed. Philadelphia (PA): Elsevier; 2019. p. 330-336.
30. Wang Q, Thau A, Levin AV, Lee D. Ocular hypotony: a comprehensive review. Surv Ophthalmol. 2019;64(5):619-638. doi:10.1016/j.survophthal.2019.04.006.
31. Rosa N, Lanza M, Borrelli M, Palladino A, Di Gregorio MG, Politano L. Intraocular pressure and corneal biomechanical properties in patients with myotonic dystrophy. Ophthalmology. 2009;116(2):231-234. doi:10.1016/j.ophtha.2008.09.001.
32. Garcia Filho CAA, Santos Prata T, Siqueira Sousa AK, Morimoto Doi L, Soares Melo LA. Intraocular pressure, corneal thickness, and corneal hysteresis in Steinert's myotonic dystrophy. Arq Bras Oftalmol. 2011;74(3):161-162. doi:10.1590/S0004-27492011000300002.
33. Rosa N, Lanza M, Borrelli M, Filosa ML, De Bernardo M, Ventriglia VM, et al. Corneal thickness and endothelial cell characteristics in patients with myotonic dystrophy. Ophthalmology. 2010;117(2):223-225. doi:10.1016/j.ophtha.2009.07.003.
34. Kesler A, Berkner L, Sadeh M, Levite R, Varssano D. Is intraocular pressure in myotonic dystrophy patients spuriously low? Isr Med Assoc J. 2008;10(10):699-701.
35. Heringer JF, Santo RM, Barbosa LJ, Avakian A, Carricondo PC. Corneal endothelial dystrophy associated with myotonic dystrophy: a report of 2 cases. Cornea. 2017;36(10):e24-e25. doi:10.1097/ICO.0000000000001282.
36. Winkler NS, Milone M, Martinez-Thompson JM, Raja H, Aleff RA, Patel SV. Fuchs' endothelial corneal dystrophy in patients with myotonic dystrophy, type 1. Invest Ophthalmol Vis Sci. 2018;59(7):3053-3057. doi:10.1167/iovs.17-23160.
37. Mootha VV, Hansen B, Rong Z, Mammen PP, Zhou Z, Xing C, et al. Fuchs' endothelial corneal dystrophy and RNA foci in patients with myotonic dystrophy. Invest Ophthalmol Vis Sci. 2017;58(11):4579-4585. doi:10.1167/iovs.17-22350.
38. Gargallo-Benedicto A, Pérez-Torregrosa VT, Clemente-Tomás R, Duch-Samper AM. Dual corneal involvement by endothelial and epithelial corneal dystrophies in Steinert's disease: a case of triple dystrophy. Eur J Ophthalmol. 2020;30(3):NP1-NP5. doi:10.1177/1120672119872374.
39. De Bernardo M, Rosa R. Fuchs' endothelial and myotonic dystrophies: corneal dystrophy in myotonic patients. Invest Ophthalmol Vis Sci. z2017;58(14):5838. doi:10.1167/iovs.17-23171. (Resumen de congreso).
40. Dai Y, Zhang S, Shen M, Zhou Y, Wang M, Ye J, et al. Modeling of gonioscopic anterior chamber angle grades based on anterior segment optical coherence tomography. Eye Vis (Lond). 2020;7:30. doi:10.1186/s40662-020-00196-1.
41. Römkens HCS, Beckers HJM, Schouten JSAG, Berendschot TTJM, Webers CAB. Reference values for anterior chamber morphometrics with swept-source optical coherence tomography in a Caucasian population. Clin Ophthalmol. 2018;12:411-417. doi:10.2147/OPTH.S147364.
42. Ferreira TB, Hoffer KJ, Ribeiro F, O'Neill JG. Ocular biometric measurements in cataract surgery candidates in Portugal. PLoS One. 2017;12(10):e0184837. doi:10.1371/journal.pone.0184837.
43. Zocher MT, Rozema JJ, Oertel N, Dawczynski J, Wiedemann P, Rauscher FG. Biometry and visual function of a healthy cohort in Leipzig, Germany. BMC Ophthalmol. 2016;16:79. doi:10.1186/s12886-016-0232-2.
44. Shajari M, Herrmann K, Bühren J, Vunnava P, Vounotrypidis E, Müller M, et al. Anterior chamber angle, volume, and depth in a normative cohort: a retrospective cross-sectional study. Curr Eye Res. 2019;44(6):632-637. doi:10.1080/02713683.2019.1576205.
45. Huguet A, Medja F, Nicole A, Vignaud A, Guiraud-Dogan C, Ferry A, et al. Molecular, physiological, and motor performance defects in DMSXL mice carrying >1,000 CTG repeats from the human DM1 locus. PLoS Genet. 2012;8(11):e1003043. doi:10.1371/journal.pgen.1003043.
46. Rodríguez N, Solís A, Rodríguez D, González VC. Structural and functional findings measured with macular OCT and microperimetry in presymptomatic patients with myotonic dystrophy type 1. Invest Ophthalmol Vis Sci. 2018;59(9):1537. (Resumen de congreso).
47. Dogan C, De Antonio M, Hamroun D, Varet H, Fabbro M, Rougier F, et al. Gender as a modifying factor influencing myotonic dystrophy type 1 phenotype severity and mortality: a nationwide multiple databases cross-sectional observational study. PLoS One. 2016;11(2):e0148264. doi:10.1371/journal.pone.0148264.
48. Rao RC, Choudhry N. A Christmas tree cataract. Can J Ophthalmol. 2016;51(6):e160-e161. doi:10.1016/j.jcjo.2016.03.005.