

## Quiste orbitario primario, presentación atípica de hidatidosis

### Primary orbital cyst, atypical presentation of hydatidosis

Patricia García-Regil<sup>1</sup>, Lourdes Rodríguez-Cabrera<sup>2</sup>, José L. Romero-Zamora<sup>1</sup>, Carlos A. Serrano-Bello<sup>1</sup>, Germán A. Venegas-Esquivel<sup>1</sup> y Juan C. Serna-Ojeda<sup>3\*</sup>

<sup>1</sup>Servicio de Oftalmología, Hospital Infantil de México, Ciudad de México; <sup>2</sup>Instituto de Oftalmología Conde de Valenciana; <sup>3</sup>Instituto Visión Láser, Aguascalientes, México

#### Resumen

**Objetivo:** Los tumores quísticos orbitarios primarios causados por *Echinococcus* spp. son muy raros. La hidatidosis es una enfermedad parasitaria que afecta a países en desarrollo. Reportamos el caso de un niño de 7 años de un área rural en el Estado de Veracruz, México, quien presenta proptosis de lenta evolución, dolorosa e irreducible. **Observaciones:** Los estudios de imagen demostraron una masa retroocular de apariencia quística heterogénea. Se realizó resección de la lesión y el estudio histopatológico reportó quiste y estructuras compatibles con *Echinococcus* spp. Después de 2 años de seguimiento no ha habido evidencia local ni sistémica de recurrencia. **Conclusiones:** La hidatidosis orbitaria debe ser considerada como diagnóstico diferencial de cualquier lesión quística en la órbita, especialmente en zonas endémicas.

**Palabras clave:** *Echinococcus*. Hidatidosis. Órbita. Proptosis. Parasitosis.

#### Abstract

**Objective:** Primary orbital cystic tumors caused by *Echinococcus* spp. are very rare. Hydatidosis is a parasitic disease that affects developing countries. We report the case of a 7-year-old boy from a rural area in the state of Veracruz, Mexico, who presents with proptosis slowly progressing, painful and irreducible. **Observations:** Imaging studies demonstrated a heterogeneous cystic-appearing retroocular mass. The lesion was resected and the histopathological study reported cyst and structures compatible with *Echinococcus* spp. After 2 years of follow-up, there has been no local or systemic evidence of recurrence. **Conclusions:** Orbital hydatidosis should be considered as a differential diagnosis of any cystic lesion in the orbit, especially in endemic areas.

**Keywords:** *Echinococcus*. Hydatidosis. Orbit. Proptosis. Parasitosis.

#### \*Correspondencia:

Juan C. Serna-Ojeda  
E-mail: juanc.sernao@gmail.com

Fecha de recepción: 21-03-2021

Fecha de aceptación: 09-12-2021

DOI: 10.24875/RMO.M25000254

Disponible en internet: 22-05-2025

Rev Mex Oftalmol. 2023;97(6):153-156

[www.rmo.com.mx](http://www.rmo.com.mx)

0187-4519 / © 2021 Sociedad Mexicana de Oftalmología. Publicado por Permanyer. Este es un artículo *open access* bajo la licencia CC BY-NC-ND (<http://creativecommons.org/licenses/by-nc-nd/4.0/>).

## Introducción

La equinococosis humana es una enfermedad parasitaria cosmopolita causada por el género *Echinococcus* (familia *Taeniidae*) que puede transmitirse entre animales y los humanos pueden ser los huéspedes intermediarios.

La equinococosis es producida por cuatro especies en estadios larvarios. El quístico, conocido como enfermedad hidatiforme, producido por *Echinococcus granulosus*, es el más común, así como el alveolar causado por *Echinococcus multilocularis*. Estas dos formas son las más importantes desde el punto de vista médico y de salud pública. Las otras dos especies son la poliquistica causada por *Echinococcus vogeli* y la uniuquistica causada por *Echinococcus oligarthrus*, principalmente en el área tropical de Centroamérica y Sudamérica<sup>1,2</sup>.

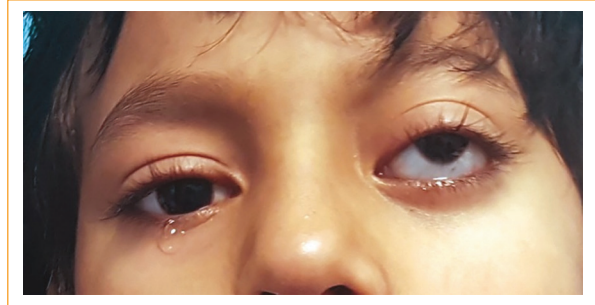La equinococosis puede afectar cualquier órgano, siendo rara la presentación orbitaria (1% de los casos)<sup>3,4</sup>. El objetivo de este reporte es describir el diagnóstico y el tratamiento de un paciente de edad pediátrica con un quiste hidatídico primario de la órbita.

## Reporte de caso

Varón de 7 años proveniente de un área rural del Estado de Veracruz, en México, con antecedente de convivencia con perros, sin antecedentes patológicos de importancia, quien presenta proptosis unilateral izquierda lentamente progresiva de 2 meses de evolución. En la exploración oftalmológica, el ojo derecho con agudeza visual 20/20 y sin ninguna alteración, y el ojo izquierdo con proptosis axial irreductible, no pulsátil, con agudeza visual de 20/40, en el segmento anterior hiperemia conjuntival, con defecto pupilar aferente, con hipertropía importante, y el fondo de ojo con edema de pila, hiperémica, con vasos tortuosos, y retina aplicada. La exoftalmometría en ojo derecho era de 15 mm y en el ojo izquierdo de 19 mm con base 100. No mostraba otra alteración sistémica (Fig. 1). La biometría hemática se encontraba dentro de parámetros normales.

La tomografía computarizada (TC) reporta una lesión retroocular hipodensa heterogénea que remodela la pared lateral de la órbita. La resonancia magnética (RM) de encéfalo muestra una lesión retroocular, intracanal, hipointensa en T1 e hiperintensa en T2 que refuerza muy poco con el medio de contraste, desplazando el globo ocular hacia delante (Fig. 2).

Se decide realizar resección quirúrgica a través de orbitotomía anterior por vía transconjuntival, encontrando una lesión retrobulbar de aspecto quístico y



**Figura 1.** Imagen clínica mostrando el ojo izquierdo con proptosis y desplazamiento importante de globo ocular hacia arriba.

claro, con ruptura accidental por adherencia a tejidos; se realizan aspiración del contenido y lavado intenso con solución salina hipertónica.

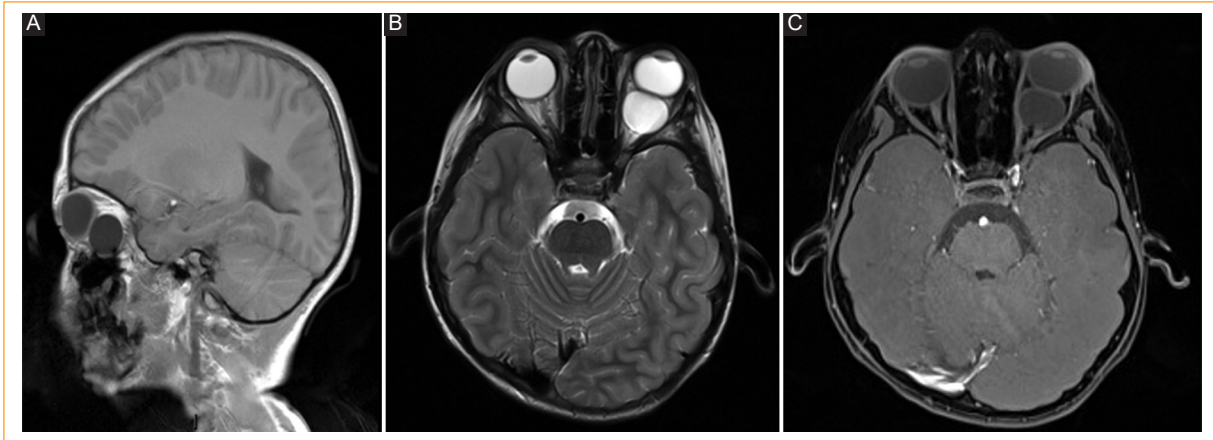
Se envían la membrana del quiste y el contenido a patología, que reporta un tamaño del quiste 2 × 1.5 cm con espesor de la pared de 0.2 cm, de aspecto membranoso, de color gris, de consistencia blanda y gelatinosa, con superficie interna lisa; se identificó la cutícula constituida por finas láminas basófilas y la membrana germinativa delgada; dentro del quiste se identificaron protoescolices de forma redonda, concéntrica, y en uno de los extremos se identificó parte del rostelo con algunos ganchos compatibles con *Echinococcus* spp.; líquido intraquístico y estructuras compatibles con escólex de *Echinococcus* spp. (Fig. 3). Se realiza serología para *Echinococcus* spp., reportando 1:256 por hemaglutinación.

Se solicitaron TC de abdomen y tórax, que fueron reportadas con características normales, sin evidencia de otras lesiones quísticas en otros órganos. Se manejó con albendazol en el posoperatorio a dosis de 10 mg/kg/día por vía oral durante 3 meses, llevando intervalos de 2 semanas de tratamiento y 2 semanas de descanso.

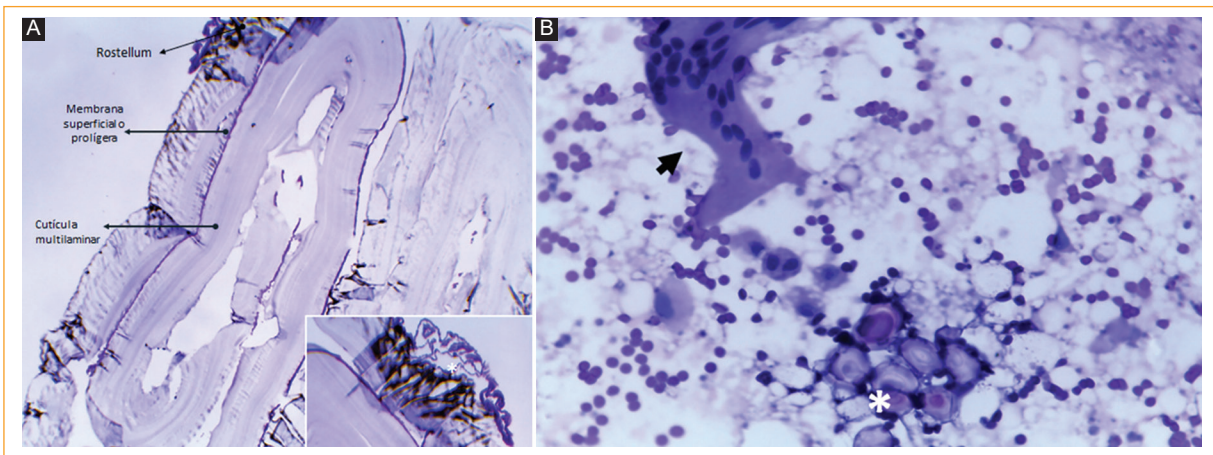
En el seguimiento, el paciente mejoró su agudeza visual hasta llegar a 20/20 y ortoposición a los 2 años. Las imágenes de control de órbita fueron descritas como ausentes de tumoración a los 2 años de seguimiento.

## Discusión

La hidatidosis es una zoonosis causada por el género *Echinococcus*. La enfermedad hidatídica está extendida por todo el mundo, desde China, Asia Central y del Sur, siendo Irán un país con alta prevalencia de esta enfermedad, llegando a 2 por 100,000 habitantes, hasta África y Europa del Este, Australia y en el continente americano, donde se observa principalmente en Sudamérica, Alaska y el noroeste de Canadá<sup>1,2,4-7</sup>.



**Figura 2.** Resonancia magnética. **A:** en T1 sagital se identifica una imagen hipointensa retroocular de 2.1 cm (transverso)  $\times$  1.8 cm (rostrocaudal)  $\times$  2.1 cm (longitudinal) que desplaza el globo ocular en sentido anterior, de contornos lisos continuos y contenido homogéneo. **B:** en T2 axial, la lesión muestra comportamiento hiperintenso con interfase con la pared posterior del globo ocular. **C:** en T1 axial con gadolinio se observa la lesión con poco reforzamiento de la cápsula, sin compromiso vascular interno.



**Figura 3.** Imágenes histopatológicas. **A:** cápsula de quiste constituida por cutícula multilaminar gruesa; la membrana superficial es delgada. En el recuadro se observa el rostellum con ganchos. Tinción de HE original  $\times$  100. **B:** contenido del quiste con numerosos protoescolices (asterisco) en asociación con linfocitos y células gigantes multinucleadas (flecha). Tinción de HE original  $\times$  400.

Se distribuye en regiones donde se crían ganado y perros simultáneamente. El huésped definitivo es el perro, en el que viven las tenias en su intestino delgado. Los huevos son expulsados por las heces de los perros e ingeridos por las vacas y las ovejas a través de agua contaminada, vegetales y comida, y en ellas se desarrollan las larvas, siendo huéspedes intermediarios. Finalmente, los carnívoros, al consumir la carne contaminada, son los huéspedes definitivos, y así se cierra el ciclo. Los humanos adquieren la infección igual que los huéspedes intermediarios, pero no la transmiten a un huésped definitivo<sup>1,7</sup>.

El hígado es el órgano más involucrado, en un 60-70% de los casos, seguido por los pulmones en un 20% y el sistema nervioso central. El involucro orbitario es raro; ocurre en el 1-2% de todos los casos de enfermedades hidatídicas<sup>1,6-8</sup>. En zonas endémicas, hasta el 6% de las enfermedades quísticas orbitarias corresponden a hidatidosis, observándose más en pacientes pediátricos<sup>3,8</sup>. El quiste que afecta la órbita con más frecuencia es el de *E. granulosus*<sup>4</sup>.

El quiste crece lentamente en un periodo de 3 meses a 2 años, desplazando el globo ocular; la proptosis irreducible y no pulsátil es la principal manifestación<sup>5-7,9</sup>.

El incremento de la presión intraorbitaria puede causar disminución de la visión, alteración en los movimientos oculares, dolor, quemosis, edema de papila e incluso atrofia óptica<sup>3,4,6</sup>. Nuestro paciente cursó con toda esta sintomatología sin daño al nervio óptico.

La TC y la RM son estudios muy útiles para el diagnóstico. En la TC se describe generalmente una lesión encapsulada homogénea, hipodensa, bien definida, con densidades semejantes a la del humor vítreo, de pared delgada y con borde hiperdenso con el medio de contraste<sup>8,9</sup>. En la RM se muestra una lesión de baja intensidad en T1 y alta intensidad en T2, donde refuerza la cápsula con el medio de contraste, siendo esta modalidad superior para la evaluación de la estructura interna del quiste y su asociación con tejidos blandos vecinos<sup>5-9</sup>.

Los diagnósticos diferenciales incluyen el quiste dermoide o epidermoide (son los tumores orbitarios epiteliales más comunes en los niños, representando el 89% de los tumores quísticos en esta edad), los linfangiomas, los quistes hemáticos y los teratomas, los cuales suelen ser multiquísticos y con diferentes densidades<sup>3,5,7</sup>.

En general, los quistes hidatídicos orbitarios se encuentran en espacios intraconales, pero pueden ser extraconales, en los músculos e incluso en la glándula lagrimal<sup>5-7</sup>.

El diagnóstico definitivo es anatomopatológico, evidenciando las tres capas del quiste: el periquiste que es la pared, el ectoquiste acelular y el endoquiste que es la capa germinal; dentro de él se encuentra líquido claro con el escólex, así como quistes<sup>3-5</sup>.

El tratamiento definitivo es la resección quirúrgica. El abordaje puede ser frontotemporal, con destechamiento de la órbita, orbitotomía lateral, medial, inferior o transconjuntival, dependiendo de la situación de la tumoración, la accesibilidad y la extensión<sup>5-7</sup>. Se recomienda la resección completa sin ruptura del quiste, aunque es difícil, ya que usualmente la membrana es delgada y se adhiere a estructuras adyacentes; también se ha reportado la punción, aspiración o inyección y reaspiración del quiste con solución salina<sup>6,9</sup>. La principal complicación es la ruptura del quiste, con un fluido rico en protoescolices, pudiendo dar lugar a una reacción anafiláctica o una diseminación secundaria y recurrencia<sup>1,4</sup>.

El tratamiento médico adyuvante es de importancia, siendo el albendazol el fármaco de elección por su mejor absorción sistémica y penetración al quiste; se describen ciclos de 3 meses con buenos resultados, y como terapia preventiva 2 a 4 semanas previo al evento quirúrgico. Tiene que ser prescrito sobre todo en pacientes con ruptura de quiste, para evitar la diseminación<sup>3-7</sup>.

En nuestro paciente hubo recuperación de la agudeza visual y de la movilidad ocular posterior a la

cirugía, ya que no presentaba daño permanente del nervio óptico, y a los 2 años de seguimiento tras la cirugía cursa sin evidencia de recurrencia de enfermedad infecciosa, tanto local como sistémica.

En conclusión, ante una tumoración orbitaria quística y proptosis de lenta evolución en pacientes pediátricos que viven en regiones endémicas, se debe considerar como diagnóstico diferencial la hidatidosis orbitaria, aun tratándose de una presentación infrecuente.

## Financiamiento

Los autores declaran no haber recibido financiamiento.

## Conflicto de intereses

Los autores declaran no tener ningún conflicto de intereses.

## Consideraciones éticas

**Protección de personas y animales.** Los autores declaran que para esta investigación no se han realizado experimentos en seres humanos ni en animales.

**Confidencialidad, consentimiento informado y aprobación ética.** Los autores han seguido los protocolos de confidencialidad de su institución, han obtenido el consentimiento informado de los pacientes, y cuentan con la aprobación del Comité de Ética.

**Declaración sobre el uso de inteligencia artificial.** Los autores declaran que no utilizaron ningún tipo de inteligencia artificial generativa para la redacción de este manuscrito.

## Bibliografía

1. Wen H, Vuitton L, Tuxun T, Li J, Vuitton DA, Zhang W, et al. Echinococcosis: advances in the 21<sup>st</sup> century. *Clin Microbiol Rev.* 2019;32:e00075-18.
2. Basset D, Girou C, Nozais IP, D'Hermies F, Hoang C, Gordon R, et al. Neotropical echinococcosis in Suriname: *Echinococcus oligarthrus* in the orbit and *Echinococcus vogeli* in the abdomen. *Am J Trop Med Hyg.* 1998;59:787-90.
3. Cruzado-Sánchez D, Salas-Díaz S, Téllez WA, Maquera-Torres G, Serpa-Frías S. Tumor primario quístico de la órbita: a propósito de un caso de hidatidosis infantil. *Rev Peru Med Exp Salud Publica.* 2017;34:560-3.
4. Rajabi MT, Mohammadi S, Hassanpoor N, Hosseini SS, Shahbazi N, Tabatabaie SZ, et al. Orbital alveolar echinococcosis: a case report. *J Curr Ophthalmol.* 2017;30:182-5.
5. Rajabi MT, Bazvand F, Makateb A, Hosseini S, Tabatabaie SZ, Rajabi MB. Orbital hydatid cyst with diverse locality in the orbit and review of literatures. *Arch Iran Med.* 2014;17:207-10.
6. Benazzou S, Arkha Y, Derraz S, El Ouahabi A, El Khamlichi A. Orbital hydatid cyst: review of 10 cases. *J Craniomaxillofac Surg.* 2010;38:274-8.
7. Fallahi Motlagh M, Janghi Aghdam H, Fallahi Motlagh B. Primary orbital hydatid cyst: a case report. *Acta Med Iran.* 2017;55:530-2.
8. Öztekin PS, Yilmaz BK, Gokharman FD, Ko ar PN. Primary orbital hydatid cyst: computed tomography and magnetic resonance imaging findings. *Singapore Med J.* 2014;55:e184-6.
9. Turgut AT, Turgut M, Ko ar U. Hydatidosis of the orbit in Turkey: results from review of the literature 1963-2001. *Int Ophthalmol.* 2004;25:193-200.