



Investigación original

doi: 10.35366/108618

Revista Mexicana de  
**Anestesiología**

Enero-Marzo 2023  
Vol. 46. No. 1. pp 21-25



# Bloqueo de plexo braquial con ultrasonido: estudio descriptivo de práctica clínica habitual en 283 niños

*Brachial plexus block with ultrasound: a descriptive study of routine clinical practice in 283 children*

Dr. Carlos Castillo-Zamora,\* Dra. Luz Antonia Castillo-Peralta<sup>‡</sup>

**Citar como:** Castillo-Zamora C, Castillo-Peralta LA. Bloqueo de plexo braquial con ultrasonido: estudio descriptivo de práctica clínica habitual en 283 niños. Rev Mex Anestesiología. 2023; 46 (1): 21-25. <https://dx.doi.org/10.35366/108618>

**RESUMEN. Introducción:** en años recientes con el renacimiento de la anestesia regional a causa de los avances técnicos en equipamiento como el ultrasonido, estos han permitido llevar a cabo bloqueos de plexo braquial con varias técnicas de abordaje, alta eficacia de éxito y disminución de complicaciones. **Objetivo:** conocer la eficacia y seguridad del bloqueo de plexo braquial con ultrasonido, en anestesiólogos con especialidad en anestesia regional. **Material y métodos:** se realizó el estudio observacional, descriptivo y retrospectivo de la práctica clínica habitual en 283 pacientes de 0 a 15 años, programados para cirugía electiva de ortopedia y traumatología, de extremidad superior (húmero tercio distal, codo, antebrazo y mano), con manejo anestésico: sedación más bloqueo de plexo braquial con ultrasonido abordaje supraclavicular o infraclavicular. Durante dos años, de enero de 2018 a diciembre de 2019. **Resultados:** los bloqueos fueron realizados por 11 anestesiólogos con especialidad en anestesia regional. Se evaluó la eficacia con 99.65% de éxito. En cuanto a la seguridad no se registraron complicaciones. **Conclusiones:** el uso de ultrasonido en bloqueo de plexo braquial con abordaje supraclavicular e infraclavicular es una técnica con éxito alto y sin complicaciones; sin embargo, es necesario tener capacitación y experiencia.

**ABSTRACT. Introduction:** in recent years with the revival of regional anesthesia due to technical advances in equipment such as ultrasound, have allowed to carry out brachial plexus blocks with several approach techniques with high efficiency of success and reduction of complications. **Objective:** to know the efficacy and safety of brachial plexus block with ultrasound, in anesthesiologists with a specialty in regional anesthesia. **Material and methods:** the observational, descriptive, retrospective study of the usual clinical practice was carried out in 283 patients from 0 to 15 years old, scheduled for elective orthopedic surgery and traumatology, of the upper extremity (distal third humerus, elbow, forearm and hand), with anesthetic management: sedation plus brachial plexus block with ultrasound supraclavicular or infraclavicular approach. For two years from January 2018 to December 2019. **Results:** the blocks were performed by 11 anesthesiologists specializing in regional anesthesia. Efficacy was evaluated with 99.65% success. In terms of safety, there were no complications. **Conclusions:** the use of ultrasound in brachial plexus block with supraclavicular and infraclavicular approach is a technique with high success and without complications however it is necessary to have training and experience.

## INTRODUCCIÓN

Hoy en día el manejo anestésico, en anestesia regional para niños, ha tenido grandes cambios, como que la aprobación debe ser científica, además de estar basada en estudios recientes e investigación. En cirugía de extremidad superior el bloqueo de plexo braquial es preferible debido a sus ventajas: eficacia en analgesia postoperatoria prolongada,

acortamiento de estancia hospitalaria y reducción de opioides; sin embargo, se han reportado complicaciones como daño a nervio, inyección intravascular y procedimiento anestésico fallido<sup>(1-3)</sup>.

El bajo número de estudios, conocimiento y experiencia en pacientes pediátricos producen preocupaciones sobre las complicaciones, lo que ocasiona menor uso de técnicas de anestesia regional. Sin embargo, los bloqueos guiados por

### Palabras clave:

anestesia regional, bloqueo de plexo braquial, extremidad superior.

### Keywords:

regional anesthesia, brachial plexus block, upper extremity.

\* Anestesiólogo pediatra con Especialidad en Anestesia Regional, investigador en ciencias médicas, adscrito al Departamento de Anestesiología del Instituto Nacional de Rehabilitación y Centro Médico 20 de Noviembre, Instituto de Seguridad y Servicios Sociales de los Trabajadores del Estado (ISSSTE), Ciudad de México.

<sup>‡</sup> Anestesióloga pediatra, adscrita al Departamento de Anestesiología del Instituto Nacional de Rehabilitación e Instituto Nacional de Pediatría, Ciudad de México.

Instituto Nacional de Rehabilitación  
«Luis Guillermo Ibarra Ibarra».

### Correspondencia:

**Dr. Carlos Castillo-Zamora**

Calzada México Xochimilco  
Núm. 289,

Col. Arenal de Guadalupe,  
Alcaldía Tlalpan, 14389,  
Ciudad de México.

Tel: 01 (55) 5999-1000, ext. 11226.

**E-mail:** caszam2002@yahoo.com.mx

Recibido: 09-11-2021

Aceptado: 09-09-2022



ultrasonido con abordaje supraclavicular e infraclavicular permiten buena visualización de la anatomía<sup>(2,3)</sup>.

La ultrasonografía ha llegado a ser una importante herramienta para la identificación de nervios en la práctica de la anestesia regional, el menor tamaño anatómico de las estructuras a bloquear puede ser compensado por la mayor consistencia acuosa y la menor calcificación. Los beneficios de la visualización directa del plexo braquial y la monitorización de la distribución del anestésico local tienen significancia potencial, permiten reposicionamiento de la aguja en procedimientos de mala distribución del anestésico local y ayudan a evitar inyección intravascular. El bloqueo de plexo braquial debe ser realizado bajo sedación o anestesia general. Las ventajas suponen mayor eficacia de la técnica, pero muy especialmente mayor seguridad. La mayor desventaja es el precio de los dispositivos (ultrasonido portátil de adecuada calidad, agujas) y la necesidad de una nueva curva de aprendizaje<sup>(3,4)</sup>.

En recientes años, con el renacimiento de la anestesia regional a causa de los avances técnicos en equipamiento como el ultrasonido, éste permite llevar a cabo bloqueos de plexo braquial con varias técnicas de abordaje para anestesia-analgésia, con alta eficacia de éxito y disminución de complicaciones<sup>(1-5)</sup>.

Se realizó el siguiente estudio para conocer la eficacia y seguridad del bloqueo de plexo braquial con ultrasonido, por anestesiólogos con especialidad en anestesia regional.

## MATERIAL Y MÉTODOS

Previo aprobación del Comité de Investigación en el Instituto Nacional de Rehabilitación LGII con número de registro 49/20 INRLGII/CI/192/20, los datos fueron obtenidos del registro electrónico preanestésico, anestésico y postanestésico, así como revisión del consentimiento informado con firma del procedimiento anestésico. Se realizó el estudio observacional, descriptivo y retrospectivo de la práctica clínica habitual en anestesiólogos con especialidad de anestesia regional; en pacientes de 0-15 años programados para cirugía electiva de ortopedia y traumatología, de extremidad superior (húmero tercio distal, codo, antebrazo y mano); durante dos años, de enero de 2018 a diciembre de 2019. Se registró ASA I-II, edad, peso, sexo, bloqueo de plexo braquial con ultrasonido y abordaje supraclavicular e infraclavicular.

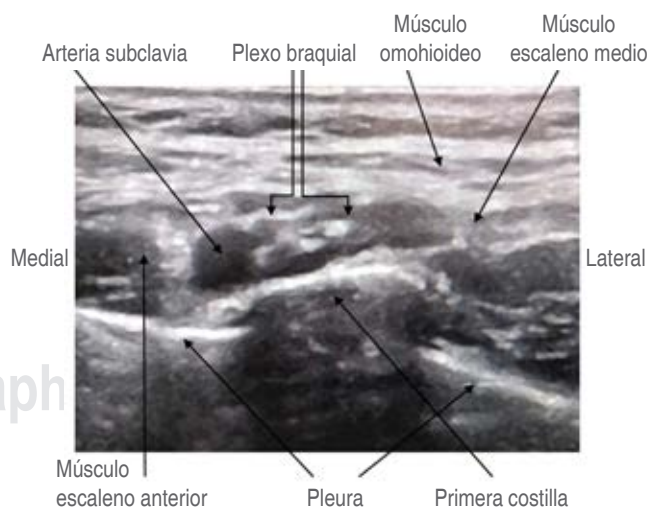
Se considera como anestesia regional exitosa si hay una latencia de 20 minutos, si luego de la administración del anestésico local en el plexo braquial el paciente no presenta dolor al aplicar un estímulo doloroso en el sitio de la incisión quirúrgica, si no tiene incremento de signos vitales basales (frecuencia cardíaca y tensión arterial por arriba de 15%), si no presenta movilidad de la extremidad y si no se requiere administrar narcótico fentanyl por arriba de 3 µg/kg. Se considera como anestesia regional no exitosa si hay una latencia de 20 minutos, si después de la administración del anestésico local

en el plexo braquial el paciente presenta dolor al aplicar un estímulo doloroso en el sitio de la incisión quirúrgica, si hay un incremento de signos vitales basales (frecuencia cardíaca y tensión arterial por arriba de 15%), si presenta movilidad de la extremidad, si se requiere administrar narcótico fentanyl por arriba de 3 µg/kg, si hay administración de un segundo bloqueo después de concluir el inicial o si es necesaria la infiltración del anestésico local en el sitio quirúrgico por el ortopedista, con subsecuente plan anestésico que sea cambiado al uso de anestesia general.

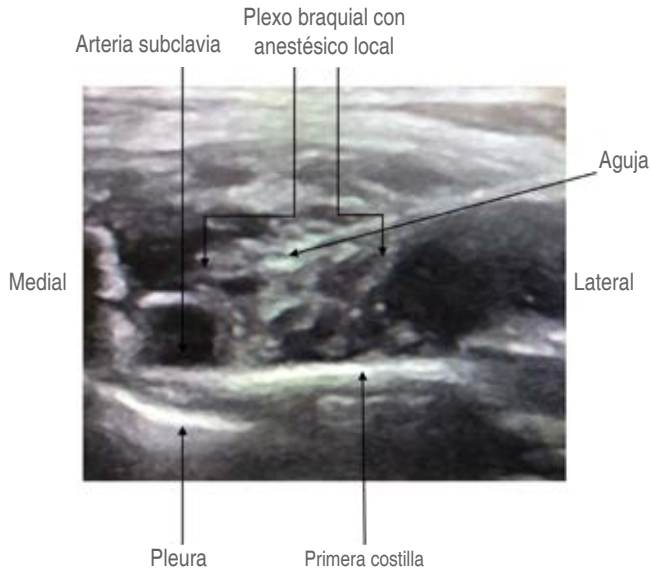Se registraron las siguientes complicaciones: intoxicación por anestésicos locales, punción vascular, síndrome de Horner (ptosis palpebral, miosis), neumotórax y neuropatía. Se excluyó a pacientes con cirugía de urgencia, alteraciones en tiempos de coagulación y lesión previa nerviosa del plexo braquial.

Todos los pacientes fueron manejados con monitoreo: electrocardiograma (EKG), presión arterial no invasiva, frecuencia respiratoria y oximetría de pulso. Sedoanalgesia según la preferencia del anestesiólogo antes del bloqueo de plexo braquial con midazolam IV 1-2 mg, fentanyl IV 1-2 µg/kg; después de tener una vía vascular periférica, se manejó con oxígeno tres litros por minuto por puntas nasales o mascarilla facial, se administró sevoflurano 2-3% o propofol. El ultrasonido fue utilizado para observar la exacta colocación de la aguja y la distribución del anestésico local en el plexo braquial vía de abordaje supraclavicular en región *corner pocket* e *intracluster*; y por vía infraclavicular en región proximal: cordón posterior y cordón lateral.

Bloqueo de plexo braquial abordaje supraclavicular: posición del paciente en decúbito supino con la cabeza girada hacia el lado contrario y el brazo pegado al cuerpo, además



**Figura 1:** Plexo braquial abordaje supraclavicular. Imagen con ultrasonido en corte transversal, se observa plexo braquial: imágenes redondas hipoecoicas en racimo de uvas.



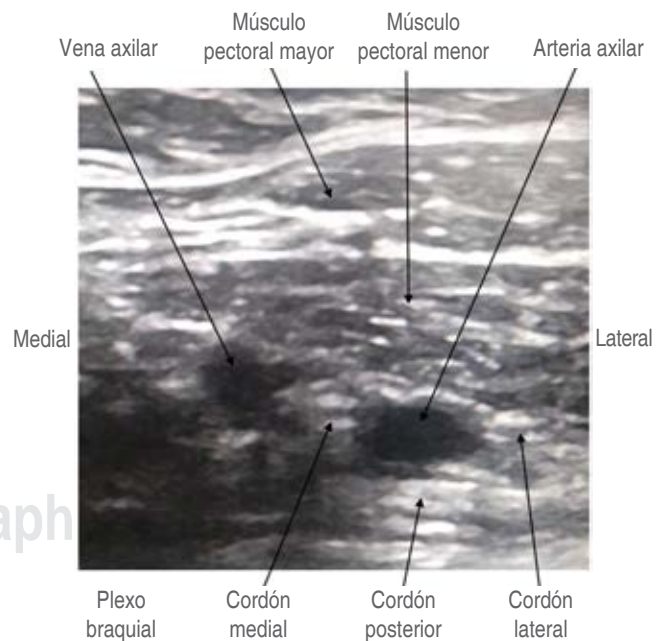
**Figura 2:** Plexo braquial abordaje supraclavicular. Imagen con ultrasonido en corte transversal, se observa plexo braquial: imágenes redondas hipocóicas en racimo de uvas con administración y difusión de anestésico local con punta de la aguja, técnica *intracluster*.

de previa antisepsia de la piel. Se utilizó un ultrasonido portátil con un transductor lineal de alta frecuencia, 8-13 MHz (SonoSite MICRO MAXX®, USA). Se coloca el transductor en la fosa supraclavicular, en un plano coronal oblicuo para obtener el mejor corte transversal del plexo braquial (imágenes redondeadas hipocóicas en racimo de uvas) a este nivel corresponde con el conjunto de divisiones anterior y posterior, en la zona latero-posterior de la arteria subclavia por encima de la primera costilla y la pleura cervical; en el sitio de punción de la piel se infiltra anestésico local, lidocaína 10% 1 mL, y con aguja (Stimuloplex® Ultra 360® Germany) de 50 mm × 22 G se introduce, de acuerdo con la técnica lineal, eje largo; la aguja se dirige de lateral a medial hasta alcanzar el plexo braquial y mantiene la pleura y la arteria subclavia siempre en la imagen, al igual que la aguja en todo momento; se visualiza la aguja cuerpo y punta; se avanza al conseguir una adecuada coordinación bimanual-visual<sup>(4)</sup>. Se coloca el anestésico local utilizando dos técnicas anatómicas: técnica *corner pocket* (entre la arteria subclavia, el plexo braquial y la primera costilla) y técnica *intracluster* (en el interior del plexo braquial). Se utilizó ropivacaína 2 mg/kg 0.5% dosis máxima 150 mg, con volumen 0.5 mL/kg, con máximo 20 mL, la cual es inyectada en tiempo real, después de prueba de aspiración negativa a contenido hemático y sin resistencia al paso del anestésico local (Figuras 1 y 2).

Bloqueo de plexo braquial abordaje infraclavicular: posición del paciente en decúbito supino, cabeza en posición neutra o rotada al lado contrario, brazo pegado al cuerpo o en

abducción y rotación externa, además de previa antisepsia de la piel. Se coloca transductor de alta frecuencia, 8-13 MHz, en plano parasagital, en eje largo, dirección cráneo-caudal y surco deltopectoral, medial a la apófisis coracoides; para obtener un corte transversal se identifican los músculos pectorales mayor y menor, la vena axilar (medial), la arteria axilar (lateral) y la pleura; se observa el plexo braquial como tres estructuras redondeadas hiperecogénicas a nivel de los cordones de localización lateral, posterior y medial a la arteria axilar<sup>(4)</sup>. En el sitio de punción de la piel se infiltra anestésico local, lidocaína 10% 1 mL, y con aguja de 50 mm se introduce de acuerdo con la técnica lineal; se visualiza la aguja cuerpo y punta; se coloca el anestésico local en dos sitios de la región proximal: cordón posterior y cordón lateral. Se utilizó ropivacaína 2 mg/kg 0.5% dosis máxima 150 mg, con volumen 0.5 mL/kg, máximo 20 mL, la cual fue inyectada en tiempo real después de prueba de aspiración negativa a contenido hemático y sin resistencia al paso del anestésico local (Figura 3).

Análisis estadístico: se realizó con el programa SPSS statistical (versión 23 IBM, Armonk, NY, USA). Se procedió a la correlación entre las medidas demográficas de los pacientes, media, desviación estándar, rangos y test Wilcoxon. Las variables ASA I-II, abordaje de plexo braquial supraclavicular e infraclavicular, bloqueo regional exitoso y no exitoso se realizaron con prueba de  $\chi^2$ . Las pruebas fueron consideradas significativas con valor de  $p < 0.05$ .



**Figura 3:** Plexo braquial abordaje infraclavicular. Imagen con ultrasonido en corte transversal, se observa el plexo braquial: cordones estructuras redondeadas hiperecogénicas alrededor de la arteria axilar.

## RESULTADOS

En 283 pacientes se realizaron 283 bloqueos de plexo braquial unilaterales con ultrasonido y abordaje supraclavicular e infraclavicular. Los bloqueos fueron realizados por 11 anestesiólogos, de los cuales siete fueron anestesiólogos pediatras con especialidad en anestesia regional y cuatro fueron anestesiólogos con especialidad en anestesia regional; los bloqueos fueron realizados, previa sedación, en menores de 15 años programados para cirugía electiva de ortopedia y traumatología de extremidad superior (húmero tercio distal, codo, antebrazo y mano), durante el período de enero de 2018 a diciembre de 2019 (Tabla 1). Se registraron datos demográficos sin diferencias significativas. Se evaluó la eficacia a través de un registro, donde la anestesia regional exitosa fue de 282 pacientes (99.65%) y no exitosa en un paciente (0.35%). El abordaje supraclavicular se realizó en 224 pacientes (79.15%) y el abordaje infraclavicular en 59 pacientes (20.85%), ésta fue una diferencia significativa. En cuanto a la seguridad no se registraron complicaciones (Tabla 2).

## DISCUSIÓN

El uso del ultrasonido para bloqueo de plexo braquial en pacientes pediátricos, en cirugía de ortopedia y traumatología,

con abordaje supraclavicular e infraclavicular, permite la visualización de estructuras anatómicas del plexo braquial en divisiones, cordones, arteria vena subclavia, arteria axilar y pleura, con el control y la orientación de la punta de la aguja al realizar movimientos en un tiempo real, lo que reduce el riesgo de complicaciones; por otro lado, las ventajas también incluyen analgesia en un sitio específico, lo que disminuye la cantidad de opioides<sup>(6-8)</sup>. El abordaje supraclavicular se realizó en 224 pacientes (79.15%) y el abordaje infraclavicular en 59 pacientes (20.85%), es probable que el abordaje supraclavicular se realice con mayor frecuencia por razones de experiencia, pero el abordaje infraclavicular también es una buena opción.

El bloqueo de plexo braquial en niños presenta consideraciones importantes para discutir como una recuperación rápida de forma anestésica y quirúrgica, y analgesia postoperatoria con un alto nivel de confort para el paciente y sus familiares, además de un compromiso de seguridad. Los bloqueos deben realizarse por personal exclusivo que domine adecuadamente la técnica y en centros competentes<sup>(7)</sup>. Zadrazil y colaboradores establecen eficacia y seguridad en pacientes pediátricos con bloqueos del plexo braquial y ultrasonido, en cirugía de ortopedia y traumatología, debido a que los bloqueos regionales son realizados por anestesiólogos con diferentes niveles de habilidades, con lo cual obtienen un índice de éxito de 94.9% en niños bajo sedación. Un índice de falla del bloqueo se reportó en 5.1% y no se observaron complicaciones<sup>(7)</sup>. Nosotros reportamos resultados favorables en 283 pacientes con bloqueo de plexo braquial supraclavicular e infraclavicular, con un índice de éxito en 282 pacientes (99.65%) y un índice de no éxito (0.35%) en una paciente de 13 años, que fue programada para retiro de material de osteosíntesis en radio, a quien se le colocó bloqueo de plexo braquial infraclavicular con latencia de 20 minutos, que presentó movilidad de la extremidad y dolor al

Tabla 1: Cirugía electiva de ortopedia y traumatología de extremidad superior.

Año	Mano	Antebrazo	Codo	Húmero distal	Total
2018	22	55	12	45	134
2019	35	45	19	50	149
Total, n (%)	57 (20)	100 (35)	31 (11)	95 (34)	283 (100)

Tabla 2: Datos demográficos con resultados del estudio.

	2018	2019	Total	p
Edad [años] <sup>‡</sup>	134 (9.2 ± 4.0) [1-15]	149 (8.4 ± 3.8) [1-15]	283	0.390
Peso [kg] <sup>‡</sup>	134 (36.8 ± 18.4) [10-99]	149 (35.1 ± 20.4) [8-102]	283	0.50
Talla [cm] <sup>‡</sup>	134 (131 ± 25) [70-178]	149 (130 ± 24) [70-178]	283	0.70
ASA I:II	134 (115:19)	149 (134:15)	283 (249:34)	0.001*
Supraclavicular:infraclavicular	134 (118:16)	149 (106:43)	283 (224:59)	0.001*
Exitoso:no exitoso	134 (133:1)	149 (149:0)	283 (282:1)	0.433
Complicaciones	0	0	0	
Total	134	149	283	

\* Prueba de  $\chi^2$  p < 0.05 diferencia significativa. ‡ Datos expresados por desviación estándar y rangos.

aplicar estímulo doloroso en el sitio de la incisión quirúrgica; se administró bloqueo supraclavicular con éxito y se realizó el procedimiento quirúrgico. No reportamos complicaciones, aunque el estudio se realizó sólo en un hospital y los pacientes más frecuentes fueron ASA I (88%) comparado con ASA II (12%). Se tiene personal especializado ideal en anestesia regional pediátrica. Hay que considerar que es un estudio retrospectivo y probablemente si se realizara de manera prospectiva tendríamos resultados más precisos.

El bloqueo de plexo braquial es ideal en procedimientos quirúrgicos de mano, brazo, codo y húmero distal; sin embargo, siempre hay que tener cuidado de los riesgos de complicación como punción vascular inadvertida, intoxicación con anestésico local, neumotórax, síndrome de Horner o neuropatía, por lo que es necesario tener experiencia<sup>(6,8)</sup>.

En cuanto a complicaciones, reportan un paciente con bloqueo de braquial infraclavicular con ultrasonido, manejado con sedación y bupivacaína 1.28 mg/kg con crisis convulsiva que requirió emulsión lipídica<sup>(9)</sup>, y dos pacientes con síndrome de Horner, con bloqueo de plexo braquial infraclavicular con ultrasonido<sup>(10)</sup>.

## CONCLUSIONES

El uso de ultrasonido en bloqueo de plexo braquial con abordaje supraclavicular e infraclavicular, en pacientes pediátricos, es una técnica con alto éxito y que no presenta complicaciones para anestesiólogos con especialidad en anestesia regional; sin embargo, es necesario tener capacitación y experiencia.

## REFERENCIAS

1. Ivani G, Tonetti F. Postoperative analgesia in infants and children: new developments. *Minerva Anesthesiol.* 2004;70:399-403.
2. Altınay M, Turk HS, Ediz N, Talmac MA, Oba S. Our ultrasound guided brachial plexus block experiences for upper extremity surgeries in pediatric patients. *Med Bull Sisli Etfal Hosp.* 2020;54:231-235. doi: 10.14744/SEMB.2018.98958.
3. De José María B, Banús E, Navarro EM, Serrano S, Perelló M, Mabrok M. Ultrasound-guided supraclavicular vs infraclavicular brachial plexus blocks in children. *Paediatr Anaesth.* 2008;18:838-844. doi: 10.1111/j.1460-9592.2008.02644.x.
4. De José María B, Galvez I, Reinoso-Barbero F. Uso de la ecografía en anestesia regional pediátrica. *Rev Esp Anesthesiol Reanim.* 2009; 56:170-179.
5. Xu C, Wang B, Yang A, Xie Z, Liu C, Lang X, et al. The efficacy of pediatric ultrasound guided brachial plexus block anesthesia and determination of optimal anesthetic drug dosage. *Minerva Pediatr.* 2016.
6. Woo YC, Kyu CC, Uk KH, Young RJ, Moo HY, Min AS. Ultrasound-guided supraclavicular brachial plexus block in pediatric patients. *Korean J Anesthesiol.* 2010; 59: S90-S94. doi: 10.4097/kjae.2010.59.S.S90.
7. Zadrazil M, Opfermann P, Marhofer P, Westerlund IA, Haider T. Brachial plexus block with ultrasound guidance for upper-limb trauma surgery in children: a retrospective cohort study of 565 cases. *Br J Anaesth.* 2020;125:104-109. doi: 10.1016/j.bja.2020.03.012.
8. Li J, Rai S, Liu R, Xu R, Hong P. One additional shot of brachial plexus block equates to less postoperative pain for younger children with elbow surgeries. *Journal of Orthopaedic Surgery and Research.* 2020;15:246-252. doi.org/10.1186/s13018-020-01778-4.
9. Walker BJ, Long JB, Sathyamoorthy M, Birstler J, Wolf C, Bosenberg AT, et al. Complications in pediatric regional anesthesia an analysis of more than 100,000 blocks from the pediatric regional anesthesia network. *Anesthesiology.* 2018;129:721-732.
10. Gupta A, Talwar V, Kamal G, Gupta N. Delayed onset and prolonged Horner syndrome in two children after single-shot ultrasound guided infraclavicular and subclavian perivascular brachial plexus blocks for upper extremity surgery: case reports. *AANA J.* 2019;87:313-316.