



Estrategias para la prevención de la parálisis hemidiafragmática en el bloqueo de plexo braquial interescalénico. Revisión sistemática

Prevention strategies for hemidiaphragmatic paralysis in interscalene brachial plexus block. Systematic review

Dra. Sonia Nallely Santos-Avelar,* Dra. Ana Angélica Peña-Riverón†

Citar como: Santos-Avelar SN, Peña-Riverón AA. Estrategias para la prevención de la parálisis hemidiafragmática en el bloqueo de plexo braquial interescalénico. Revisión sistemática. Rev Mex Anestesiología. 2022; 45 (2): 121-128. <https://dx.doi.org/10.35366/103887>

RESUMEN. Introducción: La cirugía de hombro se asocia con dolor postoperatorio severo; el bloqueo del plexo braquial interescalénico es la técnica anestésica de elección. No obstante, este procedimiento no está exento de riesgos, como el desarrollo de parálisis hemidiafragmática, limitando su utilidad en pacientes con alta probabilidad de complicaciones respiratorias. **Objetivos:** Analizar las diferentes estrategias de prevención de la parálisis hemidiafragmática en el bloqueo de plexo braquial interescalénico, así como describir los principios que la rigen, en el contexto de la anestesia regional para la cirugía de hombro. **Material y métodos:** Se buscó bibliografía utilizando bases de datos médicas (CONRICyT, PubMed, Medline, OVID, Cochrane), con las palabras clave: cirugía de hombro, anestesia regional, bloqueo interescalénico, bloqueo supraclavicular, nervio frénico, parálisis hemidiafragmática, complicaciones y prevención. **Discusión y conclusiones:** El bloqueo interescalénico es valioso para proporcionar anestesia y analgesia en cirugía de hombro, sin embargo, sus beneficios deben sopesarse frente a los riesgos. Se ha evidenciado disminuir la parálisis del nervio frénico: utilizando guía ecográfica, disminuyendo el volumen y la concentración del anestésico local, modificando el sitio de inyección y utilizando una técnica anestésica regional completamente diferente. Resulta imperativo incorporar estos nuevos conocimientos para hacer de esta técnica una práctica segura y efectiva.

ABSTRACT. Introduction: Shoulder surgery is associated with severe postoperative pain and interscalene brachial plexus block is the anesthetic technique of choice. However, this procedure is not without risks, such as the development of hemidiaphragmatic paralysis, limiting its usefulness in patients with a high probability of respiratory complications. **Objectives:** To analyze the different prevention strategies for hemidiaphragmatic paralysis in interscalene brachial plexus block, as well as to describe the principles that govern it, in the context of regional anesthesia for shoulder surgery. **Material and methods:** Bibliography was searched using medical databases (CONRICyT, PubMed, Medline, OVID, Cochrane), introducing key words: shoulder surgery, regional anesthesia, interscalene block, supraclavicular block, phrenic nerve, hemidiaphragmatic paralysis, complications and prevention. **Discussion and conclusions:** Interscalene block is valuable for providing anesthesia and analgesia in shoulder surgery, however, its benefits must be weighed against the risks. A reduction in phrenic nerve paralysis has been shown: using ultrasound guidance, reducing the volume and concentration of the local anesthetic, modifying the injection site and using a completely different regional anesthetic technique. It is imperative to incorporate this new knowledge to make this technique a safe and effective practice.

INTRODUCCIÓN

La cirugía de hombro se está convirtiendo en una especialidad completa dentro de la ortopedia. Las técnicas quirúrgicas están en evolución, en particular la artroscopia hace posible el tratamiento de patologías cada vez más complejas⁽¹⁾. El reemplazo articular de hombro es otro procedimiento doloroso que tiene gran impacto sobre la movilidad y la calidad de vida del paciente, requiere una analgesia adecuada que disminuya el riesgo de tromboembolismo, que

facilite la terapia física agresiva y la rehabilitación, evitando así retrasos en el alta hospitalaria⁽²⁾. La anestesia regional juega un papel importante en la analgesia multimodal para estos procedimientos dolorosos⁽³⁾. El bloqueo del plexo braquial interescalénico es la técnica anestésica regional más común y efectiva; éste bloqueo es potencialmente peligroso, en comparación con los distales, debido a las estructuras anatómicas circundantes, la mayoría de sus complicaciones están relacionadas con el abordaje muy proximal al plexo, la parálisis del nervio frénico y la paresia hemidiafragmática

Palabras clave:

Anestesia regional, parálisis hemidiafragmática, guía ecográfica.

Keywords:

Regional anesthesia, hemidiaphragmatic paralysis, ultrasound guide.

* Alumno.

† Profesor Titular.

Diplomado de Bloqueo del Plexo Braquial y Accesos Vasculares por Ultrasonido. INRLGII. Ciudad de México, México.

Correspondencia:

Sonia Nallely Santos-Avelar
Calzada México-Xochimilco 289,
Coapa, Arenal Tepepan, Tlalpan,
14389, Ciudad de México.
E-mail: sonia.santos.7873@gmail.com

Recibido: 04-05-2021

Aceptado: 01-10-2021

han sido consecuencias inevitables, que limitan su utilidad en la población de pacientes con alto riesgo de complicaciones respiratorias⁽¹⁾.

La incidencia de la parálisis hemidiafragmática secundaria a la parálisis involuntaria del nervio frénico varía de acuerdo al abordaje anatómico⁽⁴⁾. Urmey y colaboradores reportaron una incidencia de 100% con una técnica tradicional por referencias anatómicas y parestesias, utilizando volúmenes superiores a 20 mL. El bloqueo del plexo braquial supraclavicular presenta una incidencia de 50% a 67% de paresia hemidiafragmática en el abordaje tradicional por neuroestimulación y marcas anatómicas^(5,6).

El bloqueo interescalénico presenta numerosas complicaciones y efectos adversos relacionados con la técnica, el sitio de inyección y el volumen de anestésico local administrado; bloqueo del nervio laríngeo recurrente (3-21%), bloqueo del ganglio estrellado (5-75%) (Síndrome de Horner), bloqueo espinal (0.4-4%), anestesia epidural (2.2%) y convulsiones (0.2-3%) a volúmenes estándar de 20-30 mL. El bloqueo del nervio frénico se asocia con reducciones significativas en la función ventilatoria, incluida una disminución de 21-34% en la capacidad vital forzada (CVF), una disminución de 17-37% en el volumen espiratorio forzado y una disminución de 15.4% en la tasa de flujo espiratorio máximo; por lo tanto, está contraindicado en pacientes con parálisis hemidiafragmática contralateral, neumotórax o historia de neumonectomía contralateral y en quienes no toleren más de 25% de la CVF⁽⁷⁻⁹⁾.

La anestesia regional sigue siendo valiosa para proporcionar analgesia en cirugía de hombro, pero sus beneficios deben sopesarse frente a los riesgos y en la medida de lo posible, minimizar las complicaciones. El objetivo de esta revisión fue analizar las diferentes estrategias de prevención de la parálisis hemidiafragmática en el bloqueo de plexo braquial interescalénico, así como describir los principios anatómicos, fisiológicos y clínicos que rigen la parálisis del nervio frénico en el contexto de la anestesia regional para la cirugía de hombro.

Se realizó una búsqueda bibliográfica utilizando bases de datos médicas (CONRICyT, PubMed, Medline, OVID Technologies, Cochrane), con las palabras clave: cirugía de hombro, anestesia regional, bloqueo interescalénico, bloqueo supraclavicular, nervio frénico, parálisis hemidiafragmática, complicaciones. Además, se hizo una revisión dirigida específicamente a las estrategias de prevención.

PATOGÉNESIS DE LA PARÁLISIS HEMIDIAFRAGMÁTICA

La parálisis transitoria del nervio frénico es causada por la anestesia local que se extiende directamente al nervio frénico o sus raíces (C3-C5) y sus nervios contribuyentes (incluido el nervio frénico accesorio) o proximalmente a las raíces del

nervio frénico. La duración de la parálisis está determinada por la duración del efecto anestésico local, que a su vez está relacionado principalmente con el tipo y la concentración del anestésico local administrado⁽³⁾.

Anatomía del nervio frénico. El nervio frénico se origina en las ramas anteriores de C3 a C5 y atraviesa el cuello, el corazón y los pulmones para llegar al diafragma (*Figura 1*)⁽¹⁰⁾. La raíz espinal de C4 proporciona la contribución principal⁽¹¹⁾. Se encuentra en la profundidad de la fascia prevertebral y permanece posterior al músculo esternocleidomastoideo, al vientre inferior del omohioideo, la vena yugular interna, las arterias cervical, escapular y transversal dorsal, y el conducto torácico a la izquierda⁽³⁾.

Kessler, en el año 2008, demostró por ultrasonido en 23 voluntarios el curso característico del nervio frénico sobre la superficie del músculo escaleno anterior y la distancia entre la rama ventral de C5 en diferentes niveles del cuello y observó que éste se extiende muy cerca del plexo braquial, inicialmente «acostado» de 18 a 20 mm medial a la raíz del nervio C5 a nivel del cartílago cricoides (C5/C6), pero divergiendo 3 mm adicionales más lejos por cada centímetro que desciende sobre el músculo escaleno anterior (*Figura 1*). Viaja hacia abajo sobre la superficie ventrolateral del músculo escaleno anterior y sigue una dirección inferomedial. La distancia entre el plexo braquial (moviéndose lateralmente) y el nervio frénico (moviéndose medialmente) aumenta a medida que las dos estructuras se mueven caudalmente⁽¹²⁾.

Función del nervio frénico. El nervio frénico proporciona inervación motora completa al diafragma y sensibilidad al

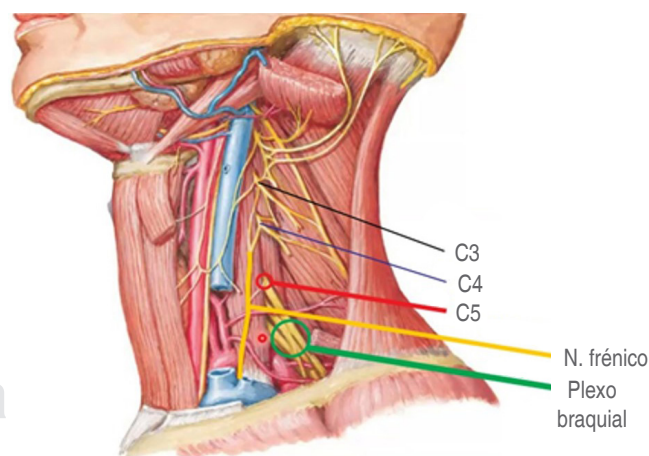


Figura 1: Se muestra el curso anatómico del nervio frénico el cual nace de la raíz de C4 y emerge del borde lateral del músculo escaleno anterior siguiendo una dirección inferomedial. Observe que la distancia entre el plexo braquial y el nervio frénico aumenta a medida que las dos estructuras se mueven caudalmente. Adaptado de Hansen JT.⁽¹⁰⁾

Tabla 1: Efectos del volumen en la incidencia de la parálisis hemidiafragmática en el bloqueo interescalénico guiado por ultrasonido.

Autor	N	Volumen (mL)	Anestésico local	Sitio de inyección	Incidencia de parálisis del nervio frénico	Método diagnóstico de la parálisis frénico	Comentarios
Riazi ²²	40	20 vs 5	Ropivacaína 0.5%	Posterior, intraplexo, entre la raíz C5-C6	100% (20 mL) 45% (5 mL)	USG 30 min después BIE, pruebas de función pulmonar	AG intraoperatoria
Sinha ²¹	30	20 vs 10	Ropivacaína 0.5 con epinefrina 2.5 µg/mL	Entre raíz C5-C6 intraplexo	93% en ambos grupos	USG 15 min después BIE, pruebas de función pulmonar	AG intraoperatoria
Lee ²⁰	60	10 vs 5	Ropivacaína 0.75%	Detrás de la raíz C5-C6, intraplexo	66% (10 mL) 33% (5 mL)	Radiografía de tórax en UCPA	AG intraoperatoria
Stundner ²³	30	20 vs 5	Ropivacaína 0.75%	Posterior a la raíz C5-C6, entre plexo braquial y músculo escaleno medio	53% (20 mL) 27% (5 mL)	USG en UCPA	AG intraoperatoria

USG = ultrasonografía; AG = anestesia general; BIE = bloqueo interescalénico; UCPA = Unidad de Cuidados Postanestésicos.
Fuente: elaboración propia.

tendón central del diafragma. La activación de la innervación motora hará que el diafragma se contraiga con la inspiración, lo que dará como resultado un diafragma aplanado y un mayor espacio intrapleural. Durante la exhalación, el diafragma se relaja y vuelve a la forma de doble domo. El nervio frénico accesorio, si está presente, puede proporcionar innervación motora al músculo subclavio⁽¹³⁾.

Inervación del hombro. La innervación motora y sensorial principal del hombro proviene del nervio supraescapular (tronco superior del plexo braquial) y del nervio axilar (cordón posterior del plexo braquial).

El suministro cutáneo de la capa del hombro, la región torácica superior y también una contribución sensorial a las articulaciones acromioclavicular y esternoclavicular proviene de los nervios supraclaviculares (ramas descendentes del plexo cervical; C3, C4). El suministro cutáneo distal a la articulación glenohumeral proviene del nervio cutáneo lateral superior del brazo (del nervio axilar), el nervio cutáneo medial del brazo (del cordón medial del plexo braquial)⁽⁹⁾.

Los componentes óseos y capsulares están innervados por los nervios supraescapular, axilar, pectoral lateral (C5-C7), musculocutáneo (C5-C7) y torácico largo (C5-C7). El nervio supraescapular proporciona hasta 70% de la innervación a la articulación glenohumeral con el nervio axilar que suministra la mayoría de la cápsula articular restante. Las contribuciones sensoriales a los músculos del hombro comprenden lo siguiente: las ramas ventrales de los nervios cervicales C3-C4 al músculo trapecio, los nervios pectorales (C5-C7) a los músculos pectorales, el nervio dorsal de la escápula (C5) al elevador de la escápula y músculos romboides, y el nervio axilar (C5-C6) al mús-

culo deltoides. Los músculos del manguito rotador están innervados por los nervios supraescapular, subescapular superior e inferior (C5-C6) y axilar⁽¹⁴⁾.

Métodos diagnósticos de la parálisis del nervio frénico.

La disfunción diafragmática después del bloqueo del plexo braquial puede sospecharse en función de los signos y síntomas clínicos de compromiso respiratorio, los métodos tradicionales para confirmar el diagnóstico, como la fluoroscopia en tiempo real, las pruebas de función pulmonar, o incluso la radiografía de tórax, pueden no ser fácilmente obtenibles, particularmente en la era actual de la cirugía ambulatoria⁽¹⁵⁾. Por lo tanto, evaluar la función diafragmática utilizando ecografía es un método alternativo fácil, confiable y no invasivo que se puede usar al lado de la cama con un equipo de ultrasonido estándar disponible en la mayoría de las áreas de bloqueo en anestesia⁽¹⁶⁾.

ESTRATEGIAS PARA DISMINUIR LA INCIDENCIA DE LA PARÁLISIS DEL NERVI0 FRÉNICO

Disminución del volumen del anestésico local. Se ha demostrado que la anestesia regional guiada por ultrasonido, permite una administración más precisa de la inyección de anestésico local, así como un volumen reducido o la dosis del fármaco, necesaria para lograr el efecto clínico deseado⁽⁴⁾. Existe una relación clara entre el volumen de anestésico local inyectado y la aparición de parálisis del nervio frénico, relacionado con la mayor extensión de propagación que ocurre con volúmenes más grandes⁽³⁾.

Diversos ensayos clínicos, cuyo objetivo es determinar una dosis adecuada^(8,17) con ropivacaína al 0.75% o bupivacaína

al 0.5%⁽¹⁸⁾, han informado una anestesia quirúrgica exitosa o un bloqueo sensoriomotor satisfactorio guiado por ultrasonido con volúmenes muy bajos (5.0-7.0 mL)⁽¹⁹⁾.

Estos resultados alentadores nos han dirigido a investigar el impacto de los volúmenes de anestésico local, inyectados por ultrasonografía y la incidencia de parálisis del nervio frénico. En este sentido, nosotros encontramos cuatro ensayos clínicos aleatorizados (N = 160) dirigidos a analizar el efecto con dichos volúmenes (Tabla 1).

El uso de 10 mL estuvo asociado con una incidencia de 60 y 100% en los estudios de Lee⁽²⁰⁾ y Sinha,⁽²¹⁾ respectivamente. Por otro lado, la utilización de 5 mL de anestésico local redujo la incidencia a 45 y 33% en los estudios de Riazí y colegas⁽²²⁾ y Lee⁽²⁰⁾, respectivamente. Todos estos autores usaron ultrasonido para administrar el anestésico local a nivel de las raíces C5 y C6.

A pesar de las diferencias metodológicas (tipo de anestésico local, presencia/ausencia de neuroestimulación confirmatoria, detección de parálisis hemidiafragmática con radiografía de tórax o con ultrasonografía), los resultados han sido notablemente consistentes: en comparación con los volúmenes convencionales (10-20 mL), los volúmenes bajos (5 mL) inyectados con guía ultrasonográfica dieron como resultado una disminución de 50% en la tasa de bloqueo del nervio frénico ipsilateral. La menor incidencia reportada de paresia hemidiafragmática (27%) pertenece a Stundner y colegas⁽²³⁾, quienes usaron ropivacaína al 0.75% y un objetivo de inyección detrás de las raíces nerviosas.

Concentración del anestésico local. Dado que la disminución de la dosis a volúmenes tan bajos como 5 mL no demostró ser una estrategia suficiente para prevenir el bloqueo frénico, diversos grupos de investigación se dieron a la tarea de realizar ensayos clínicos, con la finalidad de identificar dilución de las concentraciones de anestésico local (Tabla 2).

Al-Kaisy y colegas demostraron una función diafragmática conservada después de un bloqueo de plexo braquial interescalénico ecoguiado, utilizando 10 mL de bupivacaína al 0.25%; sin embargo, su estudio no se realizó en pacientes quirúrgicos y, por lo tanto, no abordó el control del dolor⁽²⁴⁾. Los mismos autores informaron un mejor control del dolor después de 10 mL de bupivacaína al 0.125%; sin embargo, las puntuaciones de dolor se compararon sólo con placebo. Su informe no incluyó datos sobre la función del diafragma y se incluyó una variedad de cirugías de hombro.

En 2013, Thackeray⁽²⁵⁾ comparó el bloqueo interescalénico ecoguiado con bupivacaína adrenalizada al 0.25% y bupivacaína al 0.125%. Este autor informó un consumo de opioides postoperatorio similar y una menor incidencia de parálisis hemidiafragmática con bupivacaína al 0.125% (21% frente a 78%; p = 0.008). Del mismo modo, Wong y colegas⁽²⁶⁾ compararon ropivacaína 0.2% y 0.1% para bloqueo interescalénico ecoguiado. Nuevamente, la concentración más diluida dio como resultado una analgesia similar junto con una disminución de la tasa de parálisis del diafragma (42% frente a 71% p = 0.03).

Desafortunadamente, esta reducción en la parálisis del nervio frénico generalmente sucede a expensas de una efi-

Tabla 2: Efectos de la concentración en la incidencia de la parálisis hemidiafragmática en el bloqueo interescalénico guiado por ultrasonido.

Autor	N	Volumen (mL)	Anestésico local	Sitio de inyección	Incidencia de parálisis del nervio frénico	Método diagnóstico de la parálisis frénico	Comentarios
Thackeray ²⁵	28	20	Bupivacaína c epi 0.25% vs bupivacaína c epi 0.125%	Intraplexo entre C6	78% B 0.25% 21% B 0.125%	USG en UCPA	AG intraoperatoria. No hubo diferencias en consumo de opioides intra o postoperatorios
Wong ²⁶	47	20	Ropivacaína 0.1% vs ropivacaína 0.2%	Alrededor de trocos, intraplexo	Parálisis total 67% R 0.2%, 35% R 0.1% Parálisis parcial 71% R 0.2%, 42% R 0.1%	USG en UCPA, pruebas de función pulmonar	AG intraoperatoria. R 0.1% duración más corta del bloqueo y mayor uso de opioides en las primeras 72 h
Zhai ²⁷	95	6.7	Ropivacaína 0.75	Entre la raíz C5-C6, intraplexo	58% (6.7 mL)	USG en UCPA	AG intraoperatoria
		10	Ropivacaína 0.5%		69% (10 mL)		
		20	Ropivacaína 0.25%		70% (20 mL)		

USG = ultrasonografía; AG = anestesia general; BIE = bloqueo interescalénico; UCPA = Unidad de Cuidados Postanestésicos.
Fuente: elaboración propia.

Tabla 3: Efectos del sitio de inyección en la incidencia de la parálisis hemidiafragmática en el bloqueo interescalénico y supraclavicular guiado por ultrasonido.

Autor	N	Volumen (mL)	Anestésico local	Sitio de inyección	Incidencia de parálisis del nervio frénico	Método diagnóstico de la parálisis frénico	Comentarios
Renes ³¹	30	10	Ropivacaína 0.75%	Interescalénico x NES y USG vs lateral y posterior a raíz C7 USG	BIE: 93% Raíz C7: 13%	USG en UCPA y pruebas de función pulmonar	AGB intraoperatoria, no diferencia en uso de opioides y escala de dolor postoperatorio
Palhais ²⁹	40	20	Bupivacaína 0.5%	Intrafascial vs extrafascial	Intrafascial: 90% Extrafascial: 21%	USG 30 min posterior a bloqueo. Pruebas de función pulmonar	AGB intraoperatoria
Petrar ⁴	64	30	Ropivacaína 0.5%	Supraclavicular intraplexo vs infraclavicular en el cordón lateral y posterior	Supraclavicular: 34% Infraclavicular: 3%	USS en UCPA	Bloqueo supraclavicular e infraclavicular en cirugía de codo, antebrazo y mano
Kim ³⁷	126	15	Bupivacaína 0.5%	Bloqueo tronco superior vs bloqueo interescalénico intraplexo raíz C5-C6	BTS: 4.8% BIE: 71.4%	USG en UCPA y pruebas de función pulmonar	Sedación intraoperatoria
Aliste ³⁹	40	20	Levobupivacaína 0.25% con epinefrina 5 µg/mL	Supraescapular + infraclavicular parasagital coracoideo vs bloqueo interescalénico intraplexo C5-C6	BSE + IC: 0% BIE: 90%	USG 30 min posteriores al bloqueo	AG intraoperatoria BIE puntuaciones de dolor menores durante intraoperatorio

USG = ultrasonografía; AG = anestesia general; BIE = bloqueo interescalénico; BTS = bloqueo tronco superior; BSE = bloqueo supraescapular; BIC = bloqueo infraclavicular; UCPA = Unidad de Cuidados Postanestésicos; NES = neuroestimulador.
Fuente: elaboración propia.

cia analgésica reducida. Se ha descrito que la reducción en la concentración y dosis de anestésico local disminuye la duración del bloqueo sensorial en 34%, y aumenta los requerimientos de opioides postoperatorios hasta en 50%^(25,26); Zhai⁽²⁷⁾ demostró que no existe una diferencia significativa en la incidencia de parálisis del nervio frénico, con una dosis fija de 50 mg de ropivacaína para el bloqueo interescalénico guiado por ultrasonido, usando concentraciones de 0.25, 0.5 o 0.75%, con un efecto mínimo sobre los resultados analgésicos y la incidencia de parálisis del nervio frénico.

Sitio de inyección. Tradicionalmente, el sitio de inyección en el bloqueo interescalénico es a nivel del cartilago cricoides entre las raíces de C5-C6⁽²⁸⁾, no obstante, se ha visto asociado con varias complicaciones; esto ha impulsado al desarrollo de modificaciones en el bloqueo, así como técnicas alternativas (Tabla 3).

El concepto de una inyección extrafascial se traduce en la práctica clínica al respetar una corta distancia entre la punta de la aguja y el borde lateral del plexo braquial, al tiempo

que se garantiza que el anestésico local inyectado se extienda hacia las raíces nerviosas.

Palhais probó una hipótesis en 40 pacientes, al realizar una inyección 4 mm lateral a la vaina del plexo braquial en un nivel equidistante entre las raíces C5 y C6 con 20 mL de bupivacaína al 0.5%, mostrando que la tasa de paresia hemidiafragmática se redujo significativamente en el grupo de inyección extrafascial (21% [IC 95%: 6-46%]) en comparación con el grupo de inyección convencional intrafascial (entre las raíces de C5-C6) (90% [IC 95%: 68-99%]; $p < 0.0001$)⁽²⁹⁾.

Inyección intrafascial por debajo de C6: en 2009, Renes y colegas⁽³⁰⁾ demostraron que la inyección de anestésico local guiada por ultrasonido con inserción de la aguja a través del músculo escaleno medio y la punta colocada justo lateral y posterior a la raíz de C7, da como resultado una menor incidencia de bloqueo frénico en comparación con el bloqueo interescalénico con técnica de localización por estimulación nerviosa, (13% frente a 93%; $p < 0.001$).

Al año siguiente, el mismo autor⁽³¹⁾ procedió a dilucidar el volumen mínimo de ropivacaína al 0.75% requerido para

el bloqueo sensorial de las raíces nerviosas C5-C6 después del bloqueo de la raíz de C7 guiado por ultrasonografía. Con base en la evidencia limitada disponible, los bloqueos de la raíz nerviosa de C7 guiados por ultrasonido parecen ofrecer una alternativa analgésica atractiva y preventiva del bloqueo hemidiafragmático. Se requieren ensayos confirmatorios adicionales para validar su eficacia, en términos de anestesia quirúrgica. Más importante aún, debido a la alta prevalencia de vasos sanguíneos que rodean el agujero de C7, se necesitan estudios grandes para cuantificar el riesgo de rotura vascular^(3,31).

Inyección a nivel supraclavicular: las indicaciones clínicas del bloqueo supraclavicular se han limitado a cirugías de las extremidades superiores debajo del hombro, justificado por la preocupación de no bloquear el nervio supraescapular que inerva 70% de la articulación del hombro, además de la bolsa subacromial, el ligamento coracoclavicular y la articulación acromioclavicular^(3,14); sin embargo, Cornish demostró su efectividad y seguridad en un estudio con técnica ecoguiada en pacientes programados para artroscopia de hombro, fundamentando la diseminación cefálica del anestésico local en el surco interescalénico al observar la fascia prevertebral (fascia profunda del cuello) que forma el piso del triángulo posterior del cuello y cubre los músculos escalenos, la cual actúa para contener el anestésico local inyectado lateralmente; nombrándolo «efecto chimenea», que ocurre cuando el anestésico local se ve obligado a extenderse hacia arriba entre los músculos escalenos anterior y medio⁽³²⁾.

Taeha Ryu realizó un estudio comparativo entre el bloqueo de plexo braquial ecoguiado supraclavicular e interescalénico, para observar la incidencia de efectos secundarios, la calidad del bloqueo motor y sensorial en pacientes sometidos a cirugía artroscópica de hombro. En ambos grupos, administraron 25 mL de anestésico local. No hubo conversiones a la anestesia general, debido a un bloqueo fallido del plexo braquial. Ambas técnicas presentaron anestesia satisfactoria. El porcentaje de pacientes que recibieron fentanilo fue comparable entre los dos grupos (27.7% [grupo interescalénico] y 30.4% [grupo supraclavicular], $p = 0.77$). El bloqueo interescalénico produjo puntajes de bloqueo motor significativamente más bajos para los nervios radial, cubital y mediano que el supraclavicular. Se observó una incidencia significativamente mayor del síndrome de Horner en el grupo interescalénico 59.6% y 19.6% grupo supraclavicular, $p < 0.001$. Ningún paciente se quejó de disnea subjetiva⁽³³⁾.

En el presente año se publicó una revisión sistemática y metaanálisis con el objetivo de comparar los efectos analgésicos y respiratorios postoperatorios del bloqueo supraclavicular e interescalénico en pacientes adultos sometidos a cirugía de hombro. Se observó que el bloqueo interescalénico es 12 veces más propenso a causar disfunción respiratoria

postoperatoria, con OR = 0.08 (0.01-0.68 IC 95%). De igual forma, se describió que el bloqueo supraclavicular (tanto de inyección única como de infusión continua) no fue inferior para el consumo de opioides ni para las puntuaciones de dolor, durante las primeras 24 horas. En general, las probabilidades de complicaciones relacionadas con el bloqueo en un abordaje interescalénico fueron 2.73 veces mayores, con OR = 0.36 (0.2-0.68 IC 99%) ($p = 0.0001$). Los estudios que examinaron los efectos respiratorios del bloqueo supraclavicular demostraron que el riesgo de bloqueo del nervio frénico y paresia hemidiafragmática no es cero y puede ser de alrededor de 34%⁽³⁴⁾.

Bloqueo del tronco superior: las raíces nerviosas C5 y C6 pueden rastrearse distalmente en el surco interescalénico, donde se fusionan para formar el tronco superior, antes de que el nervio supraescapular se ramifique. Como el curso de las arterias cervicales supraescapulares y transversales es muy variable, estos vasos deben buscarse y su posición debe notarse antes de la punción. Esta técnica fue descrita por primera vez por David Burckett en el año 2014⁽³⁵⁾.

Recientemente, Kim⁽³⁶⁾ publicó un ensayo controlado aleatorizado que incluyó a 126 pacientes sometidos a cirugía artroscópica ambulatoria de hombro bajo sedación y bloqueo del tronco superior, reportando una incidencia de 4.8% de parálisis frénica.

ALTERNATIVAS AL BLOQUEO INTERESCALÉNICO

Bloqueo del nervio supraescapular y axilar. El nervio supraescapular puede ser bloqueado en la fosa supraescapular o en la raíz del cuello, distal al punto donde surge del tronco superior del plexo braquial. Sin embargo, los grandes volúmenes de inyección en el último enfoque aún pueden conducir a diseminación del anestésico local al nervio frénico y sus raíces^(3,37).

El nervio axilar es una rama terminal del cordón posterior del plexo braquial. Puede ser bloqueado en el tórax anterior, donde surge del cordón posterior del plexo braquial en el área axilar infraclavicular⁽³⁸⁾ y proximal o posterior al húmero a medida que emerge del espacio cuadrangular, justo distal a la cabeza humeral^(3,37).

En la cirugía artroscópica del hombro, se ha demostrado que el bloqueo del nervio supraescapular solo o combinado con un bloqueo del nervio axilar, proporciona una analgesia superior, en comparación con el placebo o la infiltración anestésica local subacromial, pero es menos eficaz en comparación con el bloqueo interescalénico. Debido a que esta técnica de bloqueo nervioso periférico se dirige principalmente a la inervación capsular del hombro, también puede ser menos útil en la cirugía abierta o extensa del hombro, sólo es utilizada

como alternativa analgésica. Por otro lado, esta técnica tiene un buen historial de seguridad en la práctica del dolor crónico y no se ha asociado con ningún episodio reportado de parálisis del nervio frénico hasta la fecha⁽³⁸⁾.

Aliste en el año 2018, realizó un ensayo aleatorizado, cuyo objetivo fue evaluar los bloqueos infraclavicular-supraescapular combinados como una alternativa de preservación del diafragma al bloqueo interescalénico, para la cirugía artroscópica de hombro. Sus resultados mostraron una mayor incidencia de parálisis hemidiafragmática en el grupo interescalénico 18/20, frente a 0/20 pacientes en el grupo combinado infraclavicular-supraescapular ($p < 0.001$)⁽³⁸⁾. El grupo correspondiente al bloqueo interescalénico tuvo puntuaciones de dolor en la Unidad de Cuidados Postanestésicos (UCPA) significativamente más bajas a los 30 min (-4 [-6 a -3] IC al 99%). Especularon que la diferencia analgésica inicial entre los dos grupos, se debe a la cobertura incompleta del bloqueo infraclavicular-supraescapular de los nervios pectoral lateral y subescapular⁽³⁸⁾.

Alternativamente, la técnica costoclavicular podría emplearse como bloqueo infraclavicular, con el fin de apuntar a los cordones lateral y posterior de manera más proximal. Este abordaje resulta muy prometedor. Sivashanmugam en 2019 reporta una incidencia de parálisis frénica de 5% con 20 mL de volumen de anestésico local⁽³⁹⁾.

En un reporte de caso, una paciente de 82 años con diagnóstico de traqueobroncopatía osteocondroplástica, fue sometida a reparación artroscópica derecha por rotura del tendón del supraespinoso derecho. Con la finalidad de minimizar la aparición de complicaciones pulmonares, se optó por utilizar anestesia regional con bloqueos nerviosos que preservan el diafragma. Realizaron un bloqueo costoclavicular con 20 mL de volumen de anestésico local, un bloqueo del nervio supraescapular con 3 mL de volumen y bloqueo del nervio supraclavicular en el plexo cervical superficial (3 mL). A los 30 minutos del bloqueo, se inició la cirugía y se mantuvo con sedación endovenosa. El tiempo total de anestesia fue de 125 min y el tiempo de cirugía fue 60 min. No hubo signos de malestar en el pecho o disnea y no se observó parálisis del diafragma por ecografía⁽⁴⁰⁾.

En la actualidad, la evidencia se limita sólo a informes de casos; se requieren otros estudios a mayor escala para establecer la efectividad de la asociación del bloqueo supraescapular más costoclavicular en comparación con un bloqueo interescalénico para cirugía de hombro y preservación de la función diafragmática.

DISCUSIÓN Y CONCLUSIONES

El bloqueo interescalénico es un procedimiento valioso para proporcionar anestesia y analgesia en cirugía de hombro, sin embargo, sus beneficios deben sopesarse frente a los riesgos.

Actualmente, se cuenta con suficiente evidencia de distintas estrategias que permiten disminuir la incidencia de su principal complicación, que es la parálisis hemidiafragmática. A pesar de que estas estrategias han demostrado su efectividad para disminuir el riesgo de complicación, ninguna ha probado ser suficientemente eficiente para anular el riesgo por sí sola, por esta razón, esta revisión expone las opciones más viables, para que en combinación puedan ser utilizadas con el objetivo de reducir los riesgos.

Sintetizando, las evidencias apoyan que se puede lograr una reducción significativa de parálisis del nervio realizando modificaciones simples como: 1) utilizar un bloqueo interescalénico con guía ecográfica, 2) minimizar la dosis de anestésico local y los volúmenes de inyección (a menos de 10 mL), 3) disminuir la concentración del anestésico local que llega a las raíces de C5-C6, 4), modificando el sitio de inyección (lejos de C5-C6) y 5) utilizando una técnica anestésica regional completamente diferente.

Por lo tanto, realizar un bloqueo interescalénico ecoguiado 3-4 cm superior a la clavícula, inyectar 7-10 mL de anestésico local alrededor de los troncos superior y medio y 4 mm lateral al plexo, disminuye considerablemente las complicaciones respiratorias.

A partir de lo revisado, hemos advertido que realizar un bloqueo interescalénico bajo o a nivel supraclavicular para anestesia en cirugía de hombro, disminuiría considerablemente la incidencia de complicaciones, tales como Síndrome de Horner, ronquera, parestesias o toxicidad sistémica. Por lo tanto, para que el bloqueo del plexo braquial interescalénico o supraclavicular se use de manera segura en pacientes con reserva pulmonar disminuida, los ensayos futuros deberán considerar la posibilidad de combinar las diferentes modalidades comprobadas (volúmenes ultrabajos y concentración de anestésico local diluido e inyección lejos del plexo braquial), lo que podría preservar de manera confiable el nervio frénico, mientras se proporciona suficiente anestesia quirúrgica y analgesia postoperatoria para cirugía de hombro.

Son prometedoras las alternativas anestésicas al bloqueo interescalénico como la inyección a nivel del tronco superior y apuntar a los nervios periféricos que inervan el hombro; para nervios supraescapular y axilar se requieren más ensayos clínicos a gran escala para confirmar su eficacia.

Realizar el estudio cualitativo de la cinética diafragmática por ultrasonografía en modo B y modo M, a la cabecera del paciente y disponible en quirófano, debe implementarse antes y después de todo bloqueo del plexo braquial ecoguiado para evaluar de manera eficaz y certera esta complicación. Se sugiere a los anestesiólogos utilizar las estrategias descritas en esta investigación para ofrecer una técnica más segura y con menor índice de complicaciones a cada uno de los pacientes que estén a su cuidado.

REFERENCIAS

- Trabelsi W, Gabsia A, Lebb A, et al. Suprascapular block associated with supraclavicular block: An alternative to isolated interscalene block for analgesia in shoulder instability surgery? *Orthop Traumatol Surg Res.* 2017;103:77-83.
- Mejía-Terrazas G, Peña-Rivero A, Unzueta-Navarro D. Analgesia postoperatoria en cirugía de reemplazo articular. *Acta Ortop Mex.* 2013;27:273-278.
- El-Boghdady, Jinn Chin K, Chan J. Phrenic nerve palsy and regional anesthesia for shoulder surgery. *Anatomical, physiologic and clinical considerations.* *Anesthesiology.* 2017;127:173-191.
- Petrar S, Seltenrich M, Head S, et al. Hemidiaphragmatic paralysis following ultrasound guided supraclavicular versus infraclavicular brachial plexus blockade. *Reg Anesth Pain Med.* 2015;40:133-138.
- Urmey W, Talts K, Sharrock N. One hundred percent incidence of hemidiaphragmatic paresis associated with interscalene brachial plexus anesthesia as diagnosed by ultrasonography. *Anesth Analg.* 1991;72:498-503.
- Renes SH, Spoormans HH, Gielen MJ, et al. Hemidiaphragmatic paresis can be avoided in ultrasound-guided supraclavicular brachial plexus block. *Reg Anesth Pain Med.* 2009;34:595-599.
- Urney W, Gloeggler PJ. Pulmonary function changes during interscalene brachial plexus block: Effects of decreasing local anesthetic injection volume. *Reg Anesth.* 1993;18:244-249.
- McNaught A, Shastri U, Carmichael N, et al. Ultrasound reduces the minimum effective local anaesthetic volume compared with peripheral nerve stimulation for interscalene block. *Br J Anaesth.* 2011;106:124-130.
- Hewson D, Oldman M. Regional anaesthesia for shoulder surgery. *BJA Education.* 2019;19:98-104.
- Hansen JT, Netter. *Anatomía Clínica.* 3ª edición. Masson. 2015.
- Mendelsohn A, DeConde A, Wayne H, et al. Variations of the phrenic nerve. *Laryngoscope.* 2011;121:1920-1923.
- Kessler J, Schafhalter-Zoppoth I, Gray AT. An ultrasound study of the phrenic nerve in the posterior cervical triangle: implications for the interscalene brachial plexus block. *Reg Anesth Pain Med.* 2008;33:545-550.
- Oliver KA, Ashurst JV. *Anatomy, Thorax, Phrenic Nerves.* NCBI Bookshelf. 2020.
- Aszmann OC, Dellon AL, Birely BT, et al. Innervation of the human shoulder joint and its implications for surgery. *Clin Orthop Relat Res.* 1996;202-207.
- Acosta CM, Urbano MS, Tusman G. Estudio sonográfico del diafragma. Una nueva herramienta diagnóstica para el anestesiólogo. *Rev Chil Anest.* 2018;47:110-124.
- Tsuii JJ. A novel systematic ABC approach to Diaphragmatic Evaluation (ABCDE). *Can J Anesth.* 2016;63:636-637.
- Gautier P, Vandepitte C, Ramquet C, et al. The minimum effective anesthetic volume of 0.75% ropivacaine in ultrasound-guided interscalene brachial plexus block. *Anesth Analg.* 2011;113:951-955.
- Falcao LF, Perez MV, de Castro AM, et al. Minimum effective volume of 0.5% bupivacaine with epinephrine in ultrasound-guided interscalene brachial plexus block. *Br J Anaesth.* 2013;110:450-455.
- Tran D, Elgueta M, Aliste J, et al. Diaphragm-Sparing Nerve Blocks for shoulder surgery. *Reg Anesth Pain Med.* 2017;42: 32-38.
- Lee JH, Cho SH, Kim SH. Ropivacaine for ultrasound-guided interscalene block: 5 mL provides similar analgesia but less phrenic nerve paralysis than 10 mL. *Can J Anesth.* 2011;58:1001-1006.
- Sinha SK, Abrams JH, Barnett JT. Decreasing the local anesthetic volume from 20 to 10 mL for ultrasound-guided interscalene block at the cricoid level does not reduce the incidence of hemidiaphragmatic paresis. *Reg Anesth Pain Med.* 2011;36:17-20.
- Riazi S, Carmichael N, Awad I, et al. Effect of local anaesthetic volume (20 vs 5 mL) on the efficacy and respiratory consequences of ultrasound-guided interscalene brachial plexus block. *Br J Anaesth.* 2008;101:549-556.
- Stundner O, Meissnitzer M, Brummett CM. Comparison of tissue distribution, phrenic nerve involvement, and epidural spread in standard- vs low-volume ultrasound-guided interscalene plexus block using contrast magnetic resonance imaging: a randomized, controlled trial. *Br J Anaesth.* 2016;116:405-412.
- Al-Kaisy A, McGuire G, Chan VW, et al. Analgesic effect of interscalene block using low dose bupivacaine for outpatient arthroscopic shoulder surgery. *Reg Anesth Pain.* 1998;23:469-473.
- Thackeray EM, Swenson JD, Gertsch MC, et al. Diaphragm function after interscalene brachial plexus block: A double-blind, randomized comparison of 0.25% and 0.125% bupivacaine. *Shoulder Elbow Surg.* 2013;22:381-386.
- Wong AK, Keeney LG, Chen L, et al. Effect of local anesthetic concentration (0.2% vs 0.1% ropivacaine) on pulmonary function, and analgesia after ultrasound-guided interscalene brachial plexus block: A randomized controlled study. *Pain Med.* 2016;17:2397-2403.
- Zhai W, Wang X, Rong Y, et al. Effects of a fixed low-dose ropivacaine with different volume and concentrations on interscalene brachial plexus block: A randomized controlled trial. *BMC Anesthesiol.* 2016;16:1-8.
- Winnie AP. Interscalene brachial plexus block. *Anesth Analg.* 1970;49:56.
- Palhais N, Brull R, Kern C, et al. Extrafascial injection for interscalene brachial plexus block reduced respiratory complications compared with a conventional intrafascial injection: A randomized, controlled, double-blind trial. *Br Anaesth.* 2016;116:531-537.
- Renes SH, Retting HC, Gielen MJ, et al. Ultrasound-guided low-dose interscalene brachial plexus block reduces the incidence of hemidiaphragmatic paresis. *Reg Anesth Pain Med.* 2009;34:498-502.
- Renes SH, Van Geffen GJ, Retting HC, et al. Minimum effective volume of local anesthetic for shoulder analgesia by ultrasound-guided block at root C7 with assessment of pulmonary function. *Reg Anesth Pain Med.* 2010;35:529-534.
- Cornish P. *Supraclavicular block.* *New Perspectives.* *Reg Anesth Pain Med.* 2009;34:607-608.
- Ryu T, Kil BT, Kim JH. Comparison between ultrasound-guided supraclavicular and interscalene brachial plexus blocks in patients undergoing arthroscopic shoulder surgery: A prospective, randomized, parallel study. *Medicine (Baltimore).* 2015;94e:1726.
- Hussain N, Costache I, Kumar N, et al. Supraclavicular Block as Good as Interscalene Block for Acute Pain Control Following Shoulder Surgery? A Systematic Review and Meta-analysis. *Anesth Analg.* 2020;130:1304-1319.
- Burckett-St Laurent D, Chan V, Chin KJ. Refining the ultrasound-guided interscalene brachial plexus block: The superior trunk approach. *Can J Anaesth.* 2014;61:1098-102.
- Kim DH, Lin Y, Beathe JC, et al. Superior Trunk Block A Phrenic-sparing Alternative to the Interscalene Block: A Randomized Controlled Trial. *Anesthesiology.* 2019;131:521-533.
- Dhir S, Sondekoppam RV, Sharma R, et al. A comparison of combined suprascapular and axillary nerve blocks to interscalene nerve block for analgesia in arthroscopic shoulder surgery: An equivalence study. *Reg Anesth Pain Med.* 2016;41:564-571.
- Aliste J, Bravo D, Finlayson R, et al. A randomized comparison between interscalene and combined infraclavicular-suprascapular blocks for arthroscopic shoulder surgery. *Can J Anesth.* 2018;65:280-287.
- Sivashanmugam T Maurya I, Kumar N, et al. Ipsilateral hemidiaphragmatic paresis after a supraclavicular and costoclavicular brachial plexus block. A randomised observer blinded study. *Eur J Anaesthesiol.* 2019;36:787-795.
- Kwon W, Mook S, Bang S. Costoclavicular block for shoulder surgery in a patient with tracheobronchopathia osteochondroplastica and COPD. *Journal of Clinical Anesthesia.* 2019;55:13-14.