

Taquicardia supraventricular y embarazo. Caso de medicina crítica en obstetricia

José Antonio Viruez Soto,* Bismarck Raúl Ibáñez Velasco,‡
Carla María Vallejo Narváez,§ Berenice Zavala Barrios,||
Jesús Carlos Briones Garduño,¶ Manuel Antonio Díaz de León Ponce**

RESUMEN

El embarazo puede precipitar arritmias cardíacas no presentes en mujeres consideradas previamente sanas, con o sin cardiopatía orgánica de base. El manejo de arritmias sintomáticas constituye un desafío durante el embarazo, ya que puede poner en riesgo el bienestar materno y fetal. Se relata el caso de una paciente obstétrica de 26 años con embarazo de 32.2 semanas de gestación por ultrasonido del segundo trimestre, que desarrolla taquicardia paroxística supraventricular asociada con disconfort torácico refractaria a tratamiento farmacológico. Se realiza cesárea de urgencia y el ritmo se mantiene posteriormente en sinusal, presentando tanto la madre como la recién nacida una evolución favorable. El embarazo puede asociarse con arritmias potencialmente letales y la conducta a adoptar debe ser inmediata buscando salvaguardar el bienestar tanto materno como fetal. La cesárea de urgencia siempre debe ser considerada una opción, en relación con los cambios propios del embarazo. La literatura resulta escasa acerca del manejo de arritmias durante el embarazo, literatura a la cual se añade el presente caso.

Palabras clave: Taquicardia supraventricular, embarazo, medicina crítica en obstetricia.

SUMMARY

Pregnancy can precipitate cardiac arrhythmias in women previously considered healthy, with or without structural cardiopathy. The treatment of symptomatic arrhythmias becomes a challenge during pregnancy, due to the risk of maternal and fetal mortality. We report the case of a 26 year-old obstetric patient with pregnancy of 32.2 weeks by second trimester ultrasonography, that present paroxysmal supraventricular tachycardia associated to thoracic pain, refractory to pharmacological treatment. Urgency cesarean is performed and rhythm turned to sinusal, with favorable evolution of the mother and the new-born. Pregnancy can be associated to potentially lethal arrhythmias and the treatment must be initiated as soon as possible looking for the mother and fetal well-being. Urgency cesarean must always be considered as an option, because of the proper changes during pregnancy. Literature is scarce about arrhythmia treatment during pregnancy, adding this case report to the disposable information.

Key words: Supraventricular tachycardia, pregnancy, critical care obstetrics.

* Médico Intensivista, Jefe de la Unidad de Terapia Intensiva Adultos del Hospital del Norte de El Alto, Especialista en Medicina Crítica en Obstetricia, La Paz (Bolivia).

‡ Médico Intensivista, Unidad de Terapia Intensiva Adultos del Hospital del Norte de El Alto, La Paz (Bolivia).

§ Médico Ginecoobstetra de la Maternidad Concepción Palacios, Especialista en Medicina Crítica en Obstetricia, Caracas (Venezuela).

|| Médico Ginecoobstetra, Medicina Materno Fetal, Hospital General de México «Dr. Eduardo Liceaga», México, D.F.

¶ Académico de Número de la Academia Mexicana de Medicina. Titular de la Academia Mexicana de Cirugía. Jefe de la Unidad de Terapia Intensiva de Ginecología y Obstetricia del Hospital General de México «Dr. Eduardo Liceaga». Profesor Titular de la Especialidad de Medicina Crítica en Obstetricia UAEM y UNAM.

** Académico Emérito de la Academia Mexicana de Cirugía. Titular de la Academia Mexicana de Medicina. Ex Jefe de las Divisiones de Medicina y Medicina Aguda del Hospital de Especialidades del Centro Médico Nacional Siglo XXI. Ex presidente de los Colegios Mexicanos de Nefrología y Medicina Crítica y Terapia Intensiva.

INTRODUCCIÓN

El embarazo puede precipitar arritmias cardiacas no presentes en mujeres consideradas previamente sanas, con o sin cardiopatía orgánica de base.^{1,2} El manejo de arritmias sintomáticas constituye un desafío durante el embarazo, ya que puede poner en riesgo el bienestar materno y fetal.^{2,3} De hecho, existen datos sugerentes de que el embarazo de por sí, incrementa la frecuencia cardiaca en casos de taquicardia paroxística supraventricular (TPS).⁴ Se define como TPS a la taquicardia intermitente patológica de complejo angosto con frecuencia cardiaca mayor a 120 latidos por minuto, originada por encima de los ventrículos, excluyendo la fibrilación auricular, aleteo y taquicardia auricular multifocal, la cual generalmente es autolimitada o relativamente fácil de tratar ya que responde en gran mayoría a maniobras vagales o terapias farmacológicas.⁵⁻⁷ En casos refractarios es posible considerar la ablación con mapeo electroanatómico sin fluoroscopia cuando las condiciones así lo permiten.⁸ Hasta el momento no existen guías específicas de tratamiento de taquicardia supraventricular durante el embarazo, por lo que el objetivo del presente caso es reportar el presente caso con evolución favorable a la literatura disponible.

CASO CLÍNICO

Paciente femenina, 26 años, labores del hogar, originaria y residente de la ciudad de El Alto, La Paz (Bolivia), menarca 13 años, telarca 12 años, pubarca 11 años, ciclos menstruales regulares 28/5, inicio de vida sexual activa a los 16 años, una pareja sexual, método de planificación familiar preservativo, gesta cuatro con los tres embarazos previos normoevolutivos con finalización de los dos primeros por parto eutócico y el último por cesárea dos años antes debido a falta de progresión de trabajo de parto, sin complicaciones. Antecedente de presentar palpitaciones, taquicardia y disnea de forma paroxística desde los siete años, ingiriendo infusiones caseras (mates) que, por referencia de la paciente, permitían la remisión de la signosintomatología. Es internada en el Servicio de Ginecoobstetricia por amenaza de parto pretérmino de embarazo de 32.2 semanas por ultrasonido del segundo trimestre e infección del tracto urinario recibiendo entonces esquema de maduración pulmonar fetal con betametasona 12 mg IM cada 12 horas durante dos días. Durante el tercer día de su internación

presenta palpitaciones, taquicardia y disnea progresiva asociados con dolor torácico localizado en región precordial sin irradiación, siendo valorada por cardiología se llegó al diagnóstico de taquicardia supraventricular del tipo taquicardia paroxística supraventricular con frecuencia ventricular media de hasta 210 latidos por minuto con manejo inicial de maniobras vagales sin éxito, por lo que se solicita valoración a la Unidad de Terapia Intensiva Adultos (UTIA), decidiéndose su ingreso, presentando en ese momento frecuencia ventricular media de 198 latidos por minuto (*Figura 1*).

Ingresa inmediatamente a la UTIA para conversión farmacológica y control de líquidos por encontrarse datos de sobrecarga pulmonar tanto clínicos con estertores húmedos en ambas regiones basales así como radiológicos mediante congestión pulmonar perihiliar bilateral (*Figura 2*).

Recibe amiodarona en bolo inicial de 300 mg intravenoso (IV), seguido de bolo de 150 mg IV e

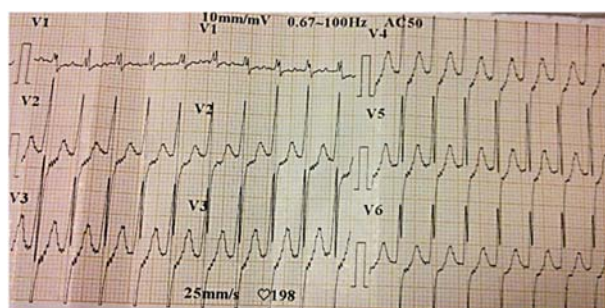


Figura 1. Taquicardia supraventricular paroxística con frecuencia cardiaca importante de 198 latidos por minuto.

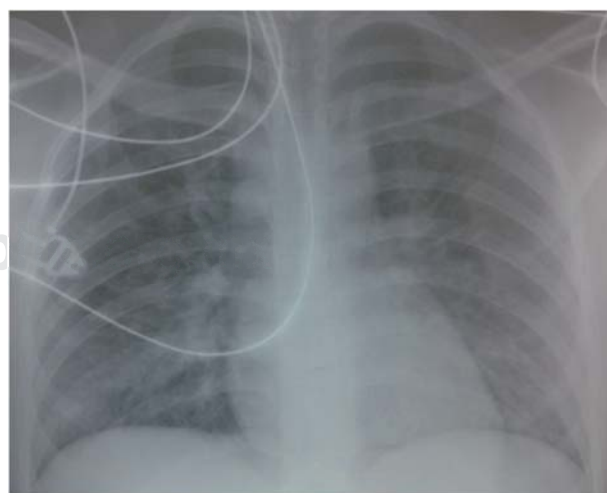


Figura 2. Radiografía AP de tórax que muestra datos de congestión pulmonar perihiliar.

infusión continua de 0.5 mg/min. IV, sin embargo, el control de la frecuencia cardiaca llega solamente hasta 158 latidos por minuto, de manera paralela se realiza monitorización fetal no invasiva por cardiotocografía observándose al ingreso de la paciente incluso cierta actividad contráctil uterina (sin modificaciones cervicales) con trazo fetal sin variabilidad importante, sin embargo, luego de instaurado el tratamiento intensivo se puede evidenciar la mejoría respectiva incluso en el trazo cardiotocográfico con desaparición de la actividad contráctil uterina y registro fetal tipo I (Figura 3), así como desaparición del dolor torácico, disnea y palpitaciones.

La paciente es intervenida por cesárea de urgencia con anestesia neuroaxial peridural, presentando hipotensión siendo ésta manejada con fenilefrina 50 µg IV y líquidos parenterales. Llama la atención que la extracción del producto produce disminución de la frecuencia cardiaca materna hasta 52 latidos por minuto (Figura 4), por lo que se inicia la disminución de infusión de amiodarona suspendiéndose la misma de manera progresiva 24 horas después. Se obtiene producto femenino, Apgar 7/10, Capurro 35.5, peso 2,000 gramos siendo internada en sala de neonatología con evolución favorable. A las 24 horas se evidencian cambios importantes en la radiografía AP de tórax materna, con disminución importante en la congestión pulmonar al igual que desaparición de los estertores húmedos respecti-

vos (Figura 5). La paciente permanece entonces en ritmo sinusal con frecuencia cardiaca de 72 latidos por minuto y es externada a sala de ginecoobstetricia a las 48 horas con seguimiento por cardiología.

DISCUSIÓN

La literatura aún resulta escasa acerca del manejo y evolución de arritmias potencialmente letales durante el embarazo. Se acepta que durante el primer trimestre debe evitarse en lo posible el tratamiento farmacológico ya que la mayoría se trata de fármacos clase C según la clasificación de la *Food and Drug Administration* (FDA);^{9,10} sin embargo, el tratamiento farmacológico puede considerarse durante el segundo y tercer trimestre,^{11,12} como en el presente caso. La adenosina puede provocar parto prematuro por efecto contráctil en la fibra muscular uterina, lo cual limitaría su uso, además se ha informado recurrencia de la taquicardia a los pocos minutos de su administración, la misma situación se ha reportado en relación con la cardioversión eléctrica.^{13,14} Incluso existen reportes de dos muertes maternas luego de la administración de cardioversión eléctrica.¹⁵ Los cambios hemodinámicos, hormonales, autonómicos e incluso emocionales durante el embarazo pueden ser los detonantes de la taquicardia supraventricular durante el embarazo, sin encontrarse un mecanismo claro. Cabe destacar que el mayor aumento de volumen plasmático durante el embarazo ocurre alrededor de las sema-

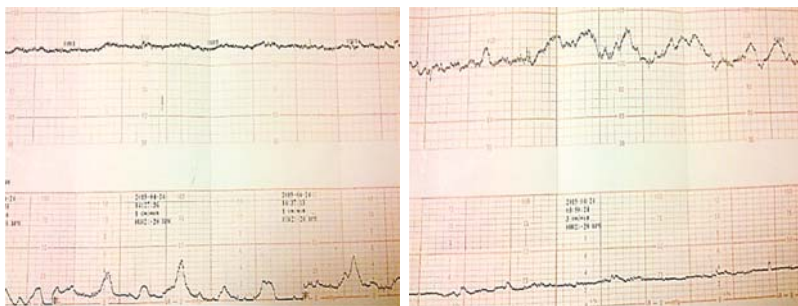


Figura 3.

Cambios en el trazo cardiotocográfico antes (izquierda) y después (derecha) del tratamiento intensivo.

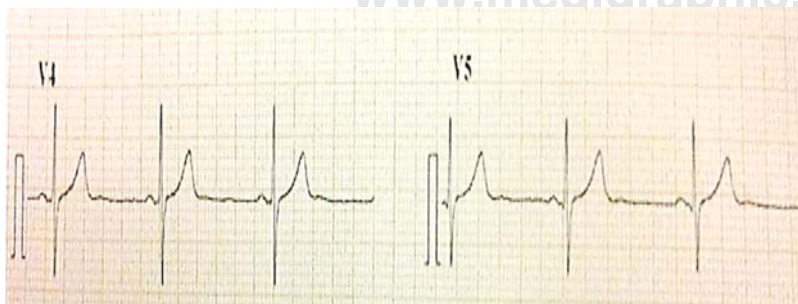


Figura 4.

Trazo electrocardiográfico con ritmo sinusal inmediatamente después de la cesárea de urgencia.

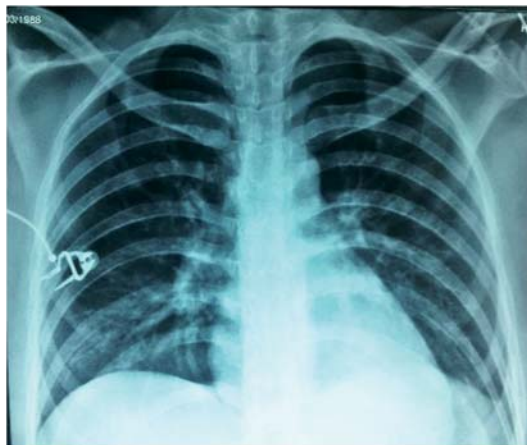

Figura 5. Radiografía AP de tórax que muestra disminución de la congestión pulmonar luego del tratamiento intensivo.

nas 27-34, el cual produce un mayor estiramiento de los miocitos auriculares y ventriculares resultante en despolarización temprana, acortamiento del periodo refractario con enlentecimiento de la conducción del impulso eléctrico.^{14,16,17} El tratamiento a seguir debe tomar en cuenta la condición materna y fetal así como la edad gestacional, y la cesárea de urgencia siempre debe ser una opción. La anestesia peridural puede ser considerada de primera línea para evitar una estimulación simpática al momento de la intubación traqueal. Por otro lado, se menciona que la fenilefrina incrementa el tono vagal por estimulación indirecta de los barorreceptores y podría coadyuvar al control de la taquicardia supraventricular.¹⁴ Todo lo anterior apoya la conducta adoptada en el presente caso, con evolución favorable tanto de la madre como de la recién nacida evitando así un mayor deterioro hemodinámico y mortalidad materno-perinatal. Cabe añadir que en la paciente obstétrica crítica en particular, actualmente existen reportes que sugieren una asociación entre taquicardia supraventricular, *torsades de pointes* y eclampsia, actualmente en estudio.⁵

CONCLUSIÓN

El embarazo puede asociarse con arritmias potencialmente letales y la conducta a adoptar debe ser inmediata buscando proteger el bienestar tanto materno como fetal. La cesárea de urgencia siempre debe ser considerada una opción, en relación con los cambios propios del embarazo. La literatura es escasa acerca del manejo de arritmias durante el embarazo, literatura a la cual se añade el presente caso tratado con éxito.

BIBLIOGRAFÍA

- Dennis AT, Gerstman MD. Management of labour and delivery in a woman with refractory supraventricular tachycardia. *Int J Obstet Anesth.* 2014;23(1):80-85.
- Bigelow A, Crane S, Khoury F, Clark J. Catheter ablation of supraventricular tachycardia without fluoroscopy during pregnancy. *Obstet Gynecol.* 2014;123(1):44-45.
- Driver K, Chisholm CA, Darby AE, Malhotra R, Dimarco JP, Ferguson JD. Catheter ablation of arrhythmia during pregnancy. *J Cardiovasc Electrophysiol.* 2015;26(6):698-702.
- Yu M, Yi K, Zhou L, Tan X. Pregnancy increases heart rates during paroxysmal supraventricular tachycardia. *Can J Cardiol.* 2015;31(6): 820.e5.
- Rambhatla T, Kodra A, Levine E, Mountantonakis S, Bhasin K, Skipitaris N. A case of new supraventricular tachycardia during pregnancy, with the development of post-partum eclampsia, torsades de pointes, and long QT syndrome: is there a connection? *Circulation.* 2014;130:A19203.
- Ripley DP, Shome JJ, Khan S, Turley AJ. Simple treatment options exist for supraventricular tachycardia in pregnancy. *Journal of Obstetrics & Gynaecology.* 2012; 32:502-503.
- Sundara-Raman A, Sharma S, Hariharan R. Minimal use of fluoroscopy to reduce fetal radiation exposure during radiofrequency catheter ablation of maternal supraventricular tachycardia. *Tex Heart Inst J.* 2015;42(2):152-154.
- Ferguson JD, Helms A, Mangrum JM, DiMarco JP. Ablation of incessant left atrial tachycardia without fluoroscopy in a pregnant woman. *J Cardiovasc Electrophysiol.* 2011;22(3):346-349.
- Leiria TLL, Pires LM, Kruse LM, de Lima GG. Supraventricular tachycardia and syncope during pregnancy: a case for catheter ablation without fluoroscopy. *Rev Port Cardiol.* 2014;33(12):805.e1-e5.
- Tak T, Berkseth L, Malzer R. A case of supraventricular tachycardia associated with wolff-parkinson-white syndrome and pregnancy. *WMJ.* 2012;111(5):228-232.
- Joglar JA, Page RL. Management of arrhythmia syndromes during pregnancy. *Curr Opin Cardiol.* 2014;29(1):36-44.
- Ghosh N, Luk A, Derzko C, Dorian P, Chow CM. The acute treatment of maternal supraventricular tachycardias during pregnancy: a review of literature. *J Obstet Gynaecol Can.* 2011;33(1):17-23.
- Canlorbe G, Azria E, Lung MD, Mahieu-Caputo D. Preterm labour after adenosine treatment for paroxysmal supraventricular tachycardia during pregnancy: a case report. *Ann Fr Anesth Reanim.* 2011;30(4):372-374.
- Ok-Kim K, Chang EJ, Cho H. Emergency cesarean delivery in a parturient who had an intractable paroxysmal supraventricular tachycardia. A case report. *Korean J Anesthesiol.* 2012;63(4):360-362.
- Yilmaz F, Beydilli I, Kavalci C, Yilmaz S. Successful electrical cardioversion of supraventricular tachycardia in a pregnant patient. *Am J Case Rep.* 2012;13:33-35.
- Enriquez AD, Economy KE, Tedrow U. Contemporary management of arrhythmias during pregnancy. *Circulation: Arrhythmia and Electrophysiology.* 2014;7:961-967.
- Viruez-Soto JA, Vallejo-Narváez CM, Briones-Garduño JC, Díaz de León-Ponce MA. *Medicina crítica en obstetricia.* México: Prado; 2015.

Correspondencia:

Dr. José Antonio Viruez Soto
Avenida Juan Pablo II Núm. 220,
El Alto, La Paz (Bolivia). Teléfono: 591+2+2864070
E-mail: antonioviruez@hotmail.com