

Ultrasonido en obstetricia crítica

José Antonio Viruez Soto,* Carla María Vallejo Narváez,* Berenice Zavala Barrios,*
Ángel Augusto Pérez Calatayud,‡ Jesús Carlos Briones Garduño,§
Manuel Antonio Díaz de León Ponce,|| Carlos Gabriel Briones Vega¶

RESUMEN

Antecedentes: La aplicación de ultrasonido tiene cada día más importancia en la monitorización y toma de decisiones en la Unidad de Cuidados Intensivos. El objetivo es describir la experiencia en la aplicación de ultrasonido en pacientes obstétricas críticamente enfermas ingresadas a la Unidad de Cuidados Intensivos de Ginecología y Obstetricia del Hospital General de México «Dr. Eduardo Liceaga» (UCIGO) con diagnósticos de preeclampsia severa, hemorragia obstétrica y sepsis en el periodo de 01 de enero 2014 al 01 de enero de 2015.

Métodos: Las pacientes ingresadas durante el periodo de estudio con los diagnósticos respectivos, recibieron el tratamiento según la Guía de Práctica Clínica (GPC) de la Secretaría de Salud, así como se realizó ultrasonido materno-fetal al ingreso según flujogramas denominados como Guía E-MATER referida a la «evaluación ecsonográfica del Código MATER».

Resultados: La muestra estuvo conformada por 221 pacientes, 154 (70%) con preeclampsia severa, 47 (21%) con hemorragia obstétrica y 20 (9%) con sepsis obstétrica. Únicamente existieron cuatro fallecimientos, uno por preeclampsia severa y tres por shock séptico refractario, con mortalidad únicamente de 1.8%.

Conclusiones: La baja mortalidad en la UCIGO se relaciona al apego con las GPC, así como la monitoriza-

SUMMARY

Background: Ultrasound application is more important every day for monitorization and decision making in critical care. The objective is describing the experience in ultrasound application in the Critical Care Obstetrics Unit in Hospital General de México «Dr. Eduardo Liceaga» in patients with severe preeclampsia, haemorrhage and obstetrical sepsis during period January 01 2014-January 01 of 2015.

Methods: Patients received treatment according to the «Clinic Practice Guides» (CPG) of «Secretaría de Salud de México» and received maternal-fetal ultrasound denominated «E-MATER Guide» designed by the authors.

Results: 221 patients were included, 154 (70%) with severe preeclampsia, 47 (21%) with haemorrhage and 20 (9%) with obstetrical sepsis. There were only 4 deaths, 1 for severe preeclampsia and 3 for refractory septic shock, with a mortality of only 1.8%.

Conclusions: The low mortality is related to the treatment according the CPG and the multiparametric monitorization adding maternal-fetal ultrasound that should be considered by the physician involved in the Critical Care Obstetrics attention. The application of simple ultrasound guides adding relevant data for treatment is suggested.

* Unidad de Terapia Intensiva de Ginecología y Obstetricia del Hospital General de México «Dr. Eduardo Liceaga».

‡ Unidad de Terapia Intensiva de Ginecología y Obstetricia del Hospital General de México «Dr. Eduardo Liceaga», Grupo Mexicano para el Estudio de la Medicina Intensiva.

§ Académico de Número de la Academia Mexicana de Medicina. Titular de la Academia Mexicana de Cirugía. Jefe de la Unidad de Terapia Intensiva de Ginecología y Obstetricia del Hospital General de México «Dr. Eduardo Liceaga». Profesor Titular de la Especialidad de Medicina Crítica en Obstetricia EAEM y UNAM.

|| Académico Emérito de la Academia Mexicana de Cirugía. Titular de la Academia Mexicana de Medicina. Ex jefe de las Divisiones de Medicina y Medicina Aguda del Hospital de Especialidades del Centro Médico Nacional Siglo XXI. Ex presidente de los Colegios Mexicanos de Nefrología y Medicina Crítica y Terapia Intensiva.

¶ Jefe de Atención Materno Infantil, Instituto de Genética e Infertilidad.

ción multiparamétrica a la cual se añade el ultrasonido materno-fetal que debe ser considerado por el médico involucrado en la atención de la paciente obstétrica en estado crítico. Se sugiere la aplicación de algoritmos sencillos que aporten datos relevantes que orienten el manejo respectivo.

Palabras clave: Cuidados críticos, obstetricia, ultrasonido.

INTRODUCCIÓN

La aplicación del ultrasonido (US) tiene cada día más importancia en la monitorización y toma de decisiones en la Unidad de Cuidados Intensivos (UCI). La paciente obstétrica críticamente enferma requiere manejo multidisciplinario por especialidades relacionadas a la ginecología y obstetricia, medicina crítica en obstetricia, medicina materno-fetal, medicina intensiva, anestesiología y medicina interna, así como todo el personal comprometido e interesado en la evaluación y manejo integral del binomio materno-fetal.

Evaluación materna: de manera general, el US en la UCI resulta de la combinación de protocolos simples, para mencionar entre los más importantes se encuentran el protocolo LUCI (*Lung Ultrasound in the Critically Ill*) consistente en la identificación de signos: el signo del murciélago (línea pleural), deslizamiento pulmonar (signo de la playa), líneas A (artefactos horizontales), signo del cuadrilátero y sinusoidal que indican derrame pleural, el signo tisular que indica consolidación pulmonar, las líneas B y cohetes pulmonares que sugieren síndromes intersticiales, abolición del deslizamiento pulmonar con presencia del signo de la estratósfera y punto pulmonar que sugieren neumotórax, así también se menciona el signo del pulso pulmonar y el broncograma aéreo dinámico, los cuales son útiles para distinguir la atelectasia de la neumonía.¹⁻³ El protocolo BLUE (*Bedside Lung Ultrasound in Emergency*) es un protocolo rápido (< 3 minutos) que incluye también el análisis venoso que permite el diagnóstico diferencial en pacientes con insuficiencia respiratoria aguda, con este protocolo es posible diferenciar entre edema pulmonar, embolismo pulmonar, neumonía, enfermedad pulmonar obstructiva crónica, asma y neumotórax.⁴ El protocolo FALLS (*Fluid Administration Limited by Lung Sonography*) adapta el protocolo BLUE para ser utilizado en pacientes con insuficiencia circulatoria, ya que realiza un examen secuencial para choque obstructivo, cardiogénico, hipovolémico y distributivo utilizando la ecocardiografía transtorácica en combinación con el ultrasonido pulmonar, con la aparición de líneas B consideradas como el límite de la terapia con fluidos (pulmón húme-

Key words: *Critical care, obstetrics, ultrasound.*

do).¹ Para la ecocardiografía en particular, la ventana subcostal tiene mejor definición en decúbito dorsal y es particularmente útil en pacientes bajo ventilación mecánica, se menciona que todos los pacientes críticos tienen al menos una ventana ecocardiográfica (generalmente la subcostal) útil para su interpretación e incluso las imágenes de calidad subóptima son de utilidad en una interpretación cualitativa, el denominado protocolo FATE (*Focus Assessed Transthoracic Ecocardiogram*) que busca, de forma secuencial, excluir la patología evidente, evaluar el grosor de las paredes y dimensiones de las cavidades, evaluar la contractilidad y visualizar la pleura de ambos lados.⁵ Una ventaja del ultrasonido es que la paciente no es expuesta a radiación, tanto así que el proyecto LUCI-FLR (*LUCI favouring limitation of radiation*) puede ser desplegado en la paciente con trauma.¹ En la paciente obstétrica, la evaluación por ultrasonido de la vena cava inferior demuestra aumento en su diámetro posterior a la administración de líquidos.⁶ En las pacientes particularmente preeclámpticas queda establecida la relación entre una presión coloidosmótica baja y la presencia de ascitis evidenciable por US.^{7,8} Por otro lado, la rotura hepática a la cual puede llegar la evolución de una preeclampsia, así como el hematoma e infarto como sus formas más tempranas, son demostrables al US.⁹ En relación con la colocación de vía venosa central y cateterización vascular para la administración de líquidos, agentes terapéuticos y distintas técnicas de monitoreo, es de suma importancia mencionar que la técnica de acceso vascular bajo guía ecográfica es de utilidad invaluable para los profesionales que emplean venas de gran calibre como lo son el acceso yugular o el subclavio (además de disminuir las complicaciones asociadas), pero no se limitan sólo a este uso, ya que se puede aplicar incluso para accesos venosos periféricos cuando la situación regional lo amerite, incluso para la colocación de una vía arterial.^{5,10} Cabe añadir otras aplicaciones del US en la UCI tales como la evaluación de la anatomía y cinética diafragmática en pacientes críticos, lo cual proporciona información en el abordaje de diferentes escenarios como la sincronización paciente-ventilador, el retiro de la ventilación mecáni-

ca y la evaluación del reclutamiento alveolar en casos de distrés respiratorio agudo.^{11,12} Aunque se aplica desde hace 25 años, el US en la UCI es una disciplina relativamente joven que se expande para prácticamente convertirse en el estetoscopio del intensivista moderno, más aún cuando es el responsable del manejo de pacientes obstétricas en estado crítico.¹³

Evaluación fetal: desde la segunda mitad del siglo XX, el conocimiento relativo a la fisiología y bienestar fetal se refiere a la detección de hipoxemia y acidosis.¹⁴ La asfixia fetal se produce cuando el intercambio gaseoso se altera de manera importante para causar acidosis metabólica significativa, que de prolongarse lleva a la muerte fetal.¹⁵ La práctica obstétrica ideal intenta evitar en lo posible intervenciones invasivas buscando disminuir los índices de morbilidad materno-fetal.^{16,17} De acuerdo con las recomendaciones de la *International Society of Ultrasound in Obstetrics and Gynecology* (ISUOG) se considera la siguiente evaluación por ultrasonido fetal:

- Biometría fetal: establecer la edad gestacional en relación con la fecha de última regla confiable y ultrasonidos previos.
- Placenta: evaluar localización, así como imágenes anecoicas sugestivas de desprendimiento.
- Líquido amniótico: la disminución del mismo (columna máxima < 2 cm) se asocia a acidosis o muerte perinatal, más aún en restricción del crecimiento.
- Hemodinamia fetal: en relación al compromiso hemodinámico y toma de decisiones, deben evaluarse:
 - Vena umbilical: cuando existe un compromiso importante de la función ventricular fetal se presenta un cambio de flujo continuo a pulsátil a nivel de la vena umbilical, indicador de interrupción inmediata del embarazo.
 - Ductus venoso: la pérdida de la onda A (contracción auricular) refleja el compromiso de la función miocárdica fetal por acidosis. En este momento, las pruebas de vigilancia fetal tradicionales como la cardiocografía o perfil biofísico apenas comienzan a alterarse. Tomar en cuenta que el porcentaje de flujo reverso disminuye a medida que avanza la gestación, probablemente por incremento de la distensibilidad ventricular derecha y caída de las resistencias placentarias que disminuyen la postcarga del ventrículo derecho. Así en el transcurso del tercer trimestre puede considerarse normal hasta 20% de flujo sanguíneo reverso. Su alteración es indicador de interrupción mediata del embarazo.

- Istmo aórtico: refleja el balance entre la impedancia del cerebro y las resistencias vasculares sistémicas con una fuerte asociación entre resultados adversos perinatales y daño neurológico. Precede por una semana a la alteración en el ductus venoso, lo que lo hace un predictor no tan efectivo de muerte fetal, pero sí una indicación de interrupción pronta.
- Arteria umbilical (AU): determina aumento en la resistencia vascular placentaria. El análisis gasométrico mediante cordocentesis demuestra que los valores bajos de pH y PO₂ se asocian a alteraciones graves en la onda de velocidad de flujo de la AU, así como la ausencia o el flujo reverso en la telediástole son signos evidentes de asfixia fetal, indicativos de extracción fetal incluso antes de que la cardiocografía presente alteraciones.
- Índice cerebro-placentario: útil para evaluar la impedancia placentaria, de encontrarse alterado se asocia a problemas del neurodesarrollo expresados a los 18 meses de edad.
- Arteria cerebral media (ACM): la vasodilatación cerebral o «*brain sparing*» expresada mediante caída del índice de pulsatilidad (IP) con aumento del flujo diastólico, se relaciona directamente con pobre desarrollo neurológico a dos años del nacimiento. Este cambio en la morfología de las ondas de la ACM no se considera un signo de acidosis fetal y por tanto no es de manera aislada un criterio para interrupción del embarazo.¹⁸

El reconocimiento de una condición riesgosa para el binomio materno-fetal de manera temprana así como su resolución integral es la base de la creación de los «equipos de respuesta rápida», los cuales tienen la finalidad de reducir la mortalidad materno-fetal.¹⁹

El objetivo es describir la experiencia en la aplicación de ultrasonido materno-fetal en pacientes obstétricas críticamente enfermas ingresadas a la Unidad de Cuidados Intensivos de Ginecología y Obstetricia del Hospital General de México «Dr. Eduardo Liceaga» (UCIGO-HGM) con diagnósticos de preeclampsia severa, hemorragia obstétrica y sepsis en el periodo de 01 de enero 2014 al 01 de enero de 2015.

PACIENTES Y MÉTODOS

Todas las pacientes incluidas durante el periodo de estudio recibieron el tratamiento respectivo según la Guía de Práctica Clínica de la Secretaría de Salud de

México, así como se realizó ultrasonido materno-fetal según los flujogramas elaborados en la UCIGO para tal fin, denominados en conjunto como la Guía E-MATER referida a la «evaluación ecosonográfica del Código MATER» (Figuras 1 a 3). La evaluación por ultrasonido se realizó al momento del ingreso de la paciente a la UCIGO (Figura 4), aunándose a la monitorización multiparamétrica de rutina: nivel de conciencia o escala de sedoanalgesia de Richmond, escala Predeliric, escala numérica análoga, presión arterial no invasiva, cardioscopia o electrocardiografía, pletismografía, saturación periférica de hemoglobina por pulsioxímetro, diuresis horaria, temperatura, presión venosa central, presión intraabdominal, así como bioimpedancia transtorácica para monitorización hemodinámica no invasiva. Se

utilizó equipo de ultrasonido portátil marca GE LOGIQ Book XP (Estados Unidos) el cual otorga imágenes en modo bidimensional, modo M y Doppler. Para el examen de ecocardiografía se utilizó un equipo portátil marca Sonosite M-Turbo (Estados Unidos).

RESULTADOS

La muestra estuvo conformada por 221 pacientes, de las cuales 154 (70%) ingresaron con diagnóstico de preeclampsia severa, 47 (21%) con hemorragia obstétrica y 20 (9%) con sepsis obstétrica. Las características de las pacientes incluidas en esta serie de casos se muestran en el *cuadro 1*. Vale la pena resaltar que únicamente existieron cuatro falleci-

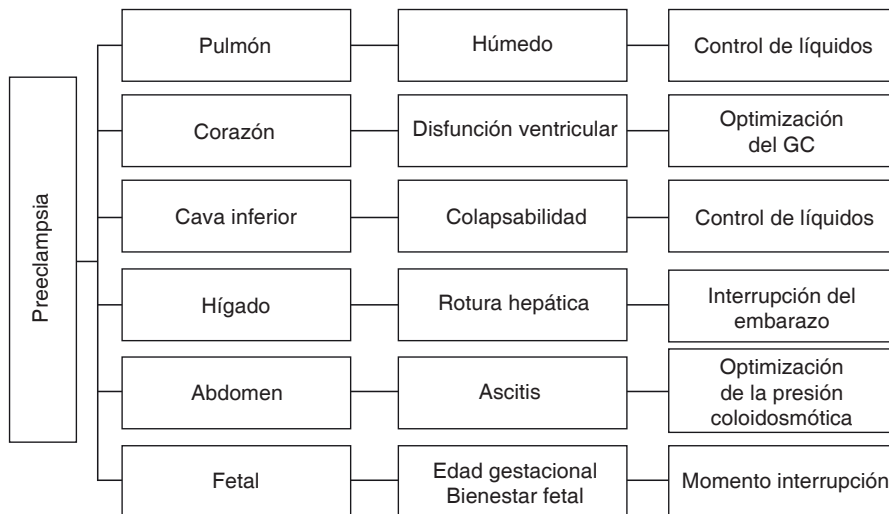


Figura 1.

Algoritmo de manejo de preeclampsia orientado por ultrasonido: identificar el desarrollo de edema pulmonar (cardiogénico y no cardiogénico) para limitar así el aporte de líquidos, optimizar el gasto cardíaco mediante la administración de inotrópicos, optimizar la presión coloidosmótica, así como la interrupción del embarazo y el momento más adecuado según la flujometría Doppler materno-fetal.

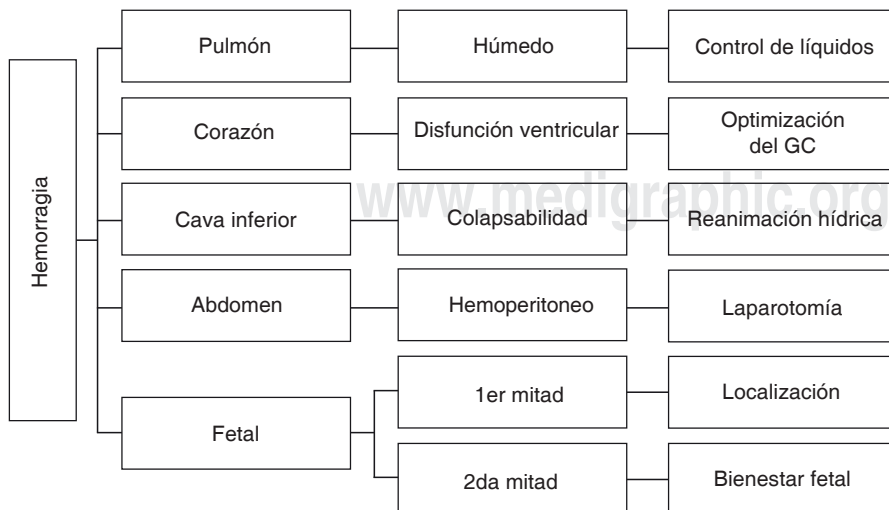


Figura 2.

Algoritmo de manejo de hemorragia obstétrica orientado por ultrasonido: busca guiar y limitar la reanimación con líquidos así como la optimización del gasto cardíaco mediante inotrópicos en los casos que lo requieran, orientar la conducta definitiva en relación con la causa de la hemorragia; si se presenta en la primera mitad del embarazo deberá determinarse la localización del sangrado ya sea intrauterino (aborto) o extrauterino (embarazo ectópico) y si se presenta en la segunda mitad del embarazo deberá evaluarse el bienestar fetal para decidir el momento así como la vía más adecuada de interrupción.

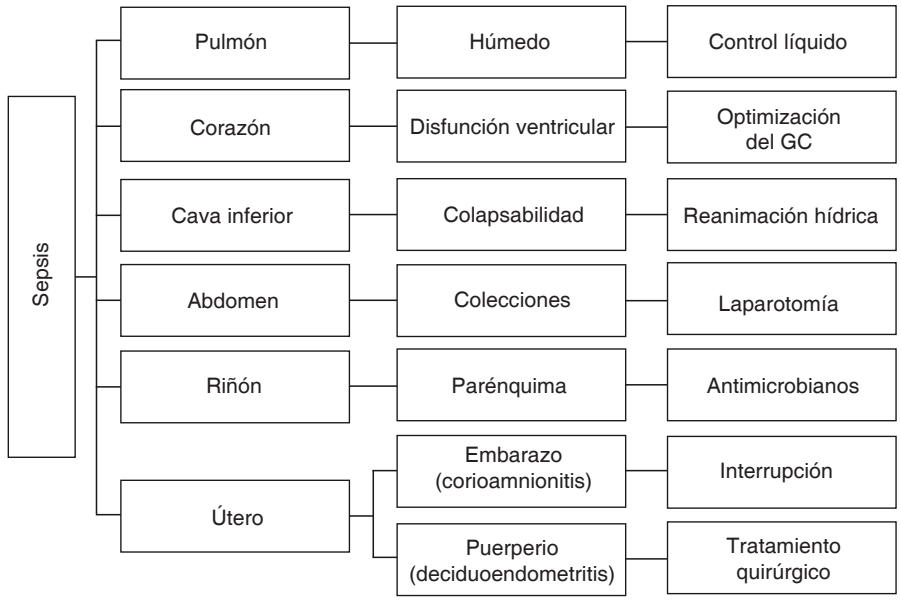


Figura 3.

Algoritmo de manejo de sepsis obstétrica orientado por ultrasonido: busca guiar y limitar la reanimación con líquidos así como la optimización del gasto cardiaco mediante inotrópicos en los casos que así lo requieran, orientar la conducta definitiva en relación con la presencia de colecciones líquidas en abdomen o un foco renal (por la predisposición propia de la paciente embarazada), así como identificar un foco infeccioso obstétrico (útero y su contenido).

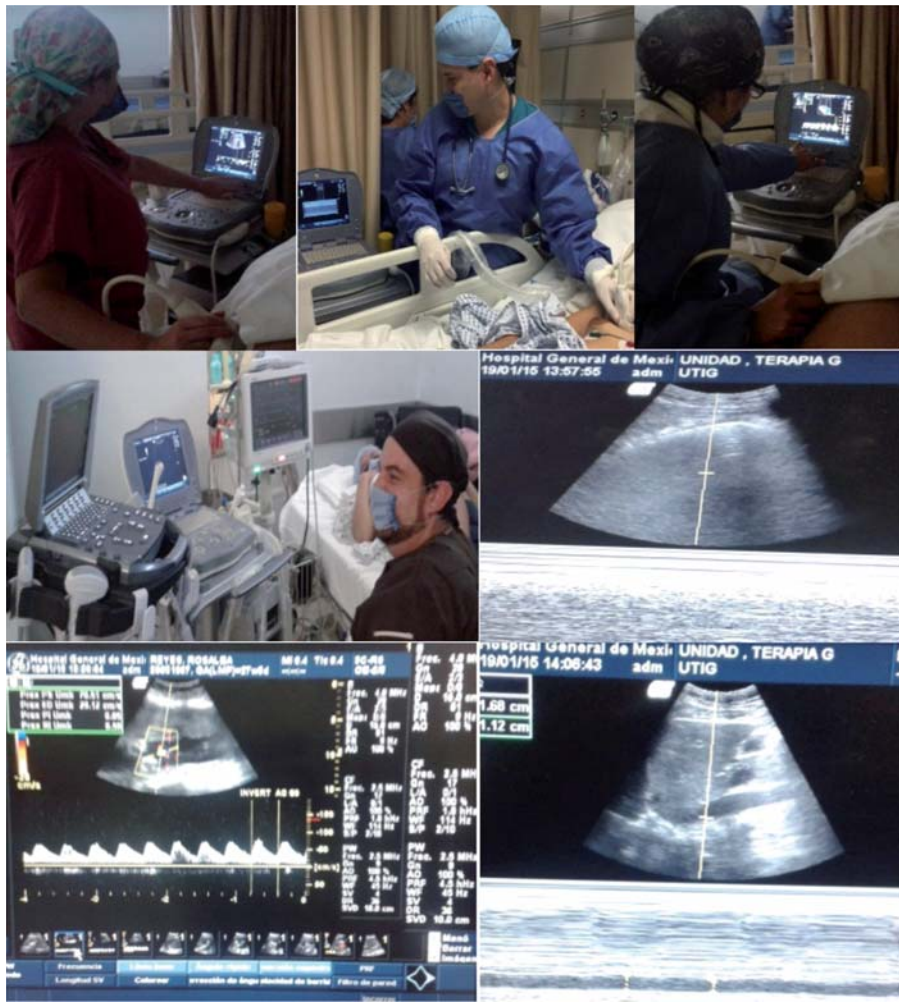

Figura 4.

Realización de la Guía E-MATER por el personal de la UCIGO-HGM.

Cuadro I. Características de las pacientes.

| Pacientes/variable | | Media | Límites | Rango | Desviación estándar |
|--------------------|------------------|-------|----------|-------|---------------------|
| Preeclampsia | Edad (años) | 27 | 17-43 | 26 | 4.56 |
| | Estancia (horas) | 52 | 9-408 | 399 | 48 |
| Hemorragia | Edad (años) | 32 | 18-52 | 34 | 8.95 |
| | Estancia (horas) | 82 | 8-288 | 280 | 78.9 |
| Sepsis | Edad (años) | 34 | 12-64 | 52 | 15.24 |
| | Estancia (horas) | 184 | 24-1,224 | 1,200 | 300.45 |

mientos, uno por preeclampsia severa (edema agudo pulmonar establecido que falleció a la hora del ingreso), así como tres casos relacionados a shock séptico refractario, obteniéndose una mortalidad en la UCIGO únicamente de 1.8%.

DISCUSIÓN Y CONCLUSIONES

Resulta importante destacar la baja mortalidad en la UCIGO, resultante de un adecuado manejo así como la monitorización multiparamétrica a la cual se añade el ultrasonido realizado de forma rutinaria a las pacientes obstétricas en estado crítico. Llama la atención el tiempo prolongado de estancia de las pacientes sépticas como expresión de la importancia de esta enfermedad también en la paciente obstétrica. Con base a las ventajas que conlleva la realización de ultrasonido, al ser un método no invasivo repetible las veces que sea necesario, portátil, así como ofrecer datos de incomparable importancia materno-fetal, es que debe ser realizada de forma imprescindible por el médico involucrado en la atención de la paciente obstétrica en estado crítico, sugiriéndose la aplicación de algoritmos sencillos que aporten datos relevantes que orienten el manejo respectivo.

BIBLIOGRAFÍA

- Lichtenstein D, van Hooland S, Elbers P, Malbrain M. Ten good reasons to practice ultrasound in critical care. *Anaesthesiology Intensive Therapy*. 2014;46(5):323-335.
- Carrillo-Esper R, Carrillo-Córdova JR, Carrillo-Córdova LD. Patrones ultrasonográficos pulmonares en el enfermo grave. *Rev Asoc Mex Med Crit y Ter Int*. 2011;25(1):24-32.
- Carrillo-Esper R, Brom-Valladares R, Carrillo-Córdova LD, Carrillo-Córdova JR. Ultrasonido pulmonar en la Unidad de

Terapia Intensiva. Fundamentos y aplicaciones clínicas. *Cir Ciruj*. 2009;77:323-328.

- Lichtenstein D, Mezière G. Relevance of lung ultrasound in the diagnosis of acute respiratory failure. The blue protocol. *Chest*. 2008;134:117-125.
- Rincón-Salas JJ, Hernández-Mercado MA, Vidal-Andrade ER, Monares-Zepeda E, Cardonatti G, Nogue R, et al. Ultrasonografía aplicada en medicina crítica. *Rev Asoc Mex Med Crit y Ter Int*. 2012;26(3):158-165.
- Hernández C, Reed K, Cohen W. Changes in maternal inferior cava vein measurements in an obstetrical term population: is it a reliable predictor of fluid status? *American Journal of Obstetrics & Gynecology*. 2015;212:S231-S232.
- Pradhan P, Sherpa K, Joshi A, Pathak S. Massive ascites in severe pre-eclampsia: a rare complication. *Nepal Med Coll J*. 2012;14(4):342-344.
- Vásquez-Rodríguez JG. Presión coloidosmótica plasmática, índice de Briones y ascitis en preeclampsia-eclampsia. *Cir Cir*. 2010;78:137-143.
- Briones-Garduño JC, Guerrero-Hernández A, Díaz de León-Ponce MA, Reyes-Mendoza LE, Briones-Vega CG. Ruptura hepática en preeclampsia. *Rev Asoc Mex Med Crit y Ter Int*. 2012;26(2):99-100.
- León-Jimeno I, Flores-Escartín M, Serrano-Lozano JA. Estudio aleatorizado para la comparación de la colocación de accesos vasculares centrales con y sin ayuda de ultrasonido. *Rev Mex Angiol*. 2013;41(1):15-24.
- Carrillo-Esper R. Evaluación ultrasonográfica del diafragma en el enfermo grave. *Rev Asoc Mex Med Crit y Ter Int*. 2014;28(3):187-194.
- Carrillo-Esper R, Tapia-Velasco R, Garrido-Aguirre E, Nava-López JA, Neri-Maldonado R, Flores-Rivera OI. Evaluación ultrasonográfica del reclutamiento alveolar. *Rev Asoc Mex Med Crit y Ter Int*. 2014;28(4):273-278.
- Calderón-González JA. Ultrasonografía realizada por el médico intensivista. Experiencia en una unidad hospitalaria de segundo nivel de atención. *Rev Asoc Mex Med Crit y Ter Int*. 2014;28(2):85-90.
- Fahey J, King T. Intrauterine asphyxia: clinical implications for providers of intrapartum care. *Journal of Midwifery & Woman's Health*. 2005;50(6):498-506.
- Carrera JM, Figueras F, Antolin E. Hemodinámica fetal: mediante Doppler. *Clin Invest Gin Obst*. 2003;30(8):242-269.
- Castelazo-Ayala L. Sufrimiento fetal. Causas. Conducta a seguir. *Ginecol Obstet Mex*. 2009;77(1):114-120.
- Makikallio K, Vuolteenao O, Jouppila P, Rasanen J. Association of severe placental insufficiency and systemic venous pressure rise in the fetus with increased neonatal troponin T levels. *Am J Obstet Gynecol*. 2000;183:726-731.
- Figueras F, Gratacós E. Update on the diagnosis and classification of fetal growth restriction and proposal of a stage-based management protocol. *Fetal Diagn Ther*. 2014;36:86-98.
- Briones-Garduño JC, Gutiérrez-Vásquez MC, Esquivel-Gutiérrez LJ, Díaz de León-Ponce MA, Briones-Vega CG. Experiencia exitosa con el Código MATER. *Rev Asoc Mex Med Crit y Ter Int*. 2011;25(1):43-45.

Correspondencia:

Dr. José Antonio Viruez Soto
Calle Dr. Lucio núm. 240, interior 6,
Colonia Doctores, 06720,
Delegación Cuauhtémoc, México, D.F.
Teléfono: 5566289773
E-mail: antonioviruez@hotmail.com