



## Impacto de la anquiloglosia y la frenotomía lingual en la alimentación neonatal

Manuel Salvador Robles-Andrade,\* Cecilia Guerrero-Sierra<sup>‡</sup>

\* Cirujano Dentista Especialista en Periodoncia e Implantología, Coordinador de Estomatología.

<sup>‡</sup> Cirujana Dentista Especialista en Ortodoncia y Ortopedia Maxilofacial, adscrita a la Coordinación de Estomatología.

Instituto Nacional de Perinatología.

### RESUMEN

En los últimos años, se le ha dado un mayor énfasis a la duración de la lactancia materna exclusiva durante los primeros seis meses de vida. En este sentido, se han enfocado diversas líneas de investigación en el manejo de las dificultades para alimentarse en el periodo neonatal. Una alteración que dificulta el funcionamiento adecuado de los mecanismos de succión-deglución es la anquiloglosia, la cual limita los movimientos linguales impidiendo que el neonato pueda alimentarse de manera correcta, dificultando la capacidad del neonato para mantenerse unido al seno, lo que genera dolor mamario durante la lactancia. Para resolver esta alteración, se ha propuesto a la frenotomía lingual. El objetivo de este artículo de revisión va encaminado en analizar el efecto de la anquiloglosia en el desempeño alimenticio del recién nacido, así como el impacto de la frenotomía lingual en la resolución de las dificultades para alimentarse.

**Palabras clave:** Anquiloglosia, frenillo lingual.

### ABSTRACT

In the last years it has been given a special attention to the length of breastfeeding, exclusively in the first six months of life, therefore, there are several studies for the management of feeding difficulties in the neonatal period; ankyloglossia is an alteration that can limit the correct oral-motor functioning, which can restrict lingual movements limiting the correct feeding of the newborn baby, because of the lack of ability to stay attached to the breast, causing maternal nipple pain during breastfeeding. To solve this problem the lingual frenotomy has been proposed; the objective of this review is to evaluate the effect of ankyloglossia in the feeding performance of the newborn baby, as well as the impact of the lingual frenotomy in the resolution of the feeding difficulties.

**Key words:** Ankyloglossia, lingual frenum.

### INTRODUCCIÓN

La leche materna es un fluido dinámico compuesto por macro y micronutrientes y por factores bioactivos (enzimas, factores inmunológicos y citocinas), que es fundamental durante el desarrollo neonatal.<sup>1</sup> La Organización Mundial de la Salud (OMS)<sup>2</sup> y los Centros para la Prevención y Control de Enfermedades (CDC) de los EUA<sup>3-5</sup> han establecido que el periodo ideal de lactancia exclusiva comprende los primeros seis meses de vida, combinando posteriormente la lactancia con otros complementos alimenticios.

Para obtener la leche materna, el neonato debe coordinar una serie de mecanismos complejos de succión-deglución, los cuales están implicados en el desarrollo motor oral durante los primeros meses de vida. Para desempeñar adecuadamente estas funciones, es necesaria la interacción entre la lengua, los labios, la mandíbula, el maxilar, el paladar duro, el paladar blando, el piso de la boca y los rebordes alveolares. Estos mecanismos inician cuando los labios son estimulados; la cara es dirigida hacia el estímulo, se abre la boca proyectando la lengua, el labio inferior se invierte permitiendo a la lengua sobrepasar el reborde alveolar. Posteriormente, la punta y el dorso

de la lengua se elevan comprimiendo la areola y el pezón contra el paladar duro sin dejar espacios en la superficie bucal, mientras que la porción lingual posterior forma un sello contra el paladar blando y la faringe. Una vez que la mandíbula se desplaza en sentido inferior, se produce una presión negativa, facilitando la extracción de la leche materna.<sup>3</sup>

Estos procesos representan el inicio de la alimentación y resulta evidente que la alteración de alguna de las estructuras anatómicas que componen al sistema estomatognático podría impedir el correcto funcionamiento de los mecanismos de succión-deglución. Una de las alteraciones más frecuentes es la anquiloglosia, con una incidencia que oscila entre el 1.7-5% de los recién nacidos, y entre el 25-44% manifiestan dificultades para alimentarse;<sup>4,5</sup> ésta es una anomalía congénita caracterizada por la inserción corta del frenillo lingual, restringiendo la movilidad de la lengua<sup>6</sup> y dificultando la capacidad del recién nacido para alimentarse.<sup>7</sup> En este sentido, el objetivo de esta revisión de la literatura es analizar el efecto de la anquiloglosia en el desempeño alimenticio del recién nacido, así como el impacto de la frenotomía lingual en la resolución de las dificultades para alimentarse.

## EFEECTO DE LA ANQUILOGLOSIA EN LA ALIMENTACIÓN

La irritación de los pezones, el dolor mamario, la baja producción de leche materna y la dificultad del infante para alimentarse son las principales razones por las que las madres interrumpen la lactancia exclusiva.<sup>8,9</sup> La inserción inadecuada del frenillo lingual podría ser un factor etiológico, ya que impide la protrusión lingual y evita la cobertura del reborde alveolar inferior durante la alimentación, lo que ocasiona un proceso de succión traumático; esto fue probado en un estudio empleando imágenes ultrasónicas en infantes con diagnóstico de anquiloglosia, con dificultad persistente para alimentarse, observándose dos patrones de succión: compresión de la base o de la punta del pezón, lo cual ocasionaba dolor.<sup>10</sup> Estos hallazgos son consistentes con los resultados demostrados por Ricke et al.,<sup>11</sup> en donde al evaluar el efecto de la anquiloglosia en la alimentación de 147 bebés, observaron que el doble de las madres con bebés diagnosticados con anquiloglosia manifestaban dolor mamario e irritación de los pezones durante el

primer mes de lactancia. Además del dolor mamario, la dificultad del neonato para mantenerse unido al seno, la ineficiencia para alimentarse de manera continua y por periodos prolongados, así como la dificultad para ganar peso, representan otros hallazgos clínicos asociados con la anquiloglosia.<sup>12,13</sup> Mukai et al.<sup>14</sup> analizaron el efecto de la anquiloglosia en el desplazamiento de la epiglotis y la laringe, observando una disminución en la saturación de oxígeno durante la alimentación. En un estudio prospectivo controlado, Messner et al.<sup>6</sup> compararon a 36 madres que presentaban neonatos con diagnóstico de anquiloglosia contra un grupo control de madres que presentaban neonatos sin dicha alteración, encontrando que los neonatos que presentaban anquiloglosia generalmente manifestaban dificultad para mantenerse unidos al seno, generando dolor en el pezón por más de seis semanas comparado con el grupo control; en este estudio también se demostró que la anquiloglosia puede afectar la duración de la lactancia materna.

Por otro lado, parece ser que los infantes que presentan anquiloglosia no tienen problema para alimentarse con biberón, ni con alimentos sólidos cuando éstos son incorporados a su dieta. Pese a ello, ésta no debe proponerse como una solución de primera instancia.

## DIAGNÓSTICO

El diagnóstico de anquiloglosia es clínico. Algunos autores la han determinado anatómicamente cuando se observa la inserción del frenillo lingual cercana a la punta de la lengua, ocasionando que se observe en forma de la

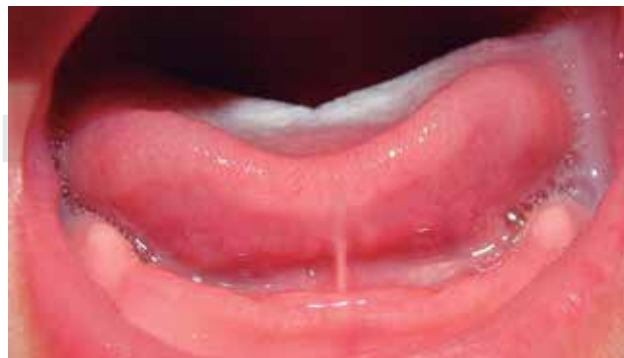

Figura 1. Aspecto clínico de anquiloglosia, donde se observa la limitación del movimiento lingual adoptando la forma de la letra V.

letra V o de “corazón” cuando ésta protruye (*Figura 1*). Desde el punto de vista funcional, se ha descrito como la imposibilidad de protruir la lengua y sobrepasar el reborde alveolar, con disminución de la movilidad lingual, dificultando la capacidad para alimentarse, ocasionando dolor a la madre durante la lactancia.<sup>5,14,15</sup>

Debido a que no existe un consenso sobre las limitaciones funcionales que pueda presentar esta alteración,

se desarrolló la herramienta de evaluación Hazelbaker para la función del frenillo lingual (HATLFF),<sup>16</sup> que representa un instrumento cuantitativo que evalúa el impacto negativo de la anquiloglosia sobre la lactancia. Este instrumento mide cinco aspectos anatómicos y siete funcionales (*Cuadro I*); Ballard et al.<sup>17</sup> han sugerido que el diagnóstico de anquiloglosia significativa puede determinarse mediante un puntaje total de

**Cuadro I. Herramienta de evaluación de Hazelbaker para la función del frenillo lingual.**

Aspectos anatómicos	Aspectos funcionales
<p>Aspecto lingual cuando se levanta</p> <p>2: Redonda o cuadrada</p> <p>1: Ligera hendidura en la punta de la lengua</p> <p>0: Forma de V</p> <p>Elasticidad del frenillo</p> <p>2: Muy elástico</p> <p>1: Moderadamente elástico</p> <p>0: Poca o nula elasticidad</p> <p>Longitud del frenillo lingual</p> <p>2: &gt; 1 cm</p> <p>1: 1 cm</p> <p>0: &lt; 1 cm</p> <p>Inserción del frenillo en la lengua</p> <p>2: Posterior a la punta lingual</p> <p>1: En la punta lingual</p> <p>0: Punta lingual hendida</p> <p>Inserción del frenillo lingual al reborde alveolar inferior</p> <p>2: Inserción en el piso de la boca</p> <p>1: Inserción por debajo del reborde alveolar inferior</p> <p>0: Inserción en el reborde alveolar inferior</p>	<p>Lateralización</p> <p>2: Completa</p> <p>1: Cuerpo lingual sin movimiento de la punta</p> <p>0: Nulo</p> <p>Elevación de la lengua</p> <p>2: La punta se eleva a la mitad de la boca</p> <p>1: Sólo los bordes linguales se elevan</p> <p>0: La punta lingual se mantiene en el reborde alveolar inferior</p> <p>Protrusión lingual</p> <p>2: La punta lingual sobrepasa el labio inferior</p> <p>1: La punta lingual sobrepasa el reborde alveolar inferior</p> <p>0: La punta lingual no sobrepasa el reborde alveolar inferior</p> <p>Expansión de la porción lingual anterior</p> <p>2: Completa</p> <p>1: Parcial</p> <p>0: Nula</p> <p>Convexidad lingual</p> <p>2: Bordes completos</p> <p>1: Sólo bordes laterales</p> <p>0: Nulo</p> <p>Peristalsis</p> <p>2: Completa (anterior a posterior)</p> <p>1: Parcial (originándose en la parte posterior)</p> <p>0: Nula</p> <p>Retracción lingual</p> <p>2: Nula</p> <p>1: Periódica</p> <p>0: Frecuente o con cada succión</p>

ocho o menos, y que en tal caso, la frenotomía estaría indicada. Sin embargo, no existe evidencia suficiente que sustente esta aseveración.

## EFFECTO DE LA FRENOTOMÍA LINGUAL EN LA ALIMENTACIÓN

Parece ser que la intervención quirúrgica más apropiada para corregir la inserción inadecuada del frenillo lingual en el neonato es la frenotomía, la cual consiste en liberar el frenillo mediante una incisión de 3-5 mm empleando anestesia local (*Figuras 2 y 3*).

En el estudio previamente citado, realizado por Geddes et al.,<sup>10</sup> al efectuar la frenotomía lingual, observaron que se producían cambios en los movimientos de la lengua, lo que aumentaba la producción de leche y mejoraba la eficiencia para alimentarse, disminuyendo la percepción de dolor materno. Hogan et al.,<sup>5</sup> en un ensayo clínico aleatorio, en donde al grupo experimental se les realizaba la frenotomía y al grupo control se le daba asesoría y se le otorgaba ayuda para alimentar al neonato, observaron que sólo uno de 29 bebés (3%) del grupo control logró alimentarse correctamente, mientras que en el grupo de frenotomía la mejoría clínica resultó en 27 de 28 neonatos (96%). En general, 54 de los 57 bebés estudiados (95%) presentaron mejorías significativas para alimentarse posterior a la frenotomía.

En un estudio más reciente, Buryk et al.<sup>18</sup> aplicaron la HATLFF para analizar a los neonatos diagnosticados con anquiloglosia significativa que presentaban dificultad para alimentarse y que las madres referían dolor. En este estudio se asignaron aleatoriamente 30 neonatos al grupo de frenotomía y 28 al grupo control, demostrándose una clara e inmediata mejoría en la resolución del dolor materno y en la capacidad del neonato para alimentarse cuando se llevaba a cabo la frenotomía. Blenkinsop et al.,<sup>19</sup> en un estudio retrospectivo, analizaron el impacto de la frenotomía, así como la satisfacción materna con el procedimiento, reportando mejorías en la alimentación en el 95% de los casos, sin presentar complicaciones. En un estudio<sup>17</sup> involucrando a 2,620 casos de anquiloglosia en infantes, se analizó la seguridad de la frenotomía, observándose mínimo sangrado postoperatorio, siendo éste autolimitante en un periodo de tiempo corto y ocurriendo en la minoría de los casos.

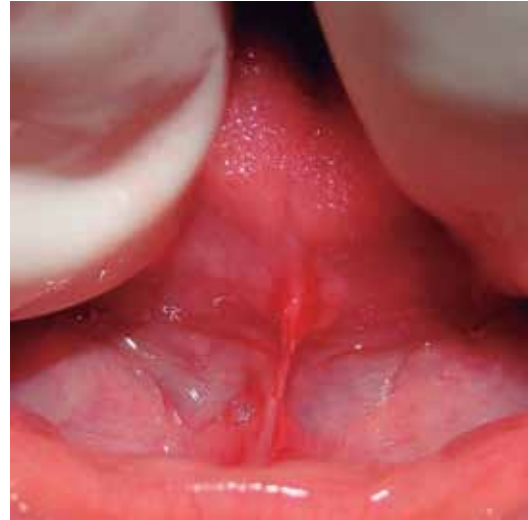


Figura 2. Frenotomía lingual mediante una incisión en la porción media del frenillo.

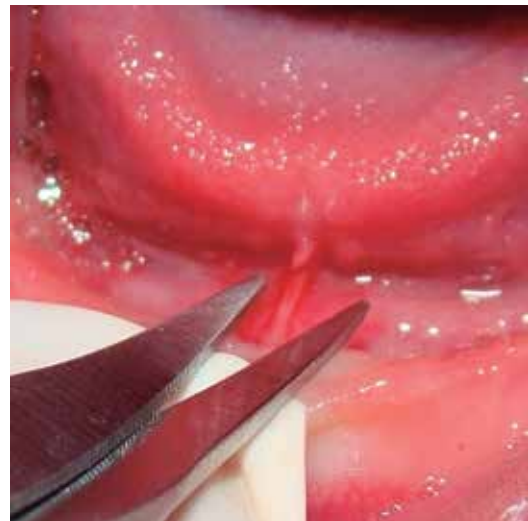

Figura 3. Aspecto clínico al séptimo día postoperatorio. No se observan limitaciones en el movimiento lingual.

## CONCLUSIONES

Aunque la evidencia es limitada, si basamos la toma de decisiones en los estudios disponibles, parece ser que la frenotomía lingual es un procedimiento efectivo y seguro para resolver la dificultad de alimentar a los neonatos con diagnóstico de anquiloglosia, siendo ésta una intervención mínimamente invasiva,

que ha demostrado beneficios significativos. Si los mecanismos de alimentación no mejoran posterior a la frenotomía, será necesaria la evaluación de otras causas de control del pobre mecanismo neurológico o mecánico de la lengua. Se requiere desarrollar un mayor número de ensayos clínicos aleatorios comparando la frenotomía con un grupo control al que no se le intervenga para obtener la mejor evidencia y de esta manera desarrollar guías clínicas.

## REFERENCIAS

1. Hamosh M. Bioactive factors in human milk. *Pediatr Clin North Am.* 2001; 48: 69-86.
2. World Health Organization. Infant and young child nutrition. Global strategy on infant and young child feeding. WHO Fifty-fifth World Health Assembly; 2002.
3. Neiva FC, Cattoni DM, Ramos JL, Issler H. Early weaning: implications to oral motor development. *J Pediatr (Rio J).* 2003; 79: 7-12.
4. Messner AH, Lalakea L, Aby J, Macmahon J, Bair E. Ankyloglossia: incidence and associated feeding difficulties. *Arch Otolaryngol Head Neck Surg.* 2000; 126: 36-9.
5. Hogan M, Westcott C, Griffiths M. Randomized, controlled trial of division of tongue-tie in infants with feeding problems. *J Paediatr Child Health.* 2005; 41: 246-50.
6. Messner AH, Lalakea ML. Ankyloglossia: controversies in management. *Int J Pediatr Otorhinolaryngol.* 2000; 54: 123-31.
7. Hillan R. Division of tongue tie: wicked and barbaric? *Pract Midwife.* 2008; 11: 22-5.
8. Schwartz K, D'Arcy HJ, Gillespie B, Bobo J, Longeway M, Foxman B. Factors associated with weaning in the first 3 months postpartum. *J Fam Pract.* 2002; 51: 439-44.
9. McLeod D, Pullon S, Cookson T. Factors influencing continuation of breastfeeding in a cohort of women. *J Hum Lact.* 2002; 18: 335-43.
10. Geddes DT, Langton DB, Gollow I, Jacobs LA, Hartmann PE, Simmer K. Frenulotomy for breastfeeding infants with ankyloglossia: Effect on milk removal and sucking mechanism as imaged by ultrasound. *Pediatrics.* 2008; 122: e188-e94.
11. Ricke LA, Baker NJ, Madlon-Kay DJ, DeFor TA. Newborn tongue-tie: prevalence and effect on breast-feeding. *J Am Board Fam Pract.* 2005; 18: 1-7.
12. Griffiths DM. Do tongue ties affect breastfeeding? *J Hum Lact.* 2004; 20: 409-14.
13. Amir LH, James JP, Beatty J. Review of tongue-tie release at a tertiary maternity hospital. *J Paediatr Child Health.* 2005; 41: 243-5.
14. Mukai S, Mukai C, Asaoka K. Ankyloglossia with deviation of the epiglottis and larynx. *Ann Otol Rhinol Laryngol Suppl.* 1991; 153: 3-20.
15. Fleiss PM, Burger M, Ramkumar H, Carrington P. Ankyloglossia: a cause of breastfeeding problems? *J Hum Lact.* 1990; 6: 128-9.
16. Hazelbaker AK. The Assessment Tool for Lingual Frenulum Function (ATLFF): Use in a Lactation Consultant Private Practice. Pacific Oaks College, Los Angeles. 1993.
17. Ballard JL, Auer CE, Khory JC. Ankyloglossia: Assessment, incidence, and effect of frenuloplasty on the breastfeeding dyad. *Pediatrics.* 2002; 110: e63.
18. Buryk M, Bloom D, Shope T. Efficacy of neonatal release of ankyloglossia: a randomized trial. *Pediatrics.* 2011; 128: 280-8.
19. Blenkinsop A. A measure of success: audit of frenulotomy for infant feeding problems associated with tongue-tie. *MIDIRS.* 2003; 13: 389-92.

*Correspondencia:*

**Dr. Manuel Salvador Robles Andrade**  
 Coordinación de Estomatología  
 Instituto Nacional de Perinatología  
 Teléfono: 55209900, ext. 234  
 E-mail: dr.srobles@gmail.com