



Criptococoma pulmonar gigante en paciente inmunocompetente: reporte de caso

Giant lung cryptococcoma in immunocompetent patient: case report

Laura Mestre-Orozco,* Rosa María Vicuña-González,*
Freddy Rafael Domínguez-Sosa,* Julio César López-Valdés*

* Hospital Central Sur de Alta Especialidad PEMEX. México.

RESUMEN. La criptococosis pulmonar es una entidad poco frecuente, cuya epidemiología en México no se encuentra del todo descrita. Se presenta como complicación de la infección por VIH u otros cuadros de inmunosupresión. Se expone el caso de un hombre joven, inmunocompetente, quien inició con manifestaciones neurológicas y se evidenció un criptococoma pulmonar gigante. Este caso representa un ejemplo habitual de la criptococosis pulmonar, cuyo inicio clínico suele ser incipiente hasta presentar manifestaciones sistémicas asociadas con la infección. La particularidad del caso aquí descrito se relaciona a que aun sin presentar inmunocompromiso, la afectación pulmonar fue importante y hubo progresión a meningitis con déficit neurológico asociado, que llevó a complicaciones y resección pulmonar.

Palabras clave: criptococoma, gigante, pulmón, inmunocompetente.

ABSTRACT. Lung cryptococosis is a rare entity whose epidemiology hasn't been entirely reported in Mexico. It is frequently found as a complication of HIV or other cases of immunosuppression. We present a case of a young immunocompetent man who debuted with neurological manifestations and was later found to have a giant lung cryptococcoma. This is a particularly interesting case because although the clinical manifestations were normal, the patient was not immunocompromised and the lung damage was important with later development of meningitis that led to complications and a lung resection.

Keywords: cryptococcoma, giant, lung, immunocompetent.

INTRODUCCIÓN

La criptococosis pulmonar es una entidad poco frecuente, cuya epidemiología en México no se encuentra del todo descrita; sin embargo, acorde a datos proporcionados por Carrada BT *et al*,¹ en México, se aisló el hongo en 20.7% de las muestras de excremento de palomas en áreas urbanas; además, menciona que para 1970 se registraron sólo 25 casos de criptococosis en los hospitales de concentración del Distrito Federal (hoy Ciudad de México).

Por otra parte, menciona 13 casos confirmados tras el estudio histopatológico *post mortem* de un total de 22,088

estudios *post mortem* (0.59 diagnósticos por 1,000). Ahora bien, se debe recordar que con frecuencia se presenta como complicación de la infección por VIH u otros cuadros de inmunosupresión (leucemia, uso de glucocorticoides, entre otros), es así como los casos aislados en pacientes inmunocompetentes son considerados aún de mayor escasez.² Por otra parte, el cuadro clínico en pacientes inmunocompetentes suele ser de inicio pulmonar con posterior extensión al sistema nervioso central (meningitis).³ A continuación, se expone el caso de un hombre joven, inmunocompetente, quien presentó una clínica incipiente cuyo inicio fue a través de manifestaciones neurológicas y en quien se evidenció un criptococoma pulmonar gigante.

PRESENTACIÓN DEL CASO

Varón de 23 años, originario de Oaxaca y residente de Monterrey, Nuevo León; convivencia con animales positiva a razón de palomas urbanas, sin otros antecedentes de importancia. Inició cuatro días posterior a la aplicación de la segunda dosis de la vacuna contra el virus SARS-CoV-2 con cefalea de intensidad moderada

Correspondencia:

Dra. Laura Mestre-Orozco

Correo electrónico: laura.mestre.oroazco@gmail.com

Recibido: 09-III-2022; aceptado: 27-V-2022.

Citar como: Mestre-Orozco L, Vicuña-González RM, Domínguez-Sosa FR, López-Valdés JC. Criptococoma pulmonar gigante en paciente inmunocompetente: reporte de caso. Neumol Cir Torax. 2022; 81 (2): 144-146. <https://dx.doi.org/10.35366/108503>

a severa, de tipo opresiva, la cual no presentó irradiaciones y sin mejoría al consumo de analgésicos; tras dos días de evolución se agregó inestabilidad a la marcha, así como alucinaciones visuales y crisis convulsivas de tipo tónico clónico.

Acudió a unidad hospitalaria en donde se realizó tomografía simple de cráneo, en la cual se evidenció presencia de múltiples lesiones circunscritas de distribución heterogénea en ambos hemisferios del cerebro. Se realizaron estudios de laboratorio, consistentes en pruebas serológicas para anticuerpos contra VIH, VHB y VHC, las cuales fueron negativas. Se inició tratamiento con anfotericina B deoxicolato de 100 mg cada 24 horas intravenoso y fluconazol de 100 mg cada 12 horas vía oral, con mejoría clínica tras su administración; no obstante, presentó disminución de la agudeza visual de forma progresiva, así como cuadros febriles de repetición.

Se realizó tomografía simple de tórax pulmonar (Figura 1A y 1B), la cual mostró lesión lobar inferior izquierda. Tras tres días sin mejoría, se realizó toracotomía posterolateral y lobectomía inferior izquierda en donde se reportó consolidación amarilla blanquecina de 10 × 10 cm en lóbulo inferior, lóbulo superior sin alteraciones (Figura 1C). Se realizaron tinciones de PAS, Grocott y mucicarmín, observando abundantes *Cryptococcus* en todo el parénquima pulmonar (Figura 2).

El paciente se egresó tras 27 días de estancia, con manejo ambulatorio y esquema antifúngico hasta nueva evaluación.

DISCUSIÓN

El caso previamente mencionado representa un ejemplo habitual de la criptococosis pulmonar, cuyo inicio clínico

co suele ser incipiente hasta presentar manifestaciones sistémicas asociadas con la infección; sin embargo, la particularidad del caso aquí descrito se relaciona a que aun sin presentar inmunocompromiso, la afectación pulmonar fue importante y hubo progresión a meningitis con déficit neurológico asociado que llevó a complicaciones y resección pulmonar. Si bien, no nos fue posible determinar la asociación, en relación con la aplicación de la segunda dosis de la vacuna, en cierta forma la evidencia presentada y el inicio de forma abrupta tras la aplicación de la misma puede conllevar una asociación relacionada al estado de inmunosupresión-inmunocompetencia.

Por otra parte, se ha descrito que cuando se trata de criptococosis aislada a pulmón el diagnóstico es relativamente bueno, empero, éste se ve drásticamente asociado a una mala evolución al tener extensión extrapulmonar, como en nuestro caso; siendo reportada hasta en 55% de mortalidad.⁴ Las dimensiones del criptococoma expuesto son equiparables con el criptococoma pulmonar más grande publicado hasta la fecha: el caso de Menon A. et al⁵ de 14 × 13 × 0.5 cm en un paciente masculino inmunocompetente de 48 años sin extensión extrapulmonar. En ese caso, el paciente tuvo un tiempo de evolución de dos años hasta ser intervenido por una lobectomía superior derecha con resolución del cuadro posteriormente. Al seguimiento de ocho meses no mostró recurrencia.

Debido a la baja incidencia de criptococosis en México, no hay un consenso sobre el esquema terapéutico.⁶ Los pacientes inmunocompetentes con criptococosis pulmonar aislada tienen un excelente pronóstico sin ser necesario recibir terapia antifúngica o resección quirúrgica.

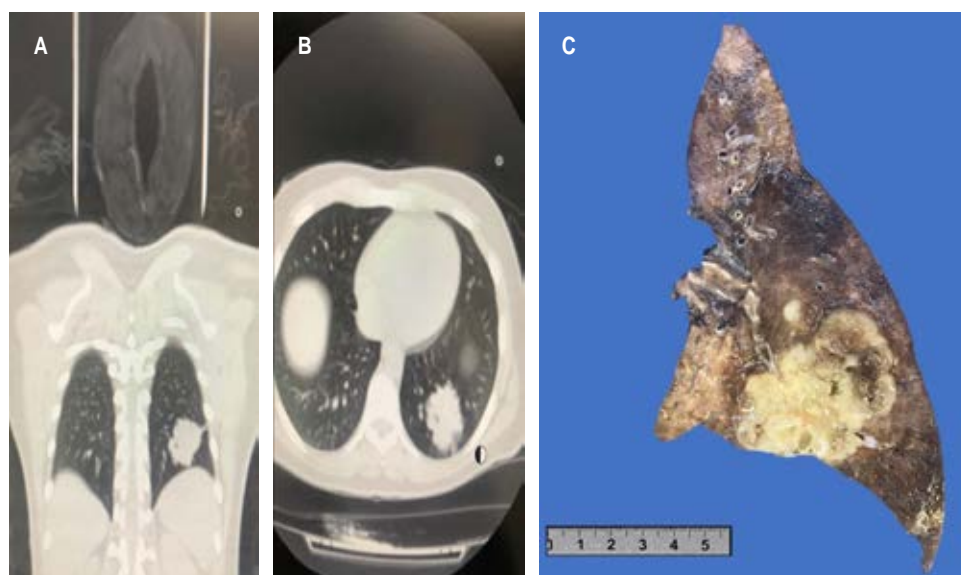


Figura 1:

A y B) Tomografía torácica con lesión de bordes difusos en lóbulo pulmonar inferior izquierdo homogénea hiperdensa. **C)** En el tercio inferior se observa una lesión nodular bien delimitada que mide 8.3 × 5.5 × 5.0 cm de color amarillo blanquecino, consistencia dura, con áreas de aspecto microquistico que contienen material de aspecto mucoso.

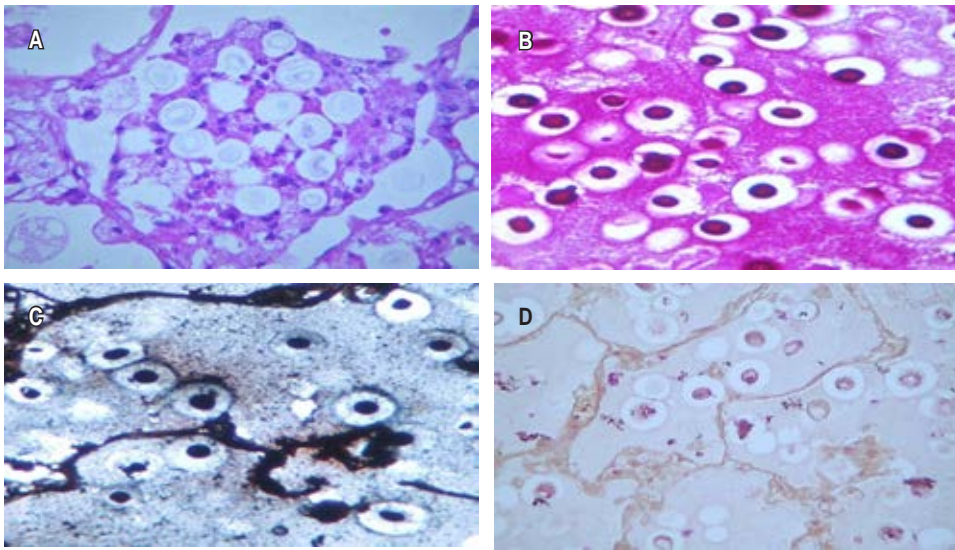


Figura 2:

Tinciones de H&E, PAS, Grocott y Mucicarmín que evidencian *Cryptococcus* en parénquima pulmonar y fagocitados por macrófagos.

ca, por lo cual en varias ocasiones se dejan únicamente en observación.⁷ B. Saag et al⁸ recomienda únicamente iniciar terapia antifúngica si el paciente es sintomático. Nadrous HF et al⁹ siguen estas recomendaciones, así como indicar tratamiento cuando se presenta extensión extrapulmonar como en el caso del paciente que aquí se presenta. El tratamiento quirúrgico se debería considerar para casos con obstrucción de órganos vitales, anomalías radiográficas persistentes, o casos refractarios a tratamiento después de un mes. En el caso del paciente que aquí se presenta, se decidió el tratamiento quirúrgico por el deterioro neurológico continuo sin respuesta al tratamiento antifúngico.

CONCLUSIONES

Este caso representa un ejemplo habitual de la criptococosis pulmonar, cuya particularidad está en su presentación en un paciente sin inmunocompromiso. Aun así fue importante su afectación tanto pulmonar como neurológica. Aunque no se pudo determinar una relación con la aplicación de la segunda dosis de la vacuna, en cierta forma la evidencia presentada y el inicio de forma abrupta tras la aplicación de la misma puede conllevar una asociación relacionada al estado de inmunosupresión-inmunocompetencia.

REFERENCIAS

1. Carrada BT. Criptococosis en la era del sida. *Rev Mex Patol Clin Med Lab.* 2003;50(1):33-40.
2. Haddad N, Cavallaro MC, Lopes MP, Fernandez JM, Laborda LS, Otoch JP, et al. Pulmonary cryptococcoma: a rare and challenging diagnosis in immunocompetent patients. *Autops Case Rep.* 2015;5(2):35-40.
3. Hsiao PJ, Cheng H, Kao YH, Wang YH, Chiu CC, Chiang WF, et al. Comparison of laboratory diagnosis, clinical manifestation, and management of pulmonary cryptococcosis: Report of the clinical scenario and literature review. *Clin Chim Acta.* 2022;524:78-83.
4. French N, Gray K, Watera C, Nakiyingi J, Lugada E, Moore M, et al. Cryptococcal infection in a cohort of HIV-1-infected Ugandan adults. *AIDS.* 2002;16(7):1031-1038.
5. Menon A, Rajamani R. Giant 'cryptococcoma' of the lung. *Br J Dis Chest.* 1976;70(4):269-272.
6. Abassi M, Boulware DR, Rhein J. Cryptococcal meningitis: diagnosis and management update. *Curr Trop Med Rep.* 2015;2(2):90-99.
7. Zhang B, Wang L, Qian B, Liu W, Shi H. Standard antifungal therapy for pulmonary cryptococcosis to improve prognosis. *Lancet Infect Dis.* 2019;19(12):1281.
8. Saag MS, Graybill RJ, Larsen RA, Pappas PG, Perfect JR, Powderly WG, et al. Practice guidelines for the management of cryptococcal disease. *Clin Infect Dis.* 2000;30(4):710-718.
9. Nadrous HF, Antonios VS, Terrell CL, Ryu JH. Pulmonary cryptococcosis in nonimmunocompromised patients. *Chest.* 2003;124(6):2143-2147.

Conflicto de intereses: los autores declaran no tener conflicto de intereses.