

# Utilidad de la biopsia pulmonar transtorácica con aguja de Tru-cut y de Chiba en el mismo paciente, guiadas por TC para el diagnóstico de tumoración pulmonar periférica

Eduardo Gutiérrez-Camacho,\*✉ Martha Edith Cancino-Marentes,‡ César Rodríguez-Cruz,\*  
César Aguilar-Zaragoza,\* Yesenia Romero-Casillas,\* Priscilla Gutiérrez-de la Cruz§

\*Hospital General de Zona No. 1, Instituto Mexicano del Seguro Social, Tepic, Nayarit; ‡Universidad Autónoma de Nayarit;  
§Universidad Autónoma de Guadalajara.

**RESUMEN.** La biopsia pulmonar transtorácica con aguja fina tipo Chiba o gruesa y cortante tipo Tru-cut, guiadas mediante tomografía computada de tórax, son empleadas para el diagnóstico de lesión pulmonar periférica. **Objetivo:** Comparar la certeza diagnóstica de la biopsia pulmonar transtorácica, con ambas agujas en el mismo paciente, y evaluar si la combinación mejora la certeza diagnóstica sin aumentar las complicaciones. **Material y métodos:** De abril del 2013 a abril del 2016 en un hospital de segundo nivel de atención se estudiaron 49 pacientes adultos con lesión pulmonar periférica, con guía de tomografía computada, se tomaron biopsias con aguja de Chiba, seguida de Tru-cut, las cuales fueron analizadas por dos patólogos distintos. **Resultados:** Se eliminaron 2 pacientes por no tener resultados completos. De los 47 estudiados, 34 (72%) fueron del género masculino y 13 (28%) del femenino, edad de 42 a 86 y media 68.9 años. Con la técnica de Chiba se diagnosticó el 95% de los pacientes; 41 malignos, 4 benignos y 2 falsos negativos que requirieron cirugía menor en quirófano (toracoscopia y minitoracotomía) para su diagnóstico. Con la de Tru-cut el 87%: 38 malignos, 9 negativos a malignidad: 9 benignos (en 2 de ellos fueron malignos con Chiba) y 5 falsos negativos (3 diagnosticados con Chiba y las 2 de cirugía menor); y 4 patologías benignas (2 infecciosas, 1 hamartoma y 1 atelectasia pulmonar). Las estirpes histológicas más frecuentes con ambas técnicas fueron epidermoide y adenocarcinoma. Las causas benignas fueron hamartoma, infecciosa y atelectasia pulmonar. Chiba reportó sensibilidad 0.95, especificidad 1, VPP1, VPN 0.66, falsos negativos 0.04. Mientras que la de Tru-cut fue de 0.89, 1.1, 0.44 y 0.11, respectivamente. Con ninguna técnica hubo falsos positivos. La principal complicación fue neumotórax. **Conclusiones:** La aguja de Chiba fue discretamente superior que Tru-cut en certeza diagnóstica. Emplear una seguida de la otra y en el mismo paciente, mejora el rendimiento diagnóstico sin aumentar las complicaciones.

**Palabras clave:** Biopsia pulmonar transtorácica, tomografía computada, aguja de Chiba, aguja de Tru-cut, certeza diagnóstica.

## Utility of lung transthoracic biopsy with Tru-cut and Chiba needle on the same patient, guided by CT for periferial lung tumor diagnosis

**ABSTRACT.** Transthoracic lung biopsy (TTLB) with fine needle Chiba type and Tru-cut thick cutting biopsies, computerized tomography (CT) scan guided lung biopsies in the diagnosis of peripheral lung lesions. **Objective:** Compare the diagnostic certainty (TTLB) with Chiba and Tru-cut biopsy in the same patient, and evaluate if the combination of both improves the certainty in the diagnosis, without increasing complications. **Material and methods:** Forty-nine adult patients with pulmonary lesions were studied from April 2013 to April 2016 at a 2nd level hospital. All patients were biopsied a Chiba needle, followed by a Tru-cut which were analyzed by 2 different pathologists. **Results:** Two patients were eliminated due do not having complete results. Of the 47 studied patients 34 (72%) were male and 13 (28%) female, their age range was 42-86 and average 68.9 years old. With the Chiba technique, 95% of the patients were diagnosed: 41 malignant, 4 benign and 2 false negatives that required minor surgery (thoracoscopy and mini-thoracotomy) for diagnosis. With Tru-cut, 87%: 38 malignant, 9 negative to malignancy: 9 benign (2 of them were malignant with Chiba) and 5 false negatives (3 malignant with Chiba and 2 minor surgery); and 4 bening pathologies (2 infections, 1 hamartoma and 1 pulmonary atelectasis). Most frequent histological types in both techniques were epidermoid

### ✉ Autor para correspondencia:

Dr. Eduardo Gutiérrez-Camacho, Hospital General de Zona No. 1,  
Instituto Mexicano del Seguro Social, Tepic, Nayarit.  
Correo electrónico: egutierrezc66@hotmail.com

Trabajo recibido: 19-V-2018; aceptado: 30-IV-2019

Este artículo puede ser consultado en versión completa en: [www.medigraphic.com/neumologia](http://www.medigraphic.com/neumologia)

and adenocarcinoma. The benign causes were: Hamartoma, infectious and lung atelectasis. The Chiba reported sensitivity 0.95, specificity 1, VPP1, NPV 0.66, false negatives 0.04. The Tru-cut was 0.89, 1.1, 0.44 and 0.11 respectively. Neither technique gave false positives. The main complication was pneumothorax. **Conclusions:** The Chiba needle was slightly superior to Tru-cut in diagnostic certainty. The employment to technique followed the other in the same patient, increased the certainty of the diagnostic, but not the complications.

**Key words:** Transthoracic lung biopsy, computerized tomography, needle Chiba, needle Tru-cut, diagnostic certain.

## INTRODUCCIÓN

Las lesiones pulmonares tanto benignas como malignas ocupan un lugar importante en el campo de la neumología y representan un reto para el diagnóstico y tratamiento correspondiente.<sup>1</sup> La biopsia pulmonar transthorácica (BPTT) es la técnica más comúnmente empleada para diagnosticar el origen de lesión pulmonar periférica, con o sin absceso, única o múltiple, nodular o con área de consolidación focal.<sup>2</sup> La utilización de la tomografía computada (TC) como guía, permite la visualización de la lesión, valoración preliminar de la misma, la adecuada inserción de la aguja en la lesión y toma de la muestra correspondiente.<sup>3</sup> La BPTT puede realizarse mediante aguja fina aspirando la lesión en estudio, o con aguja gruesa y cortante, obteniendo tejido. Hay estudios que reportan que la biopsia con aguja core y Tru-cut son similares en rendimiento diagnóstico.<sup>4</sup> El empleo de la aguja de Tru-cut está ampliamente validado para el diagnóstico de lesión pulmonar periférica. Algunas de las ventajas de esta técnica son su carácter poco invasivo, alto rendimiento diagnóstico, del estudio histopatológico se pueden obtener marcadores mutacionales, que son indispensables para indicar la terapia blanco e inmunoterapia, con bajo costo y mínimas complicaciones.<sup>5</sup> Se han estudiado pacientes con lesiones desde 0.7 hasta 15 cm de diámetro. Por cada lesión se toman tres muestras de biopsia en promedio.<sup>6</sup> El empleo de la aguja fina tipo Chiba para el estudio citopatológico tiene certeza diagnóstica que va del 80 al 95% en lesiones malignas, mientras que la aguja gruesa tipo core alcanza hasta un 96%; aunque también tiene mayor porcentaje de complicaciones, en especial el neumotórax.<sup>7</sup> Cuando el tamaño del tumor es menor a 2 cm de diámetro, y a mayor distancia de la pared torácica, las complicaciones son mayores.<sup>8</sup> Asimismo, existen factores predictores de complicaciones inherentes al procedimiento en ambas técnicas.<sup>9</sup>

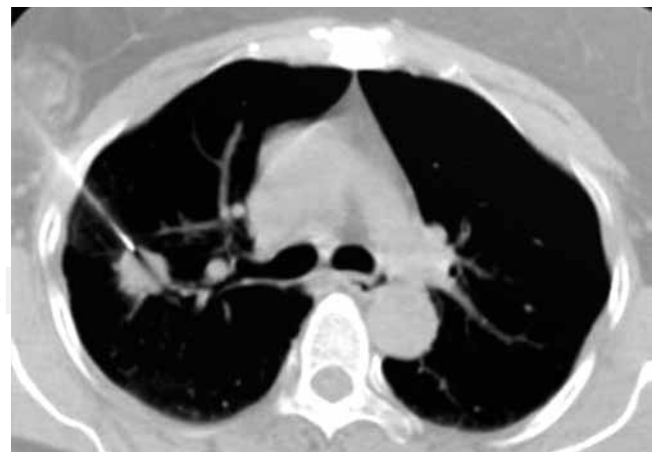Habitualmente se realiza la BPTT ya sea con aguja fina o cortante en forma separada, pero no una seguida de la otra y en el mismo paciente.

El objetivo de esta investigación fue comparar la certeza diagnóstica de la BPTT con aguja de Chiba y Tru-cut, una seguida de la otra en el mismo paciente. Determinar si en forma conjunta incrementan la certeza diagnóstica, sin aumentar las complicaciones.

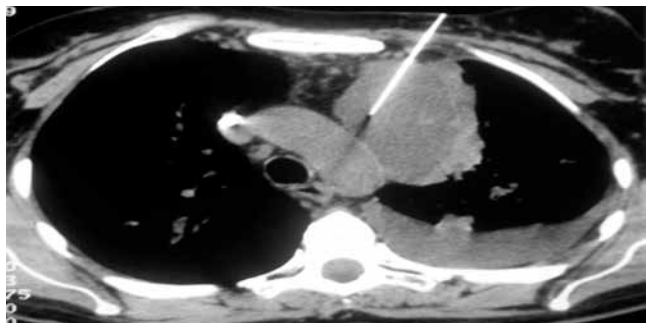
## MATERIAL Y MÉTODOS

Se incluyeron pacientes de ambos sexos mayores de 18 años con hallazgo radiológico de lesión pulmonar periférica mediante radiografía posteroanterior y lateral de tórax, así como TC simple y contrastada. Previo a la realización de la BPTT se confirmaron estudios de laboratorio normales: Hb y plaquetas mayor de 10 g/dl y 50,000/mm<sup>3</sup> e INR y creatinina sérica menores de 1.5 y 1.5 mg/dl, respectivamente. Se le explicó al paciente y familiar el motivo de la biopsia, beneficios, sus riesgos y posibles complicaciones. El paciente y familiar firmaron la autorización de la biopsia y hoja de consentimiento informado.

**Procedimiento de toma de biopsias:** Previa asepsia y antisepsia del sitio anatómico correspondiente a la lesión ubicada por TC (marca Siemens, modelo Somaton Sensation 16) simple y contrastada, se colocó al paciente en decúbito, en la posición más accesible, se administraron 8 ml de lidocaína simple al 2%, se introdujo la aguja de Chiba calibre 22 y longitud 15 cm. Se instiló 0.5 ml de solución fisiológica, aspirando en 3 ocasiones el contenido de la lesión pulmonar (figura 1), cambiando discretamente su angulación. Se vació el contenido de la aspiración en 4 laminillas estériles, se realizó el extendido colocándolo en frasco estéril con 150 ml de alcohol al 70%. Acto seguido se realizó la biopsia con aguja de Tru-cut en



**Figura 1:** TC de tórax. BPTT con aguja de Chiba en lesión pulmonar derecha.



**Figura 2:** TC de tórax. BPTT con aguja de Tru-cut. Lesión acompañada de derrame pleural izquierdo.

el mismo sitio, haciendo una incisión de 3 mm sobre la piel, introduciendo la aguja calibre 14 G, de 9.5 cm si es de complejión normal o delgada; y de 15.2 cm de longitud cuando la persona es obesa y el tumor se localice a más de 2 cm de distancia de la pared torácica, tomando 3 fragmentos de la misma (figura 2), en distintas angulaciones y colocándolos en frasco estéril con 100 ml de formol al 10%.

La inserción de ambas agujas fue atravesando de 1 a 2 cm la pared de la masa pulmonar en estudio, corroborando la adecuada ubicación de la punta mediante cortes tomográficos. En caso de dolor se administró ketorolaco vía intramuscular o sublingual. Las muestras obtenidas mediante estas dos técnicas se enviaron para estudio citopatológico e histopatológico (microbiológico cuando así lo ameritó), las cuales fueron analizadas por dos patólogos distintos, que no tenían información de los pacientes. No se realizó la técnica topográfica coaxial ni estudio patológico transoperatorio. El Comité de Ética del hospital aprobó la realización de esta investigación en febrero del 2013.

En todos los pacientes, 15 minutos después de haber terminado las dos técnicas, se realizó TC de tórax en búsqueda de neumotórax, hemotórax, hemorragia pulmonar o alguna otra complicación relacionada con las biopsias. En caso de encontrar alguna de ellas, se evaluó su estado clínico, porcentaje de afectación y se decidió el tratamiento médico conservador u hospitalización y tratamiento específico correspondiente. Si su evolución clínica y signos vitales continuaron normales después de 30 minutos, el paciente se egresó a su domicilio o a su habitación, si es que estuviese hospitalizado.

### El estándar de oro fue la BPTT con aguja de Tru-cut

**Análisis estadístico:** se calcularon medidas de tendencia central y dispersión para las variables cuantitativas;

frecuencias y proporciones para variables cualitativas. Sensibilidad, especificidad, valor predictivo positivo y negativo para ambas técnicas, así como Índice de Kappa y cuadro de contingencia 2 x 2 para valorar la concordancia de las mismas.

Los investigadores declaran no tener conflicto de interés, ni patrocinio alguno.

## RESULTADOS

Se incluyeron 49 pacientes, 2 se excluyeron por no completar los estudios y no regresar a la consulta. De los 47 estudiados, 34 (72%) fueron del género masculino y 13 (28%) del femenino, con edad mínima de 42, máxima de 86 y media de 68.9 años.

Con la técnica de Chiba se diagnosticaron 45 de los 47 pacientes estudiados (95%); de los cuales 41 (87.2%) fueron malignos; 4 (8.5%) benignos; y en 2 casos (4.3%) se reportaron falsos negativos que finalmente fueron positivos a malignidad mediante biopsia quirúrgica en quirófano.

Con la técnica de Tru-cut se diagnosticaron 38 casos de malignidad (80.9%), 9 pacientes se reportaron negativos a malignidad: 4 (8.5%) fueron de origen benigno (2 infecciosos, 1 hamartoma y 1 atelectasia pulmonar) y 5 (10.6%) fueron falsos negativos: 3 positivos a cáncer con aguja de Chiba y 2 mediante cirugía menor (tabla 1).

Con ambas técnicas, la estirpe histológica más frecuente fue el epidermoide, seguido del adenocarcinoma; otras estirpes histológicas reportadas son: células pequeñas, grandes, anaplásico, linfoma, metástasis renal, y 2 pacientes que requirieron cirugía en quirófano, uno mediante toracoscopia reportó epidermoide y el otro por minitoracotomía reportó anaplásico de células pequeñas (tabla 2).

A todos los pacientes se les dio seguimiento clínico y radiológico mensual durante seis meses o hasta que el paciente falleciera. En ningún caso el resultado fue

**Tabla 1:** Resultados de la BPTT con aguja de Chiba y Tru-cut.

Chiba Frecuencia (%)	Resultados	Tru-cut Frecuencia (%)
41 (87.2)	Malignos	38 (80.9)
4 (8.5)	Benignos	4 (8.5)
2 (4.3)	Falsos negativos	5 (10.6)
47 (100)	Total	47 (100)

BPTT = biopsia pulmonar transtorácica.

falso positivo a malignidad (tabla 3). Se elaboró cuadro de contingencia 2 x 2 para el cálculo de Índice de Kappa (tabla 4).

Respecto al tamaño del tumor, 16 (34.1%) fueron hasta 3 cm de diámetro y 31 (65.9%) mayor de 3 cm. El pulmón más afectado fue el derecho (61.5%), el izquierdo (38.5%) y el lóbulo superior (77%), que el inferior (23%). La distancia de la lesión pulmonar a la pared torácica se encontró de la siguiente manera: hasta 2 cm de distancia 33 pacientes (70.2%), y a más de 2 cm 14 (29.8%).

El neumotórax fue la complicación más frecuente, se presentó en 11 de los 47 pacientes (23%), siendo hasta el 10% de colapso en 7 casos (14.9%) y del 10 al

20% en 4 (8.5%). Ningún paciente requirió pleurotomía cerrada conectada a sello de agua.

## DISCUSIÓN

Desde 1976 Haaga *et al.* usaron por primera vez imágenes de TC como guía para la biopsia percutánea del pulmón.<sup>10</sup> En la actualidad es una técnica implementada en la práctica médica que ha disminuido la utilización de la biopsia quirúrgica.

La BPTT casi siempre es un procedimiento que se realiza en forma ambulatoria, requiriendo en su realización de 30 a 60 minutos. Nosotros empleamos de 30 a 40 minutos.

**Tabla 2:** Diagnósticos finales de BPTT con ambas técnicas.

	Chiba		Tru-cut	
	Frecuencia	Porcentaje	Frecuencia	Porcentaje
Carcinoma epidermoide	20	42.6	20	42.6
Adenocarcinoma	11	23.4	10	21.3
Carcinoma de células pequeñas	4	8.5	3	6.4
Carcinoma de células grandes	2	4.3	2	4.3
Carcinoma metastásico renal	1	2.1	1	2.1
Carcinoma anaplásico	2	4.3	1	2.1
Carcinoma linfoma	1	2.1	1	2.1
Negativo (tumor benigno, infeccioso o atelectasia)	4	8.5	4	8.5
Carcinomas no diagnosticados por este método*	2	4.3	5	10.6
Total	47	100.0	47	100.0

\* 3 casos negativos en Tru-cut fueron diagnosticados por Chiba. Los casos no diagnosticados por ambas técnicas se confirmaron por cirugía mayor.

**Tabla 3:** Sensibilidad y especificidad de BPTT con Chiba y Tru-cut en función de la evolución clínica.

Chiba	%	Tru-cut	%
Sensibilidad	95.3	Sensibilidad	88.4
Especificidad	90.9	Especificidad	90.9
Falsos positivos	0	Falsos positivos	0
Falsos negativos	4.7	Falsos negativos	11.0
Valor predictivo positivo	99.0	Valor predictivo positivo	99.0
Valor predictivo negativo	66.7	Valor predictivo negativo	44.4
Prevalencia	90.7	Prevalencia	90.7
Certeza diagnóstica	94.9	Certeza diagnóstica	88.6

**Tabla 4:** Cuadro de contingencia para cálculo de Índice Kappa.

		Tru-cut		Total
		+	-	
Chiba	+	38	3	41
	-	0	6	6
Total		38	9	47

Otto *et al.* reportan que el tamaño de la lesión pulmonar < a 3 cm de diámetro y a mayor profundidad de la superficie pleural puede ser un factor de riesgo para reportar falsos negativos a malignidad.<sup>9</sup> En nuestro estudio encontramos dos pacientes con reporte patológico negativo a malignidad con ambas agujas de Chiba y Tru-cut; con lesiones menores a 3 cm de diámetro y más de 2 cm de distancia de la pared torácica, con evolución clínica y tomográfica de malignidad. Fue necesario realizarles biopsia quirúrgica (toracoscopia y minitoracotomía), confirmando origen neoplásico epidermoide y anaplásico de células pequeñas, respectivamente. El origen de las lesiones pulmonares fue predominantemente neoplásico con 41 casos (87.2%), siendo el epidermoide el más frecuente, seguido del adenocarcinoma. El resto de las lesiones fueron benignas 4 (8.5%), 1 hamartoma, 1 infecciosa bacteriana y 2 atelectasias. No encontramos una explicación del por qué fue más frecuente el epidermoide que el adenocarcinoma, ya que este último tiene predominio periférico. Estos fueron los resultados emitidos por el servicio de Patología.

Braak *et al.* reportaron 84 lesiones biopsias con Tru-cut, 70 (83.3%) fueron malignas y 14 (16.7%) benignas, de las cuales 7 (8.3%) finalmente fueron malignas corroboradas mediante cirugía, con sensibilidad del 100%, especificidad 100%, valor predictivo positivo 66.7%, valor predictivo negativo 91.7% y certeza diagnóstica del 90%.<sup>11</sup>

En nuestro estudio la aguja de Tru-cut obtuvo una sensibilidad del 88.4%, especificidad del 90.9%, valor predictivo positivo del 99%, valor predictivo negativo 44.4%, falsos positivos 0% y falsos negativos 11%.

Por su parte, Rojas-Marín *et al.* realizaron biopsia a 200 pacientes con agujas de Tru-cut, en 193 (96.5%) sí se obtuvo el diagnóstico y en 7 pacientes no (3.5%). El neumotórax se presentó en el 21% y sólo en 2 casos (1%) ameritó colocación de sello de agua.<sup>12</sup>

Con la aguja de Chiba obtuvimos sensibilidad del 95%, especificidad del 100%, falsos positivos 0%, falsos negativos 4%, valor predictivo positivo 100% y valor predictivo negativo 66%. Estos resultados son similares

a los reportados en la literatura.<sup>7</sup> García *et al.* reportan sensibilidad de 90.7% y valor predictivo positivo del 100%. Diecisiete pacientes (10.42%) presentaron neumotórax sin necesidad de colocación de sello de agua ni hospitalización.<sup>13</sup>

En relación a las complicaciones asociadas por la BPTT, el neumotórax es la más frecuente y varía desde el 0 hasta el 61%, la necesidad de colocación del sello de agua es del 3 al 20%. Los factores asociados son la presencia de EPOC, la profundidad de la lesión pulmonar, su tamaño menor a 3 cm de diámetro y la experiencia del médico.<sup>14</sup> Topal concluye que la aparición de neumotórax con aguja fina y no fina (cortante) son similares, del 11 al 16% y la necesidad de colocar sello de agua del 2 al 5%.<sup>15</sup> De manera similar Anzidei reportó que 11.4% de los pacientes presentaron neumotórax, 3.5% hemotórax y 18.1% requirieron sello de agua.<sup>16</sup>

En nuestro estudio el neumotórax fue la principal complicación en 11 pacientes (23%); sin embargo, cabe señalar que ninguno ameritó colocación de sello de agua ni hospitalización. Sólo 3 pacientes (6.6%) presentaron hemorragia pulmonar en muy escasa cantidad, apenas perceptible por TC y asintomática, sin hemoptoicos. No es posible precisar con cuál técnica se presentó la complicación, ya que inmediatamente después de la biopsia de Chiba se realizó con Tru-cut. No se presentó ningún caso de hemotórax.

## CONCLUSIONES

Con base en los resultados obtenidos, la biopsia con aguja de Chiba mostró discreta superioridad sobre la de Tru-cut en cuanto a certeza diagnóstica. El utilizarlas una seguida de la otra y en el mismo paciente, incrementó el diagnóstico sin aumentar las complicaciones.

## Conflicto de intereses

Los autores declaran no tener conflicto de intereses.

## REFERENCIAS

1. Yuan D, Song Y. *Emphasis on percutaneous transthoracic lung biopsy in the diagnosis of pulmonary lesions.* Zhonghua Jie He He Hu Xi Za Zhi 2015;38(12):881-883.
2. Weisbrod GL, Herman SJ, Tao LC. *Preliminary experience with a dual cutting edge needle in thoracic percutaneous fine-needle aspiration biopsy.* Radiology 1987;163(1):75-78.
3. Murphy JM, Gleeson FV, Flower CD. *Percutaneous needle biopsy of the lung and its impact on patient management.* World J Surg 2001;25(3):373-379; discussion 379-380.

4. Winokur RS, Pua BB, Sullivan BW, Madoff DC. *Percutaneous lung biopsy: technique, efficacy, and complications*. *Semin Intervent Radiol* 2013;30(2):121-127. doi: 10.1055/s-0033-1342952.
5. Laurent F, Montaudon M, Latrabe V, Bégueret H. *Percutaneous biopsy in lung cancer*. *Eur J Radiol* 2003;45(1):60-68.
6. McSweeney SE, O'Regan KN, McLaughlin PD, Crush L, Maher MM. *Evaluation of the efficacy and safety of percutaneous biopsy of lung*. *Open Respir Med J* 2012;6:82-88. doi: 10.2174/1874306401206010082.
7. Beslic S, Zukic F, Milisic S. *Percutaneous transthoracic CT guided biopsies of lung lesions; fine needle aspiration biopsy versus core biopsy*. *Radiol Oncol* 2012;46(1):19-22. doi: 10.2478/v10019-012-0004-4.
8. Manhire A, Charig M, Clelland C, et al.; BTS. *Guidelines for radiologically guided lung biopsy*. *Thorax* 2003;58(11):920-936.
9. Otto S, Mensel B, Friedrich N, et al. *Predictors of technical success and rate of complications of image-guided percutaneous transthoracic lung needle biopsy of pulmonary tumors*. *PloS One* 2015;10(4):e0124947. doi: 10.1371/journal.pone.0124947.
10. Haaga JR, Alfidi RJ. *Precise biopsy localization by computer tomography*. *Radiology* 1976;118(3):603-607.
11. Braak SJ, Herder GJ, van Heeswijk JP, van Strijen MJ. *Pulmonary masses: initial results of cone-beam CT guidance with needle planning software for percutaneous lung biopsy*. *Cardiovasc Intervent Radiol* 2012;35(6):1414-1421. doi: 10.1007/s00270-011-0302-z.
12. Rojas-Marín CE, Lara-García EA, González-Salas F, Rodríguez-Palomares LA. *Biopsia pulmonar percutánea con Tru-cut®: resultados en 200 casos*. *Gaceta Mexicana de Oncología* 2013;12(5):302-307.
13. García J-Hirschfeld, Macías-Benítez M, Vicioso-Recio L, Arrabal-Sánchez R, Jiménez-Martín JJ, Sánchez-del Charco M. *Validez del diagnóstico citológico del cáncer de pulmón por punción-aspiración transtorácica con aguja fina guiada por tomografía computarizada en un hospital comarcal. Estudio retrospectivo de 163 casos*. *Rev Esp Patol* 2012;45(3):163-168.
14. Guimarães MD, Andrade MQ, Fonte AC, Benevides G, Chojniak R, Gross JL. *Predictive complication factor for CT-guided fine needle aspiration biopsy of pulmonary lesions*. *Clinics (Sao Paulo)* 2010;65(9):847-850.
15. Topal U, Eliz B. *Transthoracic needle biopsy: factors, effecting risk of pneumothorax*. *Eur J Radiol* 2003;48(3):263-267.
16. Anzidei M, Sacconi B, Fraioli F, et al. *Development of a prediction model and risk score for procedure-related complications in patients undergoing percutaneous computed tomography-guided lung biopsy*. *Eur J Cardiothoracic Surg* 2015;48(1):e1-e6. doi: 10.1093/ejcts/ezv172.