

# Trauma traqueal penetrante. Recomendaciones para su manejo. A propósito de un caso

Juan Carlos Vázquez-Minero,<sup>\*,‡</sup> ✉ José Morales-Gómez,<sup>\*</sup> Enrique Guzmán-de Alba,<sup>\*</sup>  
Sinuhé Álvarez-Álvarez,<sup>‡</sup> Demian Trueba-Lozano,<sup>‡</sup> Yadira Cervantes-Silva,<sup>\*</sup> Víctor Elíer Quiroga-Arias<sup>\*</sup>

<sup>\*</sup>Instituto Nacional de Enfermedades Respiratorias Ismael Cosío Villegas, Ciudad de México, México; <sup>‡</sup>Centro de Trauma Cruz Roja Mexicana, Ciudad de México, México.

**RESUMEN.** El trauma traqueal que afecta la porción cervical es poco común (10% de todas las lesiones del cuello), con mecanismo penetrante como el más frecuente y mortalidad de 30-80% durante el traslado. El manejo adecuado del traumatismo inicial con el aseguramiento de la vía aérea es sólo una parte de la problemática que el paciente puede presentar, una de las complicaciones mayores es la estenosis traqueal. La probabilidad de detectar este tipo de complicaciones implica un adecuado seguimiento de los pacientes para evitar sus complicaciones. Presentamos el caso de un hombre de 28 años de edad con agresión por terceras personas con herida por proyectil de arma de fuego en cara anterior de cuello, a través de la cual se detectó lesión de la tráquea, misma que ameritó de manera inicial colocación de una cánula de traqueostomía por el mismo sitio de lesión, cursando con evolución y egreso satisfactorios. El paciente fue referido a un centro de tercer nivel con diagnóstico de lesión traqueal traumática, fue evaluado mediante broncoscopia y se determinó candidato a traqueoplastia por estenosis, realizándola sin complicaciones al segundo mes después de la cirugía inicial. Evolucionó de manera satisfactoria y egresó siete días después con seguimiento en la consulta externa un mes más tarde con evolución favorable. A propósito de este caso, hacemos la propuesta de un protocolo de seguimiento de pacientes con lesión traumática de tráquea para detectar y corregir una de sus complicaciones más graves.

**Palabras clave:** Trauma traqueal, estenosis postraumática.

## Penetrating tracheal trauma. Recommendations for its management. About a case

**ABSTRACT.** Tracheal trauma affecting the cervical portion is uncommon (10% of all neck injuries), with penetrating mechanism as the most frequent and mortality of 30-80% during transfer. The proper management of the initial trauma with the assurance of the airway is only part of the problem that the patient may present: one of the major complications is tracheal stenosis. The probability of detecting this type of complications implies an adequate follow-up of these patients, to avoid their complications. We present the case of a 28-year-old man with assault by third parties with gunshot wound on the anterior face of the neck, through which a tracheal lesion was detected, which warranted the initial placement of a tracheostomy cannula. For the same site of injury, studying with satisfactory evolution and exit. The patient was referred to a third-level center with a diagnosis of traumatic tracheal injury; was evaluated by bronchoscopy and a candidate for tracheoplasty was determined by stenosis, which was carried out without complications at the second month after the initial surgery. It evolved satisfactorily and graduated seven days later, with follow-up in outpatient consultation one month later with favorable evolution. Regarding this case, we propose a follow-up protocol for patients with traumatic tracheal injury, to detect and correct one of its most serious.

**Key words:** Tracheal trauma, posttraumatic stenosis.

## INTRODUCCIÓN

La revisión de un caso clínico implica varias consideraciones: la rareza, el éxito en su tratamiento, el fracaso

### ✉ Autor para correspondencia:

Dr. Juan Carlos Vázquez Minero, Instituto Nacional de Enfermedades Respiratorias Ismael Cosío Villegas, Ciudad de México, México.  
Correo electrónico: minerojc@hotmail.com

Trabajo recibido: 24-IV-2018; aceptado: 8-VIII-2018

en la terapéutica; o bien, algún interés personal que nos obligan a reflexionar todos los aspectos que hay alrededor de él. El caso que presentamos sirvió de pretexto para proponer una guía de seguimiento de pacientes con lesiones traumáticas de vía aérea, quienes pueden llegar a desarrollar estenosis traqueal como una de las complicaciones más graves, cuya buena o mala evolución depende de su adecuado y oportuno diagnóstico y tratamiento.

Es necesario considerar que en nuestro país, la mayoría de los pacientes con lesiones traumáticas de la

vía aérea son atendidos en hospitales donde no existe la especialidad en cirugía torácica. En este contexto, el problema agudo debe ser resuelto por un cirujano general que salva la vida del paciente, pero muchas veces carece de los conocimientos y las herramientas para dar un seguimiento adecuado con el fin de detectar complicaciones que pueden presentarse durante su recuperación.

El trauma, definido como la enfermedad de las lesiones, es consecuencia de la convivencia de las personas, cada vez es más frecuente en las grandes ciudades y cada vez más devastador. Las lesiones penetrantes de la región cervical se presentan en 5-10% de todos los casos de trauma que ingresan en un área de urgencias.<sup>1</sup>

Su importancia radica en la elevada probabilidad de dañar estructuras vitales contenidas en una región relativamente pequeña. En el caso de la tráquea, según series mexicanas, representa 23% de todas las lesiones del cuello y se ubica después de las lesiones vasculares.<sup>2</sup>

La verdadera incidencia de las lesiones de la tráquea es desconocida debido a que presenta una mortalidad en el lugar del accidente o durante el traslado del 30-80%.<sup>3</sup> La incidencia reportada según diferentes series oscila del 0.4% en trauma contuso y 4.5% en trauma penetrante, la incidencia de lesiones traqueales en la porción cervical por mecanismo penetrante es de 3-6%.<sup>4</sup>

En México, el Instituto Nacional de Enfermedades Respiratorias Ismael Cosío Villegas es un hospital especializado en el tratamiento de pacientes con patología traqueal; la causa más frecuente de estenosis es la intubación prolongada y la incidencia de esta entidad secundaria a trauma traqueal directo es de 3.8%.<sup>5</sup> La lesión traqueal se puede manifestar por enfisema subcutáneo, estridor, disnea, o bien, salida de aire a través de la herida en el 87% de los casos.<sup>6</sup>

La estenosis traqueal es la complicación de procesos inflamatorios de la pared traqueal, los más frecuentes son debido a intubación prolongada y a lesiones directas. Es una enfermedad debilitante que en muchas ocasiones pone en riesgo la vida del paciente por comprometer la integridad y adecuado funcionamiento de la vía aérea con deterioro progresivo de la capacidad funcional y consecuencias físicas y laborales importantes.<sup>7</sup>

La broncoscopia flexible se considera el estándar de oro para el diagnóstico de la estenosis traqueal con independencia de su causa, pues proporciona datos anatómicos necesarios para valorar la gravedad de la patología, tales como: sitio, extensión y características de la lesión, permitiendo decidir su tratamiento específico. En los hospitales que no cuentan con esta modalidad diagnóstica, la alternativa es la tomografía

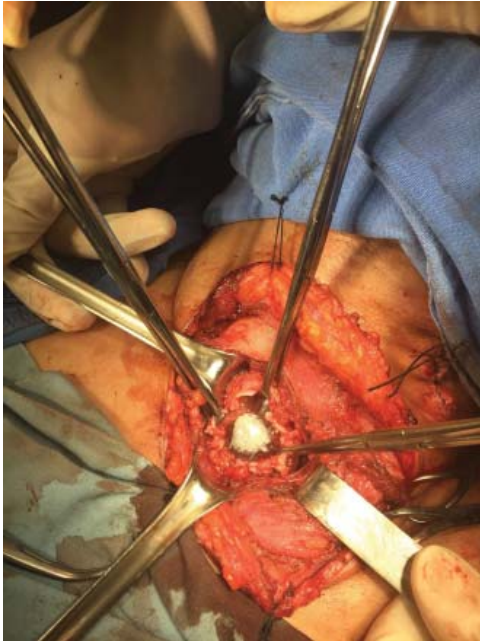
computada con reconstrucción de la vía aérea, ésta permite valorar la anatomía de la estenosis y complementar el diagnóstico de lesiones asociadas.<sup>8</sup>

El tratamiento de la estenosis de manera ideal, es la anastomosis terminoterminal de la tráquea con resección del segmento estenosado teniendo un éxito en 87-95% de los casos. Para realizar el tratamiento deben considerarse los siguientes factores: no abarcar más del 50% de la longitud de la tráquea, ser única y que las condiciones generales del paciente lo permitan. Este tratamiento permite la adecuada funcionalidad de la tráquea y una adecuada fonación, por ello es el estándar de oro.<sup>9-12</sup>

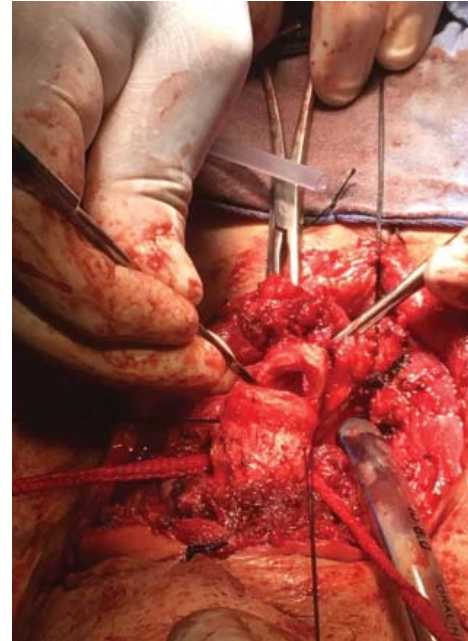
Como ya se mencionó, para que el tratamiento del paciente con estenosis traqueal tenga éxito, el diagnóstico debe ser oportuno y la atención debe llevarse a cabo en centros con experiencia en este tipo de patología. El caso que presentamos describe la adecuada evolución de un paciente con una lesión traumática en tráquea, además, nos permitió desarrollar una guía de atención para los cirujanos generales que enfrenten estos casos.

## CASO CLÍNICO

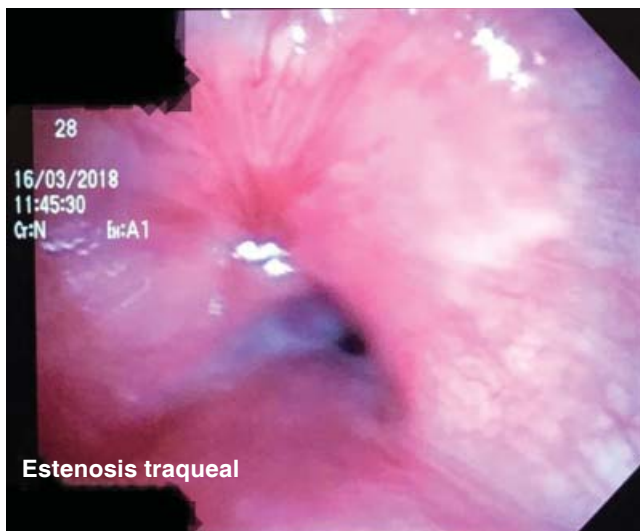Se trata de un hombre de 28 años de edad que ingresó a un centro de trauma de la Ciudad de México con el antecedente de agresión por terceras personas, con herida por proyectil de arma de fuego en cara anterior de zona II de cuello, ocasionando lesión de cara anterior de tráquea con salida y entrada de aire a través de la herida, adecuada fonación, sin datos de dificultad respiratoria y con escaso sangrado. Ingresó en quirófano de manera directa donde se intubó de manera inicial para control y manejo de la vía aérea (figura 1), posteriormente se colocó cánula de traqueostomía 7.5 Fr a través del mismo sitio de lesión, asegurándola mediante puntos laterales para afrontar los bordes de la tráquea con polipropileno calibre 3-0. El paciente salió de quirófano sin complicaciones, evolucionó adecuadamente y egresó del hospital siete días después. Se refirió para ser valorado mediante broncoscopia flexible en el Servicio de Cirugía de Tórax de nuestro Instituto un mes después de la cirugía; se encontró un sitio de estenosis de 2 cm con compromiso del 2do al 4to anillo traqueal con traqueostomía a nivel del 3er anillo y 12 anillos libres a la carina principal (figura 2). Se recolocó la cánula para mantenimiento de la vía aérea y se programó para manejo quirúrgico definitivo. El procedimiento se llevó a cabo dos meses después de la cirugía inicial mediante traqueoplastia con resección del 2do al 4to anillo traqueal, con anastomosis terminoterminal con puntos separados de poliglactina 910 calibre 3-0 (figura 3). El paciente cursó con adecuada evolución y egresó siete días después de la cirugía. Se proporcionó seguimiento



**Figura 1.** Lesión traqueal con el globo de la cánula orotraqueal.



**Figura 3.** Resección del sitio de la estenosis traqueal.



**Figura 2.** Broncoscopia con el sitio de la estenosis.

como paciente externo un mes después del segundo procedimiento, encontrándolo sin complicaciones. Este caso demuestra que el seguimiento de estos pacientes, de acuerdo con el antecedente es muy importante para detectar complicaciones.

## DISCUSIÓN

Las lesiones traumáticas penetrantes de la tráquea se presentan con mayor frecuencia en la porción cervical

debido a su mayor exposición. Este tipo de lesiones tienen una historia muy antigua en cuanto a su manejo, las primeras descripciones documentadas provienen de 1522 por Ambrosio Paré con la ligadura de vasos, que son el tipo de lesión más frecuente de acuerdo con la literatura.<sup>1,2</sup>

La lesión traqueal se puede manifestar por enfisema subcutáneo, estridor, disnea, o bien, salida de aire a través de la herida en el 87% de los casos. Cuando nuestro paciente ingresó al área de urgencias se observó una lesión en cara anterior de cuello, con salida importante de aire, sin datos de dificultad respiratoria y teniendo adecuada fonación. Esto nos orientó al diagnóstico de lesión traqueal.<sup>6</sup>

La incidencia global de lesiones traqueobronquiales es de 1.2% de todos los traumatismos, la mayor parte ocurre en varones menores de 40 años como en el caso que presentamos, el 30-80% fallecen durante el traslado por compromiso de la vía aérea (principalmente por obstrucción). Nuestro paciente siempre tuvo la vía aérea permeable y no presentaba datos de dificultad respiratoria.<sup>13,14</sup>

El daño de estructuras vitales en cuello implica un manejo muy agresivo: la indicación obligatoria de explorar el cuello en presencia de trauma penetrante es la penetración del platismo. Este criterio se describió durante la Segunda Guerra Mundial y es una indicación que sigue vigente hasta el presente, con excepción de los casos en donde no existen datos clínicos evidentes de lesión o en lugares que tienen recursos adiona-

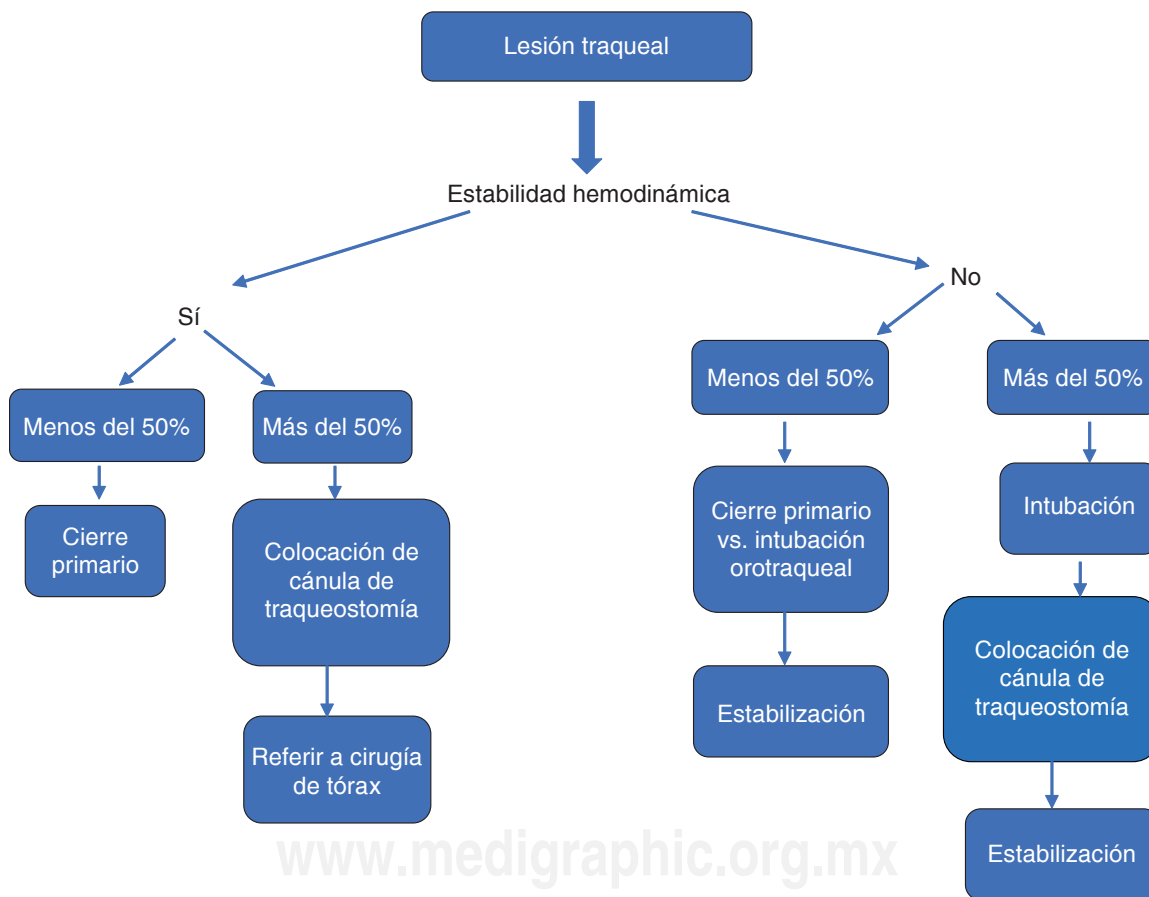
les a la clínica para descartar lesiones. El hematoma evolutivo, el enfisema subcutáneo progresivo o la traumatopnea, son indicaciones de exploración cervical urgente. En nuestro caso la lesión traqueal presentaba salida de aire por la herida (traumatopnea) sin datos de obstrucción de la vía aérea, esto justificó la decisión de ingresar de manera directa al paciente a quirófano, para hacer el control de la vía aérea con intubación oro-traqueal por anestesiología y después colocar una cánula de traqueostomía a través del mismo sitio de la lesión.<sup>15</sup>

El punto más importante después de resolver las situaciones que ponen en riesgo la vida es el seguimiento para evaluar las complicaciones y poderlas resolver de manera oportuna. Esto se fundamenta en que los pacientes con traqueostomía pueden llegar a presentar estenosis traqueal de más del 50% de la luz en 10% de los casos y esto ameritaría que el paciente no se pueda

decanular y que requiera algún tipo de manejo posterior, como fue el caso de nuestro paciente.<sup>16</sup>

La broncoscopia tiene un papel fundamental en el diagnóstico de las lesiones de la vía aérea, además, permite realizar seguimiento de los pacientes que ya fueron sometidos a algún tipo de cirugía, sea una reparación primaria o la colocación de una traqueostomía. Este estudio permite valorar la presencia o no de estenosis traqueal y de acuerdo con sus características decidir el tipo de tratamiento a realizar. Por ello, en nuestro caso después de haber hecho la cirugía inicial se realizó el estudio broncoscópico, el cual permitió decidir el plan quirúrgico definitivo que fue la traqueoplastia.<sup>17-19</sup>

En los centros de trauma de nuestro país no siempre existen los recursos para realizar el seguimiento de este tipo de pacientes. Así, es importante considerar la referencia a centros especializados en el manejo de



La siguiente propuesta de manejo quirúrgico inicial en el trauma laringotraqueal se debe adecuar a cada institución, ya que requiere en algunos aspectos manejo especializado por un cirujano capacitado en el manejo de la vía aérea (ej., cirujano de tórax), así mismo requiere del personal capacitado y la infraestructura necesaria para llevar a cabo el tratamiento quirúrgico avanzado, como la colocación de tutores o resección y anastomosis laringotraqueal, en caso de no contar con alguno de los aspectos antes mencionados para realizar este tipo de procedimientos se deberá enviar a una institución capaz de realizar dichos procedimientos previamente asegurada la vía aérea.

**Figura 4.** Propuesta de flujograma de manejo quirúrgico inicial en trauma traqueal.

la patología traqueal con el fin de detectar y manejar de manera oportuna las complicaciones de los procedimientos hechos en la tráquea. El estudio más importante para poder hacer el seguimiento y la evaluación de la tráquea es la broncoscopia flexible, la cual proporciona datos anatómicos que permitirán planear si el paciente requiere tratamiento y cuál es la mejor opción. Una alternativa y estudio complementario es la tomografía con reconstrucción de la vía aérea. También en el caso de pacientes con traqueostomía sirve para determinar la posibilidad de decanularlos con seguridad. En nuestro caso el paciente fue referido a tercer nivel en donde se efectuó la broncoscopia y se determinó que no podía ser decanulado con seguridad porque había desarrollado una estenosis traqueal que ameritaba tratamiento quirúrgico por sus características anatómicas.<sup>20</sup>

La clínica de estos pacientes en muchas ocasiones es la que da la pauta para optar por una intervención urgente. El enfisema y el neumotórax son datos francos de lesión traqueal que son indicativos de llevar a cabo broncoscopia como método diagnóstico, obviamente con previo control de la vía aérea, o bien, estudio tomográfico.<sup>21</sup>

La tomografía computada de cuello y tórax es una herramienta útil para valoración de la vía aérea, sobre

todo en la modalidad con reconstrucción tridimensional, pues permite observar sitios de estenosis. Sin embargo, el problema de este estudio es que implica que el paciente esté estable desde el punto de vista hemodinámico y sin fuga de aire. En nuestro caso no se utilizó, pues la exploración física proporcionó datos suficientes para indicar la exploración quirúrgica.<sup>22</sup>

Una alternativa de seguimiento en pacientes asintomáticos o con síntomas mínimos que fueron sometidos a una reparación traqueal sin dejar traqueostomía es la espirometría, éste es un método no invasivo que nos permite evaluar los flujos y volúmenes para determinar de manera oportuna si existe resistencia al flujo del aire, lo que sería compatible con una estenosis. En este paciente no se realizó dicho estudio debido a que presentaba una traqueostomía que es una contraindicación para hacerla.<sup>23</sup>

Por estos factores y en relación con la falta de especialistas en los centros de trauma y de recursos, como la broncoscopia flexible, para la evaluación, seguimiento y tratamiento de las complicaciones, proponemos un algoritmo inicial de manejo para disminuir lesiones mayores a la tráquea (figura 4). En el cual, la recomendación de acuerdo con el grado de lesión mayor o menor de 50% de la luz y del estado hemodinámico del paciente, es el

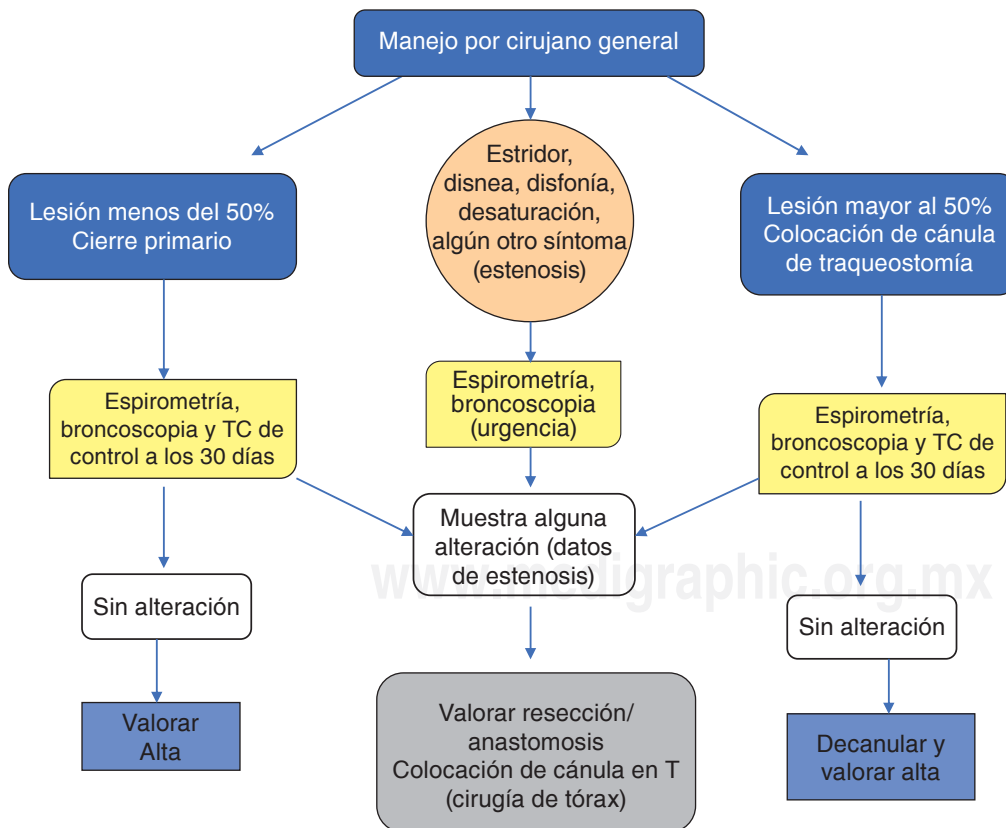


Figura 5.

Seguimiento de pacientes en centros especializados después del manejo inicial del cirujano general.

manejo de la lesión traqueal, destacando que las reparaciones mayores de la tráquea se deben llevar a cabo de manera preferente por un cirujano torácico y que el cirujano general deberá efectuar cierres primarios, o traqueostomías como método para mantener la vía aérea permeable con el fin de salvar la vida del paciente.

La segunda propuesta para el seguimiento de estos pacientes y su referencia oportuna por parte de los cirujanos generales que los atienden de manera inicial, es el uso de la broncoscopia y la espirometría en centros especializados para el adecuado seguimiento y la toma de decisiones. Esta conducta nos permite tener un seguimiento de los pacientes y decidir de manera temprana procedimientos que ayuden a su evolución (figura 5).

## CONCLUSIONES

En la medicina moderna el éxito del tratamiento de pacientes con problemas complejos es la interacción entre las diferentes especialidades, cada una con diferente *expertise*. En este caso un centro de trauma con amplia experiencia en el manejo de las lesiones agudas y por otro un centro de referencia de patología traqueal.

El mantenimiento de la permeabilidad de la vía aérea en lesiones traqueales agudas —sea con cierre primario o traqueostomía— es fundamental. El tener un seguimiento de estos pacientes mediante broncoscopia flexible con el fin de decidir en los casos con traqueostomía si se pueden decanular con seguridad o no; y determinar en los casos que presenten estenosis el tipo de manejo es fundamental.

La estenosis traqueal como complicación de procedimientos quirúrgicos en la tráquea debe ser considerada siempre y, por lo tanto, debe ser descartada en todos los casos mediante el estudio de los pacientes, sea en el centro de cirugía inicial, o bien, referirlos a hospitales especializados.

Por lo anterior, recomendamos que todo paciente operado de manera aguda de lesión traumática de la tráquea, después de que sea estabilizado o egresado del hospital, sea enviado a un centro de referencia a fin de poder realizar estudios complementarios donde destaca la broncoscopia como estándar de oro para detectar estenosis traqueal y definir el manejo a seguir.

## Conflicto de intereses

Los autores declaran no tener conflicto de intereses.

## REFERENCIAS

- Palacios-Zertuche JT, Montero-Cantú CA, Guerrero-Hernández AJ, Salinas-Domínguez R, Pérez-Rodríguez E, Muñoz-Maldonado GE. *Herida por proyectil de arma de fuego en cuello con lesión traqueoesofágica y colocación de parche muscular de esternotiroides*. Neumol Cir Torax 2016;75(3):222-226.
- Magaña SI, Cabello PR, Mendoza MD, Galván RJ, Chávez RJ. *Patrón de lesiones de cuello en el Hospital Central Militar*. Cir Gen 2001;23:240-244.
- Johnson SB. *Tracheobronchial injury*. Semin Thorac Cardiovasc Surg 2008;20(1):52-57. doi: 10.1053/j.semtcvs.2007.09.00.
- Prokakis C, Koletsis EN, Dedeilias P, Fligou F, Filos K, Dougenis D. *Airway trauma: a review on epidemiology, mechanisms of injury, diagnosis and treatment*. J Cardiothorac Surg 2014;9:117. doi: 10.1186/1749-8090-9-117.
- Soda MA, Delgado FA, Morales GJ. *Manejo quirúrgico de la estenosis traqueal*. Gac Med Mex 1994;130:386-389.
- Koletsis E, Prokakis C, Baltayiannis N, Apostolakis E, Chatzimichalis A, Dougenis D. *Surgical desicion making on the basis of clinical evidences and the injury's anatomical setting*. Injury 2012;43(9):1437-1441. doi: 10.1016/j.injury.2010.08.038.
- Hashemzadeh S, Hashemzadeh K, Kakei F, Aligholipour R, Ghabili K. *Surgical treatment of postintubation tracheal stenosis: Iranian experience of effect of previous tracheostomy*. Int J Gen Med 2012;5:93-98. doi: 10.2147/IJGM.S27559.
- Estrella-Sánchez JA, Carlos-Guillén JA. *Traumatismo traqueal. Presentación de un caso y revisión de la literatura*. Rev Med MD 2015;6(3):218-222.
- Grillo HC, Donahue DM, Mathisen DJ, Wain JC, Wright CD. *Postintubation tracheal stenosis. Treatment and results*. J Thorac Cardiovasc Surg 1995;109(3):486-493.
- Bibas BJ, Terra RM, Oliveira AL, et al. *Predictors for postoperative complications after tracheal resection*. Ann Thorac Surg 2014;98(1):277-282. doi: 10.1016/j.athoracsur.2014.03.019.
- Mutrie CJ, Eldaif SM, Rutledge CW, et al. *Cervical tracheal resection: new lessons learned*. Ann Thorac Surg 2011;91(4):1101-1106. doi: 10.1016/j.athoracsur.2010.11.066.
- Couraud L, Jougon JB, Velly JF. *Surgical treatment of nontumoral stenoses of the upper airway*. Ann Thorac Surg 1995;60(2):250-260.
- López EF, Zabalo M, Encinas M, Díaz RG, González FC, Pagola MA. *Rotura bronquial en traumatismo torácico cerrado*. Arch Bronconeumol 2000;36(11):651-654. doi: 10.1016/S0300-2896(15)30088-0.
- Montes de Oca NJ, Ortega J, Escobedo D, Loyola U. *Fractura bronquial izquierda, secundaria a trauma cerrado de tórax. Reporte de caso y revisión de la literatura*. Neumol Cir Torax 2007;66(2):93-96.
- Makhani M, Midani D, Goldberg A, Friedenber FK. *Pathogenesis and outcome of traumatic injuries of the esophagus*. Dis Esophagus 2014;27(7):630-636. doi: 10.1111/dote.12132.
- Valadez-Caballero D, Pérez-Romo A, González V, et al. *Tratamiento quirúrgico de la estenosis traqueal*. Cir Gen 2009;31(4):239-243.

17. Riley RD, Miller PR, Meridith JW. *Injury to the esophagus, trachea and bronchus*. In: Moore EE, Feliciano DV, Mattox KL, editors. *Trauma*. 5th ed. New York: Mac Graw-Hill; 2004. p. 539-552.
18. Karmy-Jones R, Wood DE. *Traumatic injury to the trachea and bronchus*. *Thorac Surg Clin* 2007;17(1):35-46.
19. Cassada DC, Munyikwa MP, Moniz MP, Dieter RA Jr, Schuchmann GF, Enderson BL. *Acute injuries of the trachea and major bronchi: importance of early diagnosis*. *Ann Thorac Surg* 2000;69(5):1563-1567.
20. Carretta A, Melloni G, Ciriaco P, et al. *Preoperative assessment in patients with postintubation tracheal stenosis: Rigid and flexible bronchoscopy versus spiral CT scan with multiplanar reconstructions*. *Surg Endosc* 2006;20(6):905-908.
21. Saito N, Hito R, Burke PA, Sakai O. *Imaging of penetrating injuries of the head and neck: current practice at a level I trauma center in the United States*. *Keio J Med* 2014;63(2):23-33.
22. Santiago-Rosado LM, Lewinson CS. *Trauma trachea*. StatPearls [Internet]. Treasure Island (FL): StatPearls Publishing; 2018. Access date: 2018 Apr 24. Available from: <https://www.ncbi.nlm.nih.gov/pubmed/29763191>
23. Samolski D, Ortiz NA, Sansostera A, Audagna C, Alicio L, Duré R. *Estenosis traqueal sintomática post intubación: análisis espirométrico pre y post dilatación terapéutica*. *Rev Amer Med Resp* 2011;11(4):183-187.