

## Enteritis Hemocítica en *Litopenaeus vannamei* (Crustácea Decápoda) en cultivo de baja salinidad en Tamaulipas, México

## Hemocytic enteritis in *Litopenaeus vannamei* (Crustacea Decapoda) raised in low salinity water in Tamaulipas, Mexico

Gilberto J. Gutiérrez-Salazar<sup>1</sup>, Lucio Galaviz -Silva<sup>2</sup>, Francisco M. Guzmán- Sáenz<sup>1</sup>,  
Mario Hernández -Acosta<sup>3</sup> y Luke A. Roy<sup>4</sup>

<sup>1</sup> Universidad Autónoma de Tamaulipas, Facultad de Medicina Veterinaria y Zootecnia, Laboratorio de Acuicultura, Carretera Victoria-Mante Km 5, Cd. Victoria, Tamaulipas. 87000. México.

<sup>2</sup> Universidad Autónoma de Nuevo León, Facultad de Ciencias Biológicas, Unidad B Laboratorio de Patología Molecular, Ave. Universidad, SN, Cd. Universitaria, San Nicolás de los Garza, Nuevo León. 66451. México.

<sup>3</sup> Universidad Tecnológica del Mar de Tamaulipas Bicentenario, La Pesca, Tamaulipas CP. 87678. México.

<sup>4</sup> School of Fisheries, Aquaculture, and Aquatic Sciences, 203 Swingle Hall, Auburn University, Auburn, Alabama 36849. USA.  
e-mail: lucio.galavizsl@uanl.edu.mx

Gutierrez-Salazar G. J., L. Galaviz-Silva, F. M. Guzmán-Sáenz, M. Hernández-Acosta, L. A. Roy. 2015. Enteritis Hemocítica en *Litopenaeus vannamei* (Crustácea Decápoda), en cultivo de baja salinidad en Tamaulipas, México. *Hidrobiológica* 25 (1):139-145.

### ABSTRACT

The present study assessed the presence of hemocytic enteritis in *Litopenaeus vannamei* from a shrimp farm which uses semi-intensive culture with underground low salinity water, located at an urban zone of Reynosa, Tamaulipas, Mexico. Histopathological analyses showed characteristic lesions of hemocytic enteritis with a prevalence of 4.0% (12/300). Lesions were observed in midgut epithelium, showing accumulation of hemocytic cells, causing diffuse hemocytic infiltration throughout the gut wall, and were associated with epithelial necrosis and inflammation. The hepatopancreas was also affected, displaying focal pyknotic nuclei with quasi-geometric shape in hepatopancreas tubules. These clinical signs were present in all affected organisms and suggest toxicity resulting from Benomyl® with contamination occurring either directly and/or indirectly via the water source for the shrimp farm which is located in the most important and productive zone of sorghum (*Sorghum vulgare*) in the northeast of Mexico. This constitutes the first report of hemocytic enteritis in the coastal zone of the Gulf of Mexico.

**Keywords:** Hemocytic enteritis, *Litopenaeus vannamei*, low salinity.

### RESUMEN

El presente estudio evalúa la presencia de la Enteritis Hemocítica en *Litopenaeus vannamei* provenientes de un cultivo semi-intensivo con baja salinidad, alimentado con agua de pozo profundo, localizada en la zona urbana de Reynosa, Tamaulipas, México. Los análisis histopatológicos mostraron lesiones características de enteritis hemocítica con una prevalencia del 4.0% (12/300). Las lesiones se observaron en el epitelio del intestino medio, presentando acumulaciones de células hemocíticas, lo cual provoca infiltración hemocítica difusa extendida a lo largo de la pared intestinal, asociada a necrosis e inflamación epitelial. El hepatopáncreas también se encontró afectado, mostrando núcleos picnóticos focalizados de forma casi geométrica en túbulo hepatopancreáticos, estos casos se presentaron en todas las muestras de los organismos afectados. De acuerdo al cuadro clínico, se considera que las lesiones fueron causadas por intoxicación con Benomyl® por la contaminación de forma directa y/o indirecta al sistema de cultivo que usó agua de pozo profundo ubicado en la zona de agricultura más importante y productiva de sorgo (*Sorghum vulgare*) en el noreste del país. Estos resultados constituyen el primer reporte de enteritis hemocítica en las costas del Golfo de México.

**Palabras clave:** Baja salinidad, Enteritis hemocítica, *Litopenaeus vannamei*.

Desde 1985 la acuicultura de camarón ha sido una de las actividades de más rápida expansión económica a lo largo de las costas de México. La producción de camarón aumentó de 44,014 t en el periodo de 2000-2001 a 99,500 t en el 2012, lo cual representa el 67.8 % de la producción nacional de camarón (CONAPESCA, 2012). En México, la acuicultura se ha convertido en el motor de desarrollo de la industria, con una tasa media anual de crecimiento del 6.24% en los últimos diez años (CONAPESCA, 2010). Las granjas de camarón están concentradas en Sonora, Sinaloa, Nayarit y Tamaulipas (CONAPESCA, 2012). *Litopenaeus vannamei* Boone, 1931 (camarón blanco del Pacífico), es una especie endémica de las costas del Pacífico de México y la más importante para el cultivo, sin embargo, es una especie introducida en el Golfo de México (Wakida-Kusunoki *et al.*, 2008), donde el cultivo de camarón se ha desarrollado rápidamente en el estado de Tamaulipas en el noreste de México, transformando la acuicultura tradicional de esta zona que estaba basada en bagre, carpa y mojarra (CONAPESCA, 2010). Los sistemas extensivos y semi-intensivos de producción de camarón utilizan agua salobre cercana de las costas, mientras que las granjas semi-intensivas se encuentran más retiradas de la zona costera; y algunas de estas utilizan agua de pozo de baja salinidad (Cheng *et al.*, 2005; Valenzuela-Quiñonez *et al.*, 2010). Aunque la acuicultura del camarón en el estado de Tamaulipas está en pleno crecimiento, existen factores importantes que causan brotes de enfermedades de origen infeccioso y no infeccioso, incluyendo las condiciones adversas ambientales, cuentan con altas densidades, deficiencias nutricionales, aireación insuficiente, lesiones físicas y un gran número de agentes infecciosos (Abraham & Sasmal, 2009). El cultivo del camarón en sistemas intensivos y semi-intensivos provocan detrimentos ambientales

por la contaminación costera, la eutroficación y el alto volumen del agua de recambio utilizada (Barón-Sevilla *et al.*, 2004; Muangkeow *et al.*, 2007). En estos sistemas, la inoculación de bacterias heterotróficas y la densidad de siembra de camarón, tiene una interacción significativa en el aumento de peso y los porcentajes de supervivencia (Neal *et al.*, 2008). En caso de sistemas cerrados de recirculación de agua, los productores usan como suplemento de la dieta la formación de colonias o "biofilm" producidas por bacterias, algas, hongos y detritus (Sellers *et al.*, 2005). De esta forma aumenta la capacidad del camarón para obtener nutrientes adicionales con los microorganismos producidos dentro del sistema, mejorando la tasa de crecimiento del camarón en estanques de "agua verde" comparados con los de "agua clara" (Izquierdo *et al.*, 2006). Sin embargo, entre la comunidad microbiana que se desarrollan en los cultivos de agua verde, hay también, floraciones no deseables de algas marinas filamentosas, verde-azules o cianobacterias (familia *Oscillatoriaceae*), que están implicadas como agentes causales de un síndrome llamado Enteritis Hemocítica (EH) debido a intoxicación (Lightner *et al.*, 1978; Alonso-Rodríguez & Páez-Osuna, 2003). El presente reporte histológico evalúa la presencia de la EH, en *L. vannamei*, desarrollados en cultivo continental a baja salinidad con casi cero recambio de agua y un ciclo de cultivo de más de 200 días, lo cual aportará información valiosa para tomar medidas preventivas y evitar un riesgo sanitario de alto impacto.

Este estudio se realizó en el 2008 en una granja camaronera con tres estanques de tierra de forma rectangular de 30.000 m<sup>2</sup> cada uno, localizada en la zona conurbada de la ciudad de Reynosa, Tamaulipas, México, (25°54'33.2' N - 98°12'39.9' O; GPS modelo12XL Garmin, KS, USA, Fig. 1).

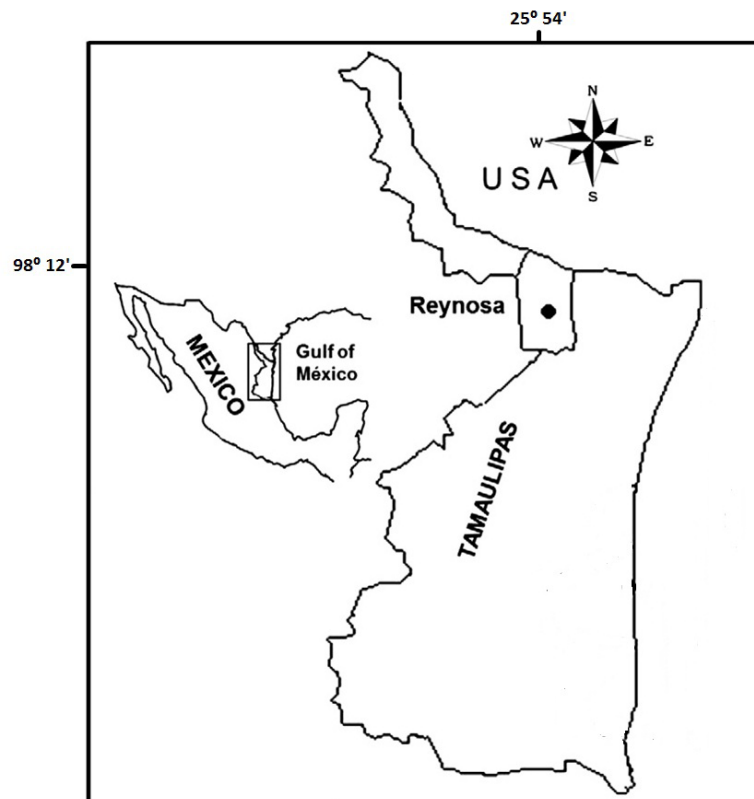


Figura 1. Ubicación geográfica del cultivo de *Litopenaeus vannamei* semi-intensivo en zona continental.

Se seleccionó al azar un estanque del cultivo para el estudio. El agua del sistema de cultivo fue suministrada de un pozo profundo de 120 m (Valenzuela-Quiñones *et al.*, 2010; Gutiérrez-Salazar *et al.*, 2011).

En marzo del 2008 fueron aclimatadas 1,320,000 post-larvas de 14 días (pL14) hasta llegar a una salinidad de 2.3 ups (Samocho & Lawrence, 1992), posteriormente las larvas fueron sembradas en un invernadero de pre-cría de 60 m de largo por 20 m de ancho, donde permanecieron por 21 días hasta obtener un peso promedio de 1.5 g con 90% de sobrevivencia (McGraw *et al.*, 2002). Los juveniles se transfirieron a un estanque abierto de 30,000 m<sup>2</sup>, a densidad de siembra de 40 pL/m<sup>2</sup> (Dierberg & Kaittisimkul, 1996). No se realizó recambio de agua durante el periodo de cultivo (sólo se agregó agua para recuperar el nivel causado por la evaporación), la aireación mecánica dentro de los estanques se mantuvo a diario durante todo el día a partir de las 6 semanas.

Los muestreos de organismos vivos iniciaron a partir de julio y terminaron en noviembre del 2008 (verano-otoño), con peso promedio inicial de 12.3 g. Fueron colectados 300 organismos de *L. vannamei* con una red tipo atarraya de 6 m<sup>2</sup> con malla de 1.25 cm (Wakida-Kusunoki *et al.*, 2008; Gutiérrez-Salazar *et al.*, 2011). Los muestreos mensuales consistieron de 60 organismos colectados al azar, basado en el tamaño de muestra de acuerdo a las recomendaciones internacionales para la vigilancia de agentes patógenos para un nivel de confianza del 95% (Bondad-Reantaso *et al.*, 2001). Los camarones se examinaron macroscópicamente en busca de lesiones y después fueron inyectados e inmersos en fijador Davidson (Bell & Lightner, 1988) para transportarlos al laboratorio de Histopatología de la Facultad de Medicina Veterinaria y Zootecnia, UAT. Los análisis histológicos se realizaron utilizando las técnicas rutinarias (Bell & Lightner, 1988). Los cortes histológicos fueron examinadas con un microscopio marca Leica® DME (Bannockburn, IL 60015 USA) a 100 y 400 aumentos. Las microfotografías fueron

tomadas con cámara marca Moticom® 2000 (Motic China Group, Ltd., Causeway Bay, Hong Kong). Las mediciones de los parámetros de calidad de agua del estanque de cultivo fueron registrados mensualmente. El oxígeno disuelto (mg/L) y la temperatura (°C) fueron medidos dos veces cada día (mañana y tarde) con una sonda multi-paramétrica 50 YSI (YSI Inc., OH, Estados Unidos). La salinidad (ups) se midió con un refractómetro (Bio-Marine, CA, USA), el pH con un potenciómetro digital (Hanna, RI, USA), y turbidez (cm) con un disco Secchi (Boyd, 1989); estos parámetros se midieron una vez al día (Tabla 1). Se utilizó el análisis estadístico de correlación de Pearson, para analizar los datos de cada muestreo de camarón, éstos se organizaron de manera descriptiva incluyendo los valores diarios de los parámetros de calidad de agua, registrando los valores mínimos, máximos y obtener el valor medio de cada parámetro. Consecutivamente se realizó el análisis estadístico de los parámetros registrados (Tabla 1), considerando el mes de frecuencia (*f*, número de casos de EH registrados) y prevalencias (%) de casos de EH (Tabla 2).

En los resultados se encontró que los análisis estadísticos no mostraron correlación significativa de la enfermedad con los parámetros fisicoquímicos evaluados (Tabla 1).

Los análisis histopatológico de los organismos estudiados fueron positivos a EH con una prevalencia del 4.0% (12 organismos positivos de 300, Tabla 2). Los cortes histopatológicos del intestino medio de los organismos afectados mostraron lesiones entéricas con inflamación del epitelio intestinal, con acumulaciones de hemocitos, provocando una infiltración hemocítica severa y difusa, extendida desde la base de la pared intestinal hasta la luz cecal, causando necrosis e inflamación hemocítica de la mucosa intestinal en comparación con el aspecto normal del intestino medio (Fig.2a y 2b). Cabe señalar que en el examen histológico de cada organismo positivo, destacan núcleos picnóticos de forma sub-geométrica en los túbulos hepatopancreáticos en los cortes longitudinales del hepatopáncreas (Lightner *et al.*, 1996).

Tabla 1. Valores promedios de los parámetros fisicoquímicos del agua del cultivo y peso de los organismos de *Litopenaeus vannamei* en un cultivo continental de baja salinidad de Reynosa.

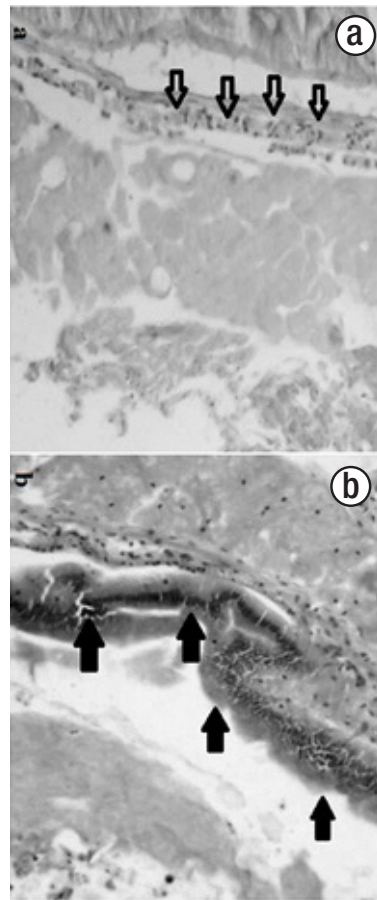
Mes	Peso (g)	OD M (mg/L)	OD V (mg/L)	Temp M (°C)	Temp V (°C)	pH	S‰ (ups)	Trans (cm)
Jul.	12.3	5.40	8.70	28.6	32.6	8.1	2.3	21
Ago.	14.4	4.60	9.18	29.9	33.2	8.2	2.3	20
Sept.	17.1	4.10	9.50	31.9	33.9	8.2	2.7	17
Oct.	21.2	4.01	8.56	28.1	31.2	8.1	2.7	17
Nov.	24.6	3.20	7.79	24.9	27.9	7.8	3.2	15

Peso = Promedio de peso de organismos en gramos (g). OD M = Valores promedio de oxígeno disuelto matutino en miligramos por litro (mg/L). OD V = Valores promedio de oxígeno disuelto vespertino (mg/L). Temp. M. = Temperatura matutina en grados centígrados (°C). Temp. V = Temperatura vespertina (°C). S ‰ = Salinidad. Unidades prácticas de salinidad (ups). Trans = Transparencia en centímetros (cm).

Tabla 2. Prevalencias de Enteritis hemocítica (EH) en *Litopenaeus vannamei*.

Inicio del cultivo						Prevalencias (%)				
						Organismos positivos (n=60)				
Mar	Abr	May	Jun	Jul	Ago	Sept	Oct	Nov	T	f
Pre-cría	SN	SN	SN	1.6	3.3	3.3	6.6	5.0		5
				1	2	2	4	3	12/300	---

n = No. de organismos colectados. SN= Sin analizar. T= Total anual. f = frecuencia



Figuras 2a-b. Histología del intestino de *L. vannamei* Fig. 2a Corte normal de la sección longitudinal del intestino medio en *Litopenaeus vannamei*, mostrando células sanas (flecha) del epitelio intestinal. Fig. 2b Sección longitudinal del intestino medio afectado con lesiones (flechas) del epitelio intestinal las cuales son provocadas por EH, sustituidas por la acumulación de hemocitos, provocando infiltración hemocítica severa y difusa extendida desde lo profundo de la pared intestinal hacia la luz cecal con necrosis e inflamación en la mucosa del epitelio intestinal. Observaciones efectuadas a 100 aumentos (Tinción con hematoxilina y eosina).

Son escasos los estudios reportados de prevalencias de EH en cultivo de camarones en baja salinidad en zona continental, por lo cual consideramos que esta constituye la primera contribución a este respecto. Lightner (1982), considera que la EH puede ser causada por intoxicación por algas verde-azules presentes en los estanques donde se cultivan. A nivel experimental, se ha demostrado que *Schizotrix calcicola* (Gomont 1892) en el alimento, es capaz de oca-

sionar intoxicación en las postlarvas de *Litopenaeus vannamei* (Pérez-Linares et al., 2003), además varias microalgas pertenecientes a distintos grupos, así como a otras cianobacterias (*Noctiluca scintillans*, *Cochlodinium polykrikoides*, *Gymnodinium catenatum*, *Prorocentrum minimum*, *Akashiwo sanguinea*, *Chattonella subsalsa* Ch. marina, *Chattonella* sp., *Heterocapsa* sp., *Dinophysis* sp., *Fibrocapsa japonica*, *Heterosigma akashiwo*, *Thalassiosira* sp., *Chaetoceros*

spp., *Pseudo-nitzschia australis*, *P. fraudulenta*, *Pseudo-nitzschia* sp., *Trichodesmium erythraeum*, *Leucothrix mucor*, *Chroococcus* sp. y *Anabaena* spp.) cuyas toxinas son nocivas en organismos silvestres y cultivados del Golfo de California (Nuñez-Vazquez *et al.*, 2011) y en granjas con cultivos intensivos y semi-intensivos en las costas del Pacífico mexicano, con prevalencias promedio de 7.4% (Morales-Covarrubias *et al.*, 2011).

Los resultados histopatológicos de EH obtenidos en este trabajo concuerdan con los reportes de Brock *et al.* (1995) y Lightner *et al.* (1996) quienes describen el cuadro clínico de la EH con inflamación del epitelio intestinal y proliferación hemocítica en la parte media del intestino y sólo en camarones sub-adultos y adultos, con similitud a lo reportado en langostas (*Homarus americanus* Milne-Edwards, 1837) adultas inoculadas en laboratorio (Battison *et al.*, 2008). En el presente estudio, la EH se observó en sub-adultos de *L. vannamei*, presentando lesiones a lo largo del intestino medio, con epitelio necrótico con múltiples capas de hemocitos (Fig. 2b).

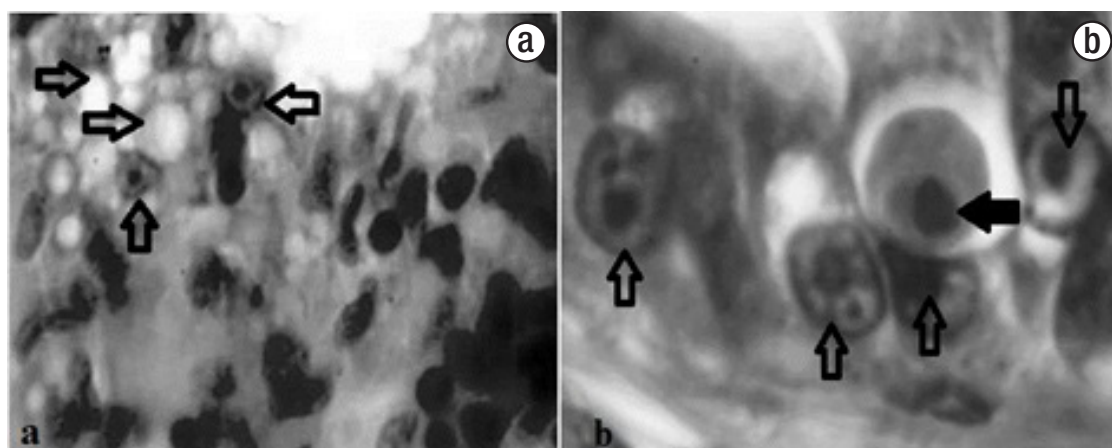
Nimmo *et al.*, (1977) y Lightner *et al.* (1978; 1996) identificaron casos de EH en *Penaeus stylirostris* Stimpson, 1874 y *Penaeus duorarum* Burkenroad, 1939 causados por intoxicación por Cd y otros metales pesados como Cu, Fe, Hg, Mn, Pb Y Zn (Frias-Espiricueta *et al.*, 2008), con necrosis en la mucosa epitelial en toda la longitud del intestino y reemplazado por múltiples capas de hemocitos que cubren la superficie de la mucosa. También en este estudio, los cortes histológicos mostraron lesiones entéricas similares en los organismos de *L. vannamei* afectados, originando una pérdida de la integridad de la mucosa intestinal con hemocitos infiltrados en el tejido que rodea la pared del intestino y dañando la capa de la mucosa intestinal (Fig. 2b).

Por otra parte, Lightner *et al.* (1996), también manifiesta que la EH puede afectar el hepatopáncreas por la contaminación del agua del estanque con el fungicida agrícola llamado Benomyl®, causando hipertrofia nuclear en los túbulos hepatopancreáticos y núcleos picnóticos de forma casi geométrica, lo cual concuerda con los resultados observados y por lo cual consideramos que esta podría haber sido la

causa de la EH presente en los camarones analizados en este estudio (Fig. 3b) al concordar completamente con el cuadro clínico descrito por Lightner *et al.* (1996).

Entre los parámetros físico químicos más relevantes que se presentaron en la granja de Reynosa, fueron una transparencia de 15-21 cm y una salinidad entre 2.3-3.2 ups (Tabla 1). La salinidad óptima recomendada para cultivo de camarón es de 15 a 25 ups según Boyd (1989); sin embargo, el cultivo de camarón se ha desarrollado en algunas regiones de los Estados Unidos utilizando agua de baja salinidad (McGraw *et al.*, 2002; Roy *et al.*, 2010), México (Valenzuela-Quiñones *et al.*, 2010), China (Cheng *et al.*, 2005), Ecuador y Tailandia (Roy *et al.*, 2007). Gutiérrez-Salazar *et al.* (2011) indican que este tipo de cultivo es la mejor alternativa por reducir el impacto de patógenos en zona continental, mostrando solo *Acineta* sp. (con el 6.6%, de prevalencia) y una relación significativa en la temperatura matutina del cultivo. Sin embargo, los análisis de correlación entre los resultados histopatológicos de EH y los parámetros físico químicos, mostrados en la presente investigación no fueron significativos, probablemente por presentarse prevalencias mensuales muy bajas de julio a septiembre y únicamente en octubre y noviembre con cuatro y tres casos positivos, respectivamente, de un peso promedio de 21.2 g. (Tablas 1 y 2).

De acuerdo a la información recabada, éste constituye el primer caso reportado de EH en *Litopenaeus vannamei* bajo cultivo en baja salinidad en una zona continental del estado de Tamaulipas, colindante con el Golfo de México, por el cual la presente investigación aporta información valiosa para tomar medidas preventivas en granjas camarónicas de baja salinidad en zonas de agricultura. Por lo que en futuras investigaciones se recomienda identificar las especies de algas presentes en los cultivos y también se apliquen análisis toxicológicos profundos del agua de pozo, para descartar la presencia de fungicidas agrícolas, como el Benomyl®. En nuestro caso, posiblemente debido a la ubicación de la granja, el fungicida contaminó de forma indirecta o directa el pozo de la granja y con ello a los camarones cultivados por ser una de las zonas de agricultura más importantes y productivas de sorgo (*Sorghum vulgare* Pers 1966) en México.



Figuras 3a-b. (Histología de hepatopáncreas de *L. vannamei*. Fig. 3a) Corte longitudinal de hepatopáncreas saludable presentando túbulos libres con células normales. Fig. 3b) Corte longitudinal de hepatopáncreas afectado con EH, presentando núcleo picnótico (flecha negra) de forma casi geométrica en uno de los túbulos del órgano rodeado por cuatro células normales (flechas blancas); estos casos se presentaron en todos los organismos afectados en las muestras. Observaciones efectuadas a 100X, 400X (Tinción con hematoxilina y eosina).

## AGRADECIMIENTOS

Al Ing. Alejandro Herrera propietario del sistema de cultivo, quién amablemente permitió el acceso a su empresa para la realización y finalización de la presente investigación.

## REFERENCIAS

- ABRAHAM, T. J., & D. SASMAL. 2009. Influence of salinity and management practices on the shrimp (*Penaeus monodon*) production and bacterial counts of modified extensive brackishwater ponds. *Turkish Journal of Fisheries and Aquatic Sciences* 9: 91-98.
- ALONSO-RODRÍGUEZ, R. & F. PÁEZ-OSUNA. 2003. Nutrients. Phytoplankton and harmful algal blooms in shrimp ponds: a review with special reference to the situation Gulf of California. *Aquaculture* 219 (1-4): 317-339.
- BATTISON A. L., B. M. DESPRÉS & S. J. GREENWOOD. 2008. Ulcerative enteritis in *Homarus americanus*: Case report and molecular characterization of intestinal aerobic bacteria of apparently healthy lobsters in live storage. *Journal of Invertebrate Pathology* 99 (2): 129-135.
- BARÓN-SEVILLA, B., L. F. BÜCKLE-RAMÍREZ & M. HERNÁNDEZ-RODRÍGUEZ. 2004. Intensive culture of *Litopenaeus vannamei* Boone 1931, in a recirculating seawater system. *Ciencias Marinas* 30: 179-188.
- BELL, T. A. & D. V. LIGHTNER. 1988. A handbook of normal Penaeid shrimp histology. Special publication N° 1. World Aquaculture Soc., Baton Rouge, Louisiana, USA. 114 p.
- BONDAD-REANTASO, M. G., S. E. MCGLADDERY, I. EAST & R. P. SUBASINGHE. 2001. Asia diagnostic guide to aquatic animal diseases. FAO Fisheries Technical Paper 402. 240 p.
- BOYD, C. E. 1989. Water quality management and aeration in shrimp farming. Fisheries and Allied Aquacultures Departmental Series N° 2. Alabama Agricultural Experiment Station, Auburn University, AL. 83 p.
- BROCK, J. A. & K. L. MAIN. 1995. A Guide to the common Problems and Diseases of Cultured *Penaeus vannamei*. Oceanic Institute, Hawaii, USA. 242 p.
- CHENG, K. M., C. Q. HU, Y. N. LIU, S. X. ZHENG & X. J. QI. 2005. Effects of dietary calcium, phosphorus and calcium/phosphorus ratio on the growth and tissue mineralization of *Litopenaeus vannamei* reared in low-salinity water. *Aquaculture* 251 (2-4): 472-783.
- CONAPESCA (Comisión Nacional de Acuicultura y pesca). 2010. Anuario Estadístico de Acuicultura y Pesca. Disponible en línea en: <http://www.conapesca.sagarpa.gob.mx/wb/cona/anuario2010>. (Consultado el 18 de Marzo, 2014).
- CONAPESCA (Comisión Nacional de Acuicultura y pesca). 2012. Monitoreo mensual de la producción del camarón. Anuario Estadístico de Acuicultura y Pesca. Disponible en línea en: [http://www.conapesca.sagarpa.gob.mx/wb/cona/anuario\\_2012\\_zip](http://www.conapesca.sagarpa.gob.mx/wb/cona/anuario_2012_zip). (Consultado el 18 de Marzo, 2014).
- DIERBERG, F. & W. KAITTISIMKUL. 1996. Issues, impacts, and implications of shrimp aquaculture in Thailand. *Environmental Management* 20: 649-666.
- FRÍAS-ESPIRICUETA, M. G., S. ABAD-ROSALES, A. NEVÁREZ-VELÁZQUEZ, I. OSUNA-LÓPEZ, F. PÁEZ-OSUNA, R. LOZANO-OLVERA & D. VOLTOLINA. 2008. Histological effects of a combination of heavy metals on Pacific white shrimp *Litopenaeus vannamei* juveniles. *Aquatic Toxicology* 89: 152-157.
- GUTIÉRREZ-SALAZAR, G. J., Z. J. MOLINA-GARZA, M. HERNÁNDEZ-ACOSTA, J. A. GARCÍA-SALAS, R. MERCADO-HERNÁNDEZ & L. GALAVIZ-SILVA. 2011. Pathogens in Pacific white shrimp (*Litopenaeus vannamei* Boone, 1931) and their relationship with physicochemical parameters in three different culture systems in Tamaulipas, Mexico. *Aquaculture* 321: 34-40.
- IZQUIERDO, M., I. FORSTER, S. DIVAKARAN, L. CONQUEST, O. DECAMP & A. TACON. 2006. Effect of green and clear water and lipid source on survival, growth and biochemical composition of Pacific white shrimp *Litopenaeus vannamei*. *Aquaculture Nutrition* 12: 192-202.
- LIGHTNER D. V., D. A. DONALD, R. M. REDMAN, C. BRAND, B. R. SALSER & J. REPRJETA. 1978. Suspected blue-green algal poisoning in the blue shrimp. *Proceedings World Mariculture Society* 9: 447-458.
- LIGHTNER, D. V. 1982. Toxic effect of certain marine blue-green algae to penaeid shrimp. Report NOAA-NA-79AA-D-00024. 79 p.
- LIGHTNER, D. V., K. W. HASSON, B. L. WHITE & R. M. REDMAN. 1996. Chronic toxicity and histopathological studies with BenlateTM, a commercial grade of benomyl, in *Penaeus vannamei* (Crustacea: Decapoda). *Aquatic Toxicology* 34: 105-118.
- LIGHTNER, D. V. 1996. *A Handbook of shrimp pathology and diagnostic procedures for diseases of cultured Penaeid shrimp*. The World Aquaculture Society. Baton Rouge, Louisiana. USA. 304 p.
- MCGRAW, W. J., D. A. DAVIS, D. TEICHERT-CODDINGTON & D. B. ROUSE. 2002. Acclimation of *Litopenaeus vannamei* postlarvae to low salinity: Influence of age, salinity endpoint, and rate of salinity reduction. *Journal of World Aquaculture Society* 33 (1): 78-84.
- MORALES-COBARRUBIAS, M. S., A. RUIZ-LUNA, A. PEREIRA, V. T. SOLIS & G. CONROY. 2011. prevalencia de enfermedades de camarón blanco (*litopenaeus vannamei*) cultivado en ocho regiones de latinoamérica. *Revista Científica, FCV-LUZ* 21: 434-446.
- MUANGKEOW B, K. IKEJIMA, S. POWTONGSOOK & Y. YI. 2007. Effects of white shrimp, *Litopenaeus vannamei* (Boone), and Nile tilapia, *Oreochromis niloticus* L., stocking density on growth, nutrient conversion rate and economic return in integrated closed recirculation system. *Aquaculture* 269: 363-376.
- NEAL, R. S., B. M. BOUDREAU, S. D. COYLE & J. H. TIDWELL. 2008. Evaluation of stocking density and light intensity on the growth and survival of the Pacific white shrimp *Litopenaeus vannamei* reared in zero exchange systems. *Journal of the World Aquaculture Society* 41: 471-664.
- NIMMO, D. R., D. V. LIGHTNER & L. BAHNER. 1977. Effects of cadmium on the shrimps, *Penaeus duorarum*, *Palaemonetes pugio*, and *Palaemonetes vulgaris*. In: Vernberg, F.J. (Ed.). *Physiological Responses of Marine Biota to Pollutants*. Academic Press, New York, pp. 131-183.
- NUÑEZ-VÁZQUEZ, E. J., I. GÁRATE-LIZARRAGA, C. J. BAND-SCHMIDT, A. CORDERO-TAPIA, D. J. LOPEZ-CORTES, F. E. HERNANDEZ, A. HEREDIA-TAPIA, J. J. BUSTILLOS-GUZMAN. 2011. Impact of harmful algal blooms on wild and cultured animals in the Gulf of California. *Journal of Environmental Biology* 32: 413-423

- PÉREZ-LINARES, J., M. CADENA, C. RANGEL, M. L. UNZUETA-BUSTAMANTE & J. L. OCHOA. 2003. Effect of *Schizothrix calcicola* on white shrimp *Litopenaeus vannamei* (*Penaeus vannamei*) postlarvae. *Aquaculture* 218: 55-65.
- ROY, L. A., D. A. DAVIS, I. P. SAOUD & R. P. HENRY. 2007. Effects of varying levels of aqueous potassium and magnesium on survival, growth, and respiration of the Pacific white shrimp, *Litopenaeus vannamei*, reared in low salinity waters. *Aquaculture* 262: 461-469.
- ROY, L. A., D. A. DAVIS, I. P. SAOUD, C. A. BOYD, H. J. PINE & C. E. BOYDE. 2010. Shrimp culture in inland low salinity waters. *Reviews in Aquaculture* 2: 191-208.
- SAMOCHA, T. M. & A. L. LAWRENCE. 1992. Shrimp nursery systems and management. In: Wyban J. (Ed.) *Proceedings of the Special Session on Shrimp Farming*. Publ. World Aquaculture Society, Baton Rouge, Louisiana, USA. pp. 87-105.
- SELLERS M. J., J. G. MUNTEN & C. J. JACKSON. 2005. Development of a bacterial denitrification filter for sand-based recirculating saltwater, *Penaeus japonicus*, shrimp culture systems. *Journal of Applied Aquaculture* 17: 61-75.
- VALENZUELA-QUINONEZ, W., G. RODRÍGUEZ QUIROZ & H. M. ESPARZA LEAL. 2010. Cultivo intensivo de camarón blanco *Litopenaeus vannamei* (Boone) en agua de pozo de baja salinidad como alternativa acuícola para zonas de alta marginación. *Ra Ximhai* 6 (1): 18.
- WAKIDA-KUSUNOKI, A. T., L. GARCÍA-SOLORIO & N. G. VÁZQUEZ. 2008. Abundance of the commercial penaeid shrimps juveniles in the North zone of Laguna Madre, México. *Hidrobiológica* 18: 85-88.

Recibido: 25 de octubre de 2012.

Aceptado: 09 de junio de 2014.