



<https://doi.org/10.24245/gom.v93i7.10462>

Arteritis de Takayasu en el embarazo: desenlaces perinatales en una enfermedad poco frecuente

Takayasu arteritis in pregnancy: perinatal outcome in a infrequent disease.

Maríel Ambrosio Ávila Jesús,¹ Roberto Ignacio Montiel Mora,² Gladys Minu Ruz Sierra²

Resumen

OBJETIVO: Describir la evolución de pacientes embarazadas con diagnóstico de arteritis de Takayasu y sus respectivos desenlaces perinatales.

MATERIALES Y MÉTODOS: Estudio observacional, transversal y descriptivo efectuado del 1 de enero del 2021 al 1 de enero del 2025 en pacientes embarazadas y con arteritis de Takayasu atendidas en el Hospital General Doctor Agustín O'Horán, Mérida, Yucatán.

RESULTADOS: Se estudiaron tres pacientes. *Caso clínico 1:* pacientes de 18 años, con diagnóstico previo al embarazo de arteritis de Takayasu tipo IIa a los 17 años, tratada con esteroides, inmunosupresores, nifedipino y un *stent* al mes del diagnóstico de la enfermedad. Ingresó al hospital a las 33 semanas de embarazo, sin previo control prenatal. *Caso clínico 2:* paciente de 23 años, primigesta, con diagnóstico de la enfermedad establecido a los 18 años, con tratamiento previo con prednisona y dos *stent*. Ingresó al hospital a las 33.1 semanas de embarazo, sin control prenatal previo. *Caso clínico 3:* paciente de 22 años, con diagnóstico a los 15 años de arteritis de Takayasu tipo V y con tratamiento previo al embarazo con prednisona, con diagnóstico agregado de coartación de aorta, con aneurisma de la arteria mesentérica y una lesión en el plexo braquial por retención de introductor en la arteria humeral; con siete intervenciones quirúrgicas previas, sin seguimiento cardiológico. Ingresó al hospital a las 32.4 semanas de embarazo (con seis consultas de control prenatal en un centro de salud, pero sin referencia a un centro de tercer nivel de atención, ni valoración por un cardiólogo).

CONCLUSIÓN: Si la enfermedad de Takayasu prevalece en mujeres en edad fértil es importante conocer cuáles pueden ser las afectaciones cuando concurre con el embarazo y cuáles los desenlaces perinatales. El conocimiento del curso clínico, diagnóstico, tratamiento y vigilancia multidisciplinaria representa un reto para la supervivencia de estas pacientes.

PALABRAS CLAVE: Enfermedad de Takayasu; embarazo; restricción del crecimiento intrauterino; preeclampsia; muerte materna; complicación obstétrica; vasculitis materna.

Abstract

OBJECTIVE: to describe the evolution of pregnant patients diagnosed with Takayasu arteritis and their respective perinatal outcomes.

METHODOLOGY: This observational, cross-sectional, descriptive study was conducted from January 1, 2021, to January 1, 2025, among pregnant patients diagnosed with Takayasu arteritis who were treated at the Doctor Agustín O'Horán General Hospital in Mérida, Yucatán.

RESULTS: Three patients were *Clinical Case 1:* 18-year-old primigravida with a previous diagnosis of type IIa Takayasu arteritis at age 17. Prior to this, she had undergone treatment with steroids, immunosuppressants, nifedipine, and a *stent* one month after the diagnosis of the disease. The patient was admitted to the hospital at 33 weeks of

¹ Residente de cuarto año de Ginecología y Obstetricia.

² Adscrito al servicio de Urología Ginecológica.

Servicio de Ginecología y Obstetricia, Hospital General Doctor Agustín O'Horán, Mérida, Yucatán.

Recibido: marzo 2025

Aceptado: junio 2025

Correspondencia

Maríel Ambrosio Ávila Jesús
maríel_ambrosio@hotmail.com

Este artículo debe citarse como: Ávila-Jesús MA, Montiel-Mora RI, Ruz-Sierra GM. Arteritis de Takayasu en el embarazo: desenlaces perinatales en una enfermedad poco frecuente. Ginecol Obstet Mex 2025; (7): 241-249.

pregnancy, with no prior prenatal care. *Clinical Case 2:* A 23-year-old patient, who is a primigravida, was diagnosed with the disease at age 18. She has previously undergone treatment with prednisone and two stents. She was admitted to the hospital at 33.1 weeks of pregnancy, with no prior prenatal care. *Clinical Case 3:* The patient is a 22-year-old female who was diagnosed with type V Takayasu arteritis at age 15. She has previously received treatment with prednisone. Her additional diagnoses include aortic coarctation, mesenteric artery aneurysm, and a brachial plexus injury due to introducer retention in the humeral artery. She has undergone seven surgical procedures, but no cardiological follow-up was conducted. The patient was admitted to the hospital at 32.4 weeks of pregnancy. She had received six prenatal check-ups at a health center, but had not been referred to a tertiary care center or evaluated by a cardiologist.

CONCLUSION: Given the prevalence of Takayasu's disease among women of childbearing age, it is crucial to understand the implications of its occurrence during pregnancy and the associated perinatal outcomes. It is essential for healthcare professionals to possess a comprehensive understanding of the clinical course, diagnosis, treatment, and multidisciplinary monitoring to ensure the survival of these patients.

KEYWORDS: Takayasu disease; Pregnancy; Intrauterine growth restriction; Preeclampsia; Maternal death; Obstetric complication; Maternal vasculitis.

ANTECEDENTES

La arteritis de Takayasu es una vasculopatía idiopática, inflamatoria, granulomatosa de la aorta y sus grandes ramas, que puede cursar de igual forma con afectación a la arteria pulmonar. Es parte del grupo de las arteritis de grandes vasos, según la Clasificación de Chapel Hill.¹ Es una enfermedad poco frecuente: afecta a 2.6 personas por cada millón de habitantes al año y es más frecuente en países asiáticos.¹

La inflamación arterial es la característica sobresaliente de la enfermedad. La aorta ascendente-descendente, las arterias subclavias y las carótidas son los vasos más afectados (60 al 90%); en Japón se tiene mayor incidencia de daño al arco aórtico.¹

Numano y su grupo² describen que la afectación de la aorta descendente y abdominal es más común en Sudamérica y Asia, respecto de

países como Japón. Esto crea una clasificación angiográfica con cinco tipos de la enfermedad: *tipo I:* localizada en las ramas supraaórticas del arco aórtico. *Tipo IIa:* afecta la aorta ascendente y al arco aórtico con sus ramas. *Tipo IIb:* afecta la aorta ascendente, el arco aórtico con sus ramas y la aorta torácica descendente. *Tipo III:* comprende la aorta torácica descendente, la abdominal o las arterias renales, o ambas. *Tipo IV:* afecta la aorta abdominal o las arterias renales, o ambas. *Tipo V:* combina los hallazgos del tipo IIb y IV.^{1,2,3}

La mortalidad puede alcanzar incluso al 5% a los 10 años en pacientes con complicaciones agudas y al 27% de quienes padecen la enfermedad crónica; su relación es estrecha con el grado de lesión arterial.¹

En el ámbito internacional, México es el país no asiático con mayor incidencia de la enfermedad. Solo existe un registro de la enfermedad en la



población mexicana, en el que Dabague J y colaboradores hicieron una revisión bibliográfica que abarcó 38 años, hasta 1991. En ese periodo encontraron 237 casos en adultos y 55 en niños con diagnóstico definitivo de arteritis de Takayasu en el Instituto Nacional de Cardiología Ignacio Chávez, con una relación mujeres-hombres de 6:1.⁴

Esta enfermedad es más prevalente en mujeres asiáticas en edad fértil.² Los reportes mexicanos de casos de pacientes embarazadas y con arteritis de Takayasu son limitados. El embarazo con una vasculitis implica varios riesgos para la madre y el feto. Con respecto a la evolución del embarazo, Comarmond y coautores⁵ describen que los embarazos concomitantes con o después del diagnóstico de arteritis de Takayasu tuvieron 13 veces más complicaciones obstétricas (OR 13; IC95%: 5-33; $p < 0.0001$), incluidas: preeclampsia-eclampsia, parto prematuro y restricción del crecimiento fetal intrauterino o muerte. Entre las complicaciones maternas los estados hipertensivos del embarazo fueron relevantes.^{5,6,7}

Las pacientes con arteritis de Takayasu y estados hipertensivos del embarazo tienden a mayor complicación y aumento de morbilidad asociada con preeclampsia con datos de severidad, así como parto pretérmino.^{8,9}

Más del 5% de las pacientes que cursan con arteritis de Takayasu y embarazo resultan con una complicación cardiovascular materna potencialmente mortal. El adecuado control de la actividad de la enfermedad y de la hipertensión arterial antes de la concepción y durante el embarazo es fundamental para mejorar los desenlaces maternos y fetales.^{5,10} El embarazo, en el contexto de pacientes con arteritis de Takayasu, es de alto riesgo, por lo que requieren una estrecha participación multidisciplinaria.

Por lo anterior, el objetivo del estudio fue: describir la evolución de pacientes embarazadas

con diagnóstico de arteritis de Takayasu y sus respectivos desenlaces perinatales.

MATERIALES Y MÉTODOS

Estudio observacional, transversal y descriptivo efectuado del 1 de enero del 2021 al 1 de enero del 2025 en pacientes atendidas en el Hospital General Doctor Agustín O´Horán, Mérida, Yucatán. *Criterios de inclusión:* pacientes embarazadas con diagnóstico de enfermedad de arteritis de Takayasu establecido conforme a los criterios del American College of Rheumatology (**Cuadro 1**). Este Colegio estableció criterios de clasificación para la arteritis de Takayasu entre los que se menciona que la coexistencia de tres o más criterios tiene una sensibilidad del 90.5% y especificidad del 97.8%.¹¹ *Criterios de exclusión:* pacientes no embarazadas y quienes aun teniendo el diagnóstico finalizaron la gestación en otra institución.

Variables de estudio: edad de la paciente, semanas de gestación, antecedentes obstétricos, tiempo de diagnóstico de la enfermedad, tratamiento prescrito previo al embarazo e intervenciones practicadas. (**Cuadro 2**) Se incluyeron, además, variables vinculadas con la interrupción del embarazo: vía de nacimiento, sangrado estimado, tipo de anestesia, Apgar al nacimiento, medidas antropométricas del recién nacido y evolución durante el puerperio. Requerimiento de días de estancia en la unidad de cuidados intensivos y requerimiento de medidas de soporte avanzado.

RESULTADOS

Caso clínico 1

Paciente de 18 años, primigesta, con diagnóstico previo de arteritis de Takayasu tipo IIa a los 17 años. Antes de la concepción recibía tratamiento con corticosteroides, inmunosupresores, nifedipino 20 mg cada 24 horas y se le colocó un

Cuadro 1. Criterios diagnósticos para la arteritis de Takayasu del American College of Rheumatology¹¹

Criterio	Definición
Edad en años al inicio de la enfermedad	Inicio de los síntomas o hallazgos relacionados con la arteritis de Takayasu antes de los 40 años.
Claudicación de extremidades	Inicio y empeoramiento de fatiga e incomodidad en los músculos de una o más extremidades durante el uso, sobre todo en las extremidades superiores.
Disminución del pulso arterial braquial	Disminución de la pulsación de una o ambas arterias braquiales.
Diferencia de presión mayor de 10 mmHg	Diferencia mayor de 10 mmHg en la presión arterial sistólica entre brazos.
Soplo en las arterias subclavia y aorta	Soplo audible a la auscultación en una o ambas arterias subclavias o aorta abdominal.
Arteriografía anormal	Estrechamiento u oclusión arteriográfica de toda la aorta, sus ramas primarias o grandes arterias en las extremidades superiores o inferiores proximales, no causado por arterioesclerosis, displasia fibromuscular o causas similares; cambios generalmente focales o segmentarios.

Cuadro 2. Complicaciones maternas y fetales en pacientes con arteritis de Takayasu

Caso	Complicación materna	Complicación fetal	
		Restricción del crecimiento intrauterino	Prematurez
1	Preeclampsia severa	Sí	Sí
2	Preeclampsia severa	Sí	Sí
3	Ninguna	No (Peso bajo para la edad gestacional)	Sí

stent al mes del diagnóstico de la enfermedad. Ingresó al hospital a las 33 semanas de embarazo, sin previo control prenatal. Los exámenes de laboratorio al ingreso se reportaron sin alteraciones. A las 34 semanas las cifras tensionales se encontraron en 160-110 mmHg, con las que se estableció el diagnóstico de preeclampsia con datos de severidad. Se le administró una dosis única de 5 mg de hidralazina y 100 mg de hidrocortisona, ambas por vía intravenosa y la segunda pauta cada 12 horas. Los estudios de laboratorio posteriores reportaron: leucocitos de 12,000/mm³, hemoglobina 10 g/dL, hematocrito 32%, examen general de orina con proteinuria de 300 mg, creatinina sérica 1.2 mg/dL, urea: 27 mg/dL, ácido úrico: 4.7 mg/dL, plaquetas: 120 mL/mm³, aspartato amino transferasa: 27 U/L, alanino amino transferasa: 33 U/L, bilirrubinas

totales: 0.61 mg/dL, bilirrubina indirecta: 0.48 mg/dL, lactato deshidrogenasa: 157 U/L. Ante tales circunstancias se decidió la finalización del embarazo, por vía abdominal, con bloqueo epidural. Se obtuvo un recién nacido, de sexo masculino, de 1740 g, talla de 36 cm, Apgar 7/9, Capurro 34 semanas, Silverman Anderson 2. Placenta completa y sangrado de 400 cc. Durante el puerperio permaneció en vigilancia en la unidad de cuidados intensivos en donde tuvo un descontrol hipertensivo por lo que a la medicación se agregó 1 mg de prazosin por vía oral cada 12 horas. Como también cursó con oliguria se le administró una dosis única de 20 mg de furosemida intravenosa, con adecuada respuesta. Enseguida, la evolución fue favorable y al cuarto día se trasladó al piso de ginecoobstetricia, y un día después se dio de alta del hospital.



Caso clínico 2

Paciente de 23 años, primigesta, con diagnóstico de arteritis de Takayasu tipo V establecido a los 18 años. El tratamiento previo al embarazo fue con prednisona (sin especificar la dosis) y con colocación de dos *stent*. Ingresó al hospital a las 33.1 semanas de embarazo, sin control prenatal previo. Los exámenes de laboratorio al ingreso se reportaron sin alteraciones. Si bien la paciente permanecía estable, los cardiólogos propusieron la finalización del embarazo, como medida de máximo beneficio. Durante la vigilancia, las cifras tensionales se reportaron en 130-90 mmHg, proteinuria de 500 mg y creatinina de 1.1 mg/dL. Se integró el diagnóstico de preeclampsia con datos de severidad y restricción del crecimiento intrauterino, conforme al peso fetal estimado. Debido al difícil acceso vascular se decidió finalizar el embarazo por vía abdominal, con anestesia general. Se obtuvo un recién nacido de 1760 g, talla de 42 cm, Apgar 7/9, Capurro 33, Silverman Anderson 2 puntos. Placenta completa y sangrado de 300 cc. Se trasladó a la unidad de cuidados intensivos para observación y recibir tratamiento antihipertensivo con 30 mg de nifedipino por vía oral cada 24 horas. Posterior a la estancia de dos días se trasladó al piso de obstetricia, sin complicaciones, y con posterior alta al domicilio.

Caso clínico 3

Paciente de 22 años, con diagnóstico a los 15 años de arteritis de Takayasu tipo V y tratamiento previo con prednisona (dosis no especificada). La paciente refirió haber recibido el diagnóstico de coartación de aorta, con aneurisma de la arteria mesentérica y una lesión en el plexo braquial por retención de un introductor en la arteria humeral; antecedente de colocación de un puente en la arteria mesentérica superior (2017), resección intestinal de 90 cm del íleo a 60 cm de la válvula ileocecal (2017), posoperada de un puente axilar humeral (2017) y derivación

de la arteria aorta ascendente-aorta descendente (2018) (**Figura 1**). Tenía siete intervenciones quirúrgicas previas, sin acudir a seguimiento al servicio de Cardiología desde 2019. Ingresó al hospital a las 32.4 semanas de embarazo (con seis consultas de control prenatal en un centro de salud, pero sin referencia a un centro de tercer nivel de atención, ni valoración por un cardiólogo). En la revisión inicial se detectó la presión arterial en las extremidades superiores de 90-60 mmHg, segunda toma 100-70 mmHg, con leve disminución de los pulsos pedios. En la exploración física se encontró con modificaciones cervicales con las que se integró el diagnóstico de amenaza de parto pretérmino. Se le indicó tratamiento tocolítico con 10 mg de nifedipino por vía oral cada 6 horas. Los exámenes de laboratorio al ingreso se reportaron normales. Durante la vigilancia, en la valoración por el reumatólogo se indicó enoxaparina en el puerperio. El cardiólogo propuso la finalización del embarazo. El ecocardiograma portátil reportó función preservada, sin datos de hipertensión pulmonar. La paciente fue valorada e ingresada

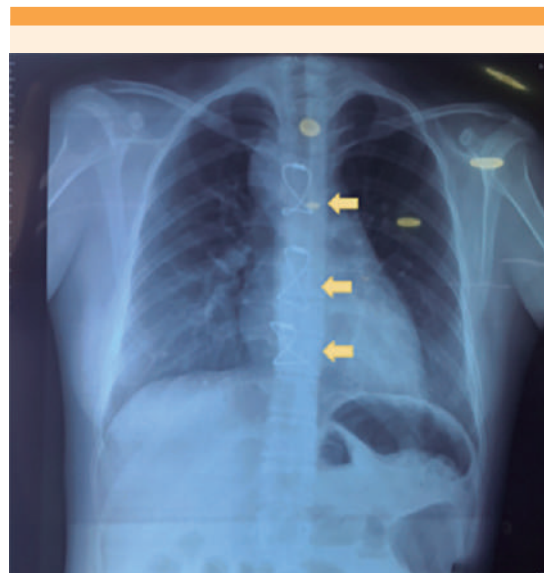


Figura 1. Paciente con arteritis de Takayasu tipo V, con tres puentes cardíacos.

a la unidad de cuidados intensivos. Durante la estancia permaneció sin remisión de la actividad uterina; se decidió finalizar el embarazo por vía abdominal, previa valoración por parte del intensivista, cirujano general y anestesiólogo para la colocación de un catéter venoso central, que se insertó por vía periférica guiado por ultrasonido (**Figura 2**). Se procedió a la cesárea, con anestesia general. Se obtuvo una recién nacida de 1970 g, talla de 41 cm, Apgar 7/8, Capurro de 34 semanas, Silverman Anderson 1. Placenta completa con sangrado de 250 cc. Durante la intervención se encontraron múltiples adherencias al intestino, íntima relación con la cavidad debido a las reintervenciones previas (**Figura 3**) pero sin complicaciones. La paciente se trasladó a la unidad de terapia intensiva, para observación, sin requerimiento de medidas de soporte avanzadas. La evolución fue favorable durante cuatro días, más otro en el piso de ginecología y obstetricia, con posterior alta del hospital.

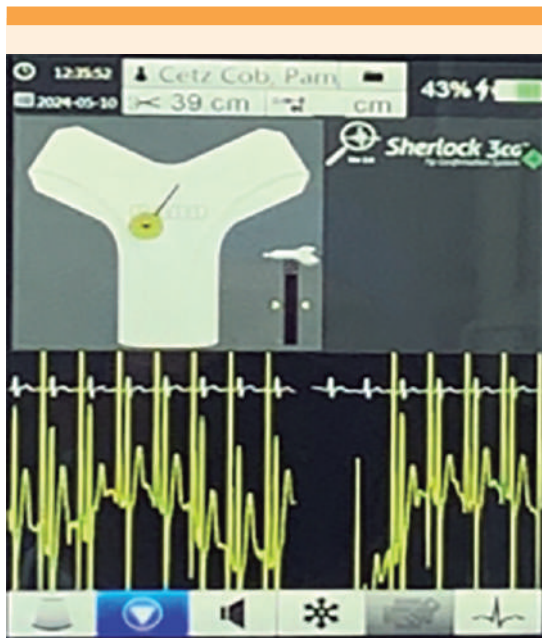


Figura 2. Colocación de un catéter venoso central de inserción periférica guiada por ultrasonido.

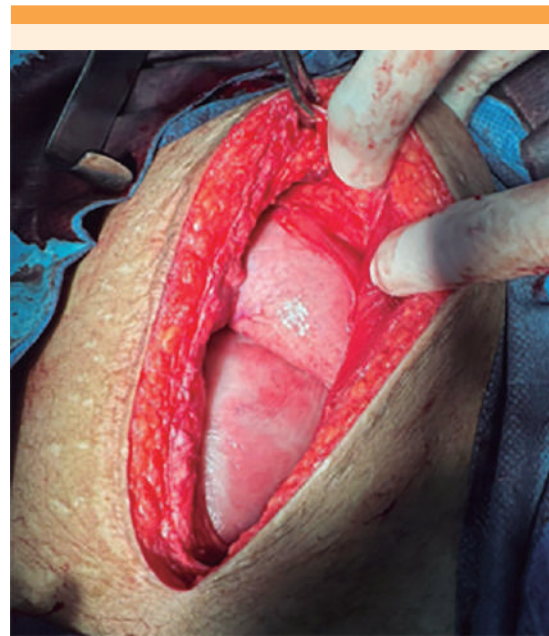

Figura 3. Múltiples adherencias al intestino, íntima relación con la cavidad debido a reintervenciones previas.

DISCUSIÓN

De los casos previos, con una enfermedad en común, se desprende que el embarazo en pacientes con arteritis de Takayasu se relaciona con diversas complicaciones. Ramírez Cueto y Fernández del Castillo publicaron, en 1968, el primer caso de arteritis de Takayasu y embarazo en México. Posteriormente, el segundo estudio se llevó a cabo en el 2010 en el Instituto Nacional de Perinatología Isidro Espinosa de los Reyes.¹²

En el ensayo que aquí se publica, los casos se evaluaron retrospectivamente conforme a la evolución clínica y los estudios complementarios. Se identificaron pacientes categorizadas con embarazos de alto riesgo obstétrico, sin control prenatal ni seguimiento por cardiología o referencia a un segundo o tercer nivel de atención hospitalaria. La paciente del caso 3, con aparente



control prenatal en un centro de salud (aparente porque ante el alto riesgo no se envió para su atención y seguimiento temprano a un centro de mayor complejidad) salió avante gracias a la atención multidisciplinaria. Entre las complicaciones principales sobresale la preeclampsia con datos de severidad y restricción del crecimiento intrauterino, circunstancias que requieren atención multidisciplinaria.

Por lo que se refiere al tratamiento durante el embarazo, la arteritis de Takayasu es una enfermedad con mayor prevalencia en mujeres, más allá de sus años reproductivos, lo que representa que el tratamiento durante el embarazo sea un desafío. Está descrito que muchos medicamentos indicados a pacientes con la enfermedad se consideran de bajo riesgo durante el embarazo, incluida la prednisona.^{13,14}

Con respecto a la vigilancia hemodinámica durante la intervención quirúrgica, puesto que la arteritis de Takayasu afecta a los vasos de mayor calibre, debe prestarse atención a la hemodinamia en el momento de la finalización del embarazo. La monitorización de la presión arterial y del pulso puede ser diferente en ambos miembros superiores; por ello debe colocarse el sensor infrarrojo de oximetría de pulso en la extremidad menos afectada.¹⁵ En pacientes con difícil acceso arterial, según la enfermedad, se requiere una guía por ultrasonido.

Durante la estancia hospitalaria todas las pacientes fueron valoradas por cardiólogos e intensivistas, con una estancia media durante el puerperio de 2.6 días. No se requirieron medidas de soporte avanzadas.

En este estudio, las principales complicaciones obstétricas y perinatales fueron la preeclampsia y la restricción del crecimiento intrauterino, lo que concuerda con lo reportado por Gönenli

y coautores, quienes en un ensayo de cohorte llevado a cabo en Turquía, en el que evaluaron a 296 pacientes embarazadas con arteritis de Takayasu encontraron que las gestaciones después del inicio de la enfermedad se asociaban con hipertensión arterial crónica y preeclampsia-eclampsia.^{16,17}

De acuerdo con la morbilidad del embarazo en pacientes con arteritis de Takayasu, en un estudio retrospectivo efectuado en Corea con 12 pacientes, se evaluaron las clasificaciones angiográficas en el momento del diagnóstico y la actividad de la enfermedad a la hora del parto. La vía de nacimiento fue, en casi todas las pacientes, por cesárea, lo que concuerda con lo aquí comunicado.^{18,19,20}

Entre las complicaciones neonatales del estudio aquí comunicado, comparadas con las de la bibliografía, están el peso bajo al nacer y la restricción del crecimiento intrauterino.^{21,22,23}

No se reportaron muertes maternas ni perinatales. En todas las pacientes con alta a su domicilio el desenlace fue favorable.

Como limitaciones del estudio están las variables no incluidas: antecedentes hereditarios, historial médico previo al embarazo, condición socioeconómica, entre otras que permitan individualizar a las pacientes.

Entre las fortalezas del estudio destaca la incidencia de tres casos en cuatro años de una enfermedad poco frecuente, pero que a pesar de ello permite extrapolar los desenlaces a México, para futuras investigaciones. En el caso del estado de Yucatán, no se encontraron reportes previos de casos atendidos en este estado de la República Mexicana, hecho que habrá de servir de referencia valiosa para favorecer un mejor acceso a servicios de salud de alta especialidad en atención de pacientes de alto riesgo.

CONCLUSIÓN

Si la enfermedad de Takayasu prevalece en mujeres en edad fértil es importante conocer cuáles pueden ser las afectaciones cuando concurre con el embarazo y cuáles los desenlaces perinatales. El conocimiento del curso clínico, diagnóstico, tratamiento y vigilancia multidisciplinaria representa un reto para la supervivencia de estas pacientes.

REFERENCIAS

- Domínguez Carrillo LG, Arellano Aguilar JG, Arellano Gutiérrez G. Arteritis de Takayasu. *Acta Med* 2023; 21 (3): 262-67. <https://doi.org/10.35366/111350>
- Numano F, Okawara M, Inomata H, Kobayashi Y. Takayasu's arteritis. *Lancet* 2000; 356 (2000): 1023-25. [http://dx.doi.org/10.1016/S0140-6736\(00\)02701-X](http://dx.doi.org/10.1016/S0140-6736(00)02701-X)
- Gamboa P. Arteritis de Takayasu. *Revista Colombiana de Cardiología* 2020; 27 (5): 428-33. <https://doi.org/10.1016/j.rccar.2020.05.005>
- Dabague J, Reyes PA. Takayasu arteritis in Mexico: A 38-year clinical perspective through literature review. *Int J Cardiology* 1996; 54 (Suppl.): 5103-5109. [https://doi.org/10.1016/S0167-5273\(96\)88779-1](https://doi.org/10.1016/S0167-5273(96)88779-1)
- Comarmond C, Mirault T, Biard L, Nizard J, et al. French Takayasu Network. Takayasu Arteritis and Pregnancy. *Arthritis Rheumatol* 2015; 67 (12): 3262-69. <https://doi.org/10.1002/art.39335>
- Taghiyeva A, Kılıç L, Cagan M, et al. Fertility, early menopause and pregnancy outcomes of patients with Takayasu's arteritis. *Eur J Obstet Gynecol Reprod Biol* 2023; 283: 1-5. <https://doi.org/10.1016/j.ejogrb.2023.01.021>
- Singhal S, Meena J, Kumar S, Roy KK, et al. Maternal and perinatal outcomes of pregnancy in women with autoimmune disorder. *Cureus* 2021; 13 (6): e16024. <https://doi.org/10.7759/cureus>
- Gao WN, Liu C, Guo SR, Zhao XL. Effects of pregnancy complicated with Takayasu arteritis on maternal and fetal outcomes. *Zhonghua Fu Chan Ke Za Zhi* 2022; 57 (2): 91-100. <https://doi.org/10.3760/cma.j.cn112141-20210707-00364>
- He S, Li Z, Zhang G, Song Y, et al. Pregnancy outcomes in Takayasu arteritis patients. *Semin Arthritis Rheum* 2022; 55: 152016. <https://doi.org/10.1016/j.semarthrit.2022.152016>
- Abisror N, Mekinian A, Hachulla E, Lambert M, et al. Analysis of risk factors for complications and adverse obstetrical outcomes in women with Takayasu arteritis: a French retrospective study and literature review. *Clin Rheumatol* 2020; 39 (9): 2707-713. <https://doi.org/10.1007/s10067-020-05024-4>
- Fries JF, Hunder GG, Bloch DA, et al. The American College of Rheumatology 1990 criteria for the classification of vasculitis. Summary. *Arthritis Rheum* 1990; 33 (8): 1135-1136.
- Hernández-Pacheco JA, Estrada-Altamirano A, Valenzuela-Jirón A, et al. Arteritis de Takayasu en el embarazo: reporte de siete casos. *Ginecol Obstet Mex* 2011; 79 (03): 143-151.
- Machen L, Clowse ME. Vasculitis and pregnancy. *Rheum Dis Clin North Am* 2017; 43 (2): 239-47. <https://doi.org/10.1016/j.rdc.2016.12.005>
- Jayet J, Gaudric J, Dennery M, Kagan N, et al. Management of a thoracic aortic aneurysm during pregnancy leading to the diagnosis of Takayasu Arteritis. *Ann Vasc Surg* 2016; 36: 291.e1-291.e4. <https://doi.org/10.1016/j.avsg.2016.02.040>
- Oquendo MJ, Oquendo MG, Zamora FR, et al. Anestesia obstétrica en paciente con arteritis de Takayasu. *Revista Cubana de Anestesiología y Reanimación* 2020; 19 (3): 1-6
- Gönenli MG, Kaymaz TS, Kara M, Keser G, et al. Pregnancy in Takayasu's arteritis has a high risk of hypertension-related fetomaternal complications: A retrospective study of a Turkish cohort. *Int J Rheum Dis* 2022; 25 (2): 140-146. <https://doi.org/10.1111/1756-185X.14247>
- De Jesús GR, D'Oliveira IC, Dos Santos FC, Rodrigues G, et al. Pregnancy may aggravate arterial hypertension in women with Takayasu arteritis. *Isr Med Assoc J* 2012; 14 (12): 724-8.
- Pyo JY, Song JJ, Park YB, Lee SW. Pregnancy morbidities in Korean patients with Takayasu arteritis: A monocentric pilot study. *Yonsei Med J* 2020; 61 (11): 970-75. <https://doi.org/10.3349/ymj.2020.61.11.970>
- Pagnoux C. Grossesse et vascularites [Pregnancy and vasculitides]. *PresseMed* 2008; 37 (11): 165765. <https://doi.org/10.1016/j.lpm.2008.06.016>
- Kraemer B, Abele H, Hahn M, Rajab T, et al. A successful pregnancy in a patient with Takayasu's arteritis. *Hypertens Pregnancy* 2008; 27 (3): 247-52. <https://doi.org/10.1080/10641950801955741>
- David LS, Beck MM, Kumar M, Rajan SJ, et al. Obstetric and perinatal outcomes in pregnant women with Takayasu's arteritis: single centre experience over five years. *J Turk Ger Gynecol Assoc* 2020; 21 (1): 1523. <https://doi.org/10.4274/jtggg.galenos.2019.2019.0115>
- Assad AP, da Silva TF, Bonfa E, et al. Maternal and neonatal outcomes in 89 patients with Takayasu arteritis: Comparison before and after the TA diagnosis. *J Rheumatol* 2015; 42 (10): 1861-4. <https://doi.org/10.3899/jrheum.150030>
- Lucena AJ, Carvalho AC, Souza JA, Moron AF, et al. Pregnancy follow-up and outcome in a patient with Takayasu's arteritis. *Arq Bras Cardiol* 2008; 90 (5): e33-5. <https://doi.org/10.1590/s0066-782x2008000500013>