



<https://doi.org/10.24245/gom.v91i8.8497>

Diagnóstico fortuito de neoplasia mucinosa de apéndice establecido durante la cesárea

Incidental diagnosis of mucinous neoplasm of appendix established during caesarean section.

Yulia Daniela Guio,¹ María Camila Borraez,¹ María Paula González,¹ Carlos Augusto Jaimes,² Claudia Viviana Jaimes⁴

Resumen

ANTECEDENTES: Los tumores del apéndice son bastante excepcionales y el adenocarcinoma mucinoso es el más frecuente de estos tumores. Esta patología es aún más infrecuente en pacientes embarazadas.

CASO CLÍNICO: Paciente de 43 años, en curso de las 38.1 semanas del primer embarazo. *Antecedentes:* diabetes gestacional y obesidad mórbida. Se hospitalizó para practicarle la cesárea de urgencia, indicada por restricción del crecimiento intrauterino, sin posibilidad de una conducta expectante. En la ecografía de control prenatal del primer trimestre se describió la existencia de una masa quística, tabicada, de aproximadamente 12 x 12 cm. En la resonancia magnética nuclear de abdomen se encontró una lesión quística en el flanco derecho, de probable origen de masa anexial derecha de 12 x 9 cm. El estudio histopatológico reportó el hallazgo de una neoplasia mucinosa de bajo grado, asociada con extravasación extramural de mucina del apéndice cecal y un pseudomixoma peritoneal.

CONCLUSIÓN: El hallazgo de una neoplasia mucinosa del apéndice en una paciente embarazada es sumamente raro. Su diagnóstico supone un reto, sobre todo en quienes no tienen síntomas. Aunque hay padecimientos más frecuentes en las mujeres, como los tumores de ovario o la apendicitis, vale la pena tener en cuenta este cuadro clínico en futuras pacientes. Se requiere mayor investigación de esta neoplasia en embarazadas para optimizar los métodos diagnósticos y poder tratarla de manera oportuna y evitar dañar al feto o la madre.

PALABRAS CLAVE: Apéndice; apendicitis; adenocarcinoma mucinoso; embarazo; ultrasonido prenatal; mucina; adenocarcinoma, mucinoso.

Abstract

BACKGROUND: Tumours of the appendix are quite rare, with mucinous adenocarcinoma being the most frequent of these tumours. This pathology is even rarer in pregnant patients.

CLINICAL CASE: 43-year-old patient, in the course of 38.1 weeks of her first pregnancy. History: gestational diabetes and morbid obesity. She was hospitalised for emergency caesarean section, indicated for intrauterine growth restriction, with no possibility of expectant management. The first trimester prenatal ultrasound scan showed a cystic mass, septate, measuring approximately 12 x 12 cm. Magnetic resonance imaging of the abdomen revealed a cystic lesion in the right flank, probably caused by a right adnexal mass measuring 12 x 9 cm. Histopathological study reported the finding of a low-grade mucinous neoplasm associated with extramural extravasation of mucin from the cecal appendix and a peritoneal pseudomyxoma.

¹ Doctor en Medicina, Universidad El Bosque, médico de las salas de cirugía, Clínica Cafam, Santa Barbara, Bogotá, Colombia.

² Ginecoobstetra, Departamento de Ginecología y Obstetricia, Universidad Nacional de Colombia; Clínica Cafam, Clínica de Marly, Bogotá, Colombia

³ Docente universitario, Departamento de Cirugía General, Universidad Nacional de Colombia; jefe de salas de cirugía, Clínica de Marly, Bogotá, Colombia.

Recibido: enero 2023

Aceptado: febrero 2023

Correspondencia

Yulia Daniela Guio
danielaguio@gmail.com

Este artículo debe citarse como: Guio YD, Borraez MC, González MP, Jaimes CA, Jaimes CV. Diagnóstico fortuito de neoplasia mucinosa de apéndice establecido durante la cesárea. Ginecol Obstet Mex 2023; 91 (8): 600-605.



CONCLUSION: The finding of a mucinous neoplasm of the appendix in a pregnant patient is extremely rare. It is challenging to diagnose, especially in those without symptoms. Although there are more common conditions in women, such as ovarian tumours or appendicitis, this condition is worth considering in future patients. Further investigation of this neoplasm in pregnant women is needed to optimise diagnostic methods to treat it in a timely manner and to avoid harm to the foetus or the mother.

KEYWORDS: Appendix; Appendicitis; Mucinous adenocarcinoma; Pregnancy; Prenatal ultrasound; Mucin; Adenocarcinoma; Mucinous.

ANTECEDENTES

Las neoplasias del apéndice son raras, pues apenas se detectan en alrededor del 1% de las apendicectomías y el subtipo más frecuente es el adenocarcinoma mucinoso.¹ Por esto mismo es aún más infrecuente diagnosticar estos tumores durante el embarazo, circunstancia que plantea un reto debido a los riesgos y complicaciones que pueden derivarse para la madre y para el feto.

Dependiendo de los hallazgos histológicos, los tumores de apéndice se clasifican en epiteliales y no epiteliales.² De acuerdo con la clasificación modificada del Protocolo Delphi de 2016, los tumores epiteliales de apéndice no carcinoides se clasifican, histomorfológicamente, en ocho grupos que se describirán a lo largo del artículo.¹ Los tumores carcinoides se localizan con mayor frecuencia en la punta del apéndice y se asocian con cuadros de apendicitis aguda en pacientes jóvenes.

Puesto que las pacientes con neoplasias mucinosas no suelen tener síntomas, el diagnóstico es fortuito en el 50% de los casos. Su clínica es inespecífica; en los casos reportados se han informado: dolor abdominal, distensión o

masa palpable en abdomen, sobre todo en los pseudomixomas.³ La tomografía computada es una herramienta diagnóstica preoperatoria que permite detectar: mucocele, pseudomixoma u otros tumores relacionados con una afección apendicular, que son los que orientan al diagnóstico.^{2,4} El pronóstico de las pacientes con estos tumores se asocia con la etapa en la que se diagnostican y el grado de la neoplasia. Hay estudios que reportan que la expresión anormal de TP53 se asocia con una reducción en la supervivencia.³

CASO CLÍNICO

Paciente de 43 años, en curso de las 38.1 semanas del primer embarazo. *Antecedentes:* diabetes gestacional y obesidad mórbida. Se hospitalizó para practicarle la cesárea de urgencia, indicada por restricción del crecimiento intrauterino, sin posibilidad de una conducta expectante.

En la ecografía de control prenatal del primer trimestre se describió la existencia de una masa quística, tabicada, de aproximadamente 12 x 12 cm. En la resonancia magnética nuclear de abdomen se encontró una lesión quística en el flanco derecho, de probable origen de masa anexial derecha de 12 x 9 cm.

En el reporte del procedimiento quirúrgico se asentó que la disección se hizo por planos, hasta la cavidad abdominal, en donde se encontró material mucinoso libre, mismo que se retiró, antes de la histerotomía. Enseguida se exploró el anexo derecho, con hallazgo de una masa de aproximadamente 15 cm, blanda, de contenido mucoso espeso, de bordes lisos, con solución de continuidad en la cápsula, de aproximadamente 4 cm, con drenaje de material mucinoso (**Figura 1**). Puesto que nada anormal se encontró en la trompa y ovario derechos, se sospechó el origen intestinal. En ese momento se solicitó la intervención de un cirujano general, quien exploró la cavidad en torno del ciego y evidenció que el apéndice estaba parcialmente lisado, con fragmentos de cápsula adherida. Se procedió a la cecectomía parcial, con suturas lineales de 55 mm y refuerzo de prolene vascular. Posterior a la limpieza de la cavidad se procedió al cierre

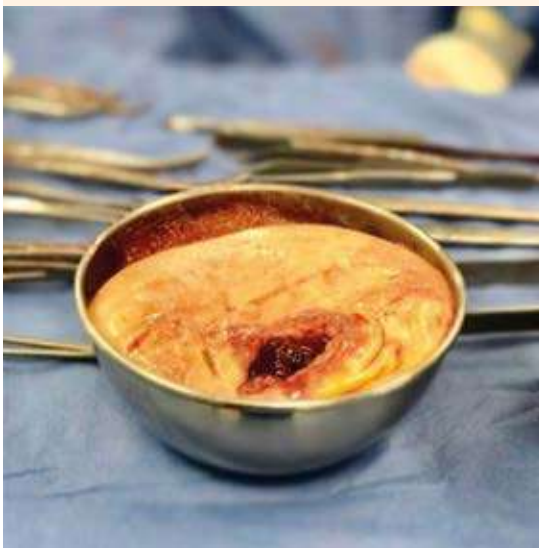

Figura 1. Tumor apendicular. Masa de tejido de aspecto quístico, con bordes engrosados de color pardo con áreas translúcidas. En el interior ocupada en su totalidad por abundante material de aspecto mucoso de color amarillo y consistencia gelatinosa.

de la pared abdominal y el material extraído se envió a patología para su análisis.

Se indicó la toma de marcadores tumorales CA 125 y CA 19.9 que se reportaron en límites normales, con elevación del antígeno carcinoembrionario (14.30 ng/mL). El estudio histopatológico reportó el hallazgo de una neoplasia mucinosa de bajo grado, asociada con extravasación extramural de mucina del apéndice cecal y un pseudomixoma peritoneal. (**Figura 2**) Posterior al procedimiento la paciente se dio de alta del hospital con seguimiento posquirúrgico en la consulta externa. En todo momento se le hizo saber a la paciente la importancia del seguimiento médico y de ampliar los estudios para definir el tratamiento.

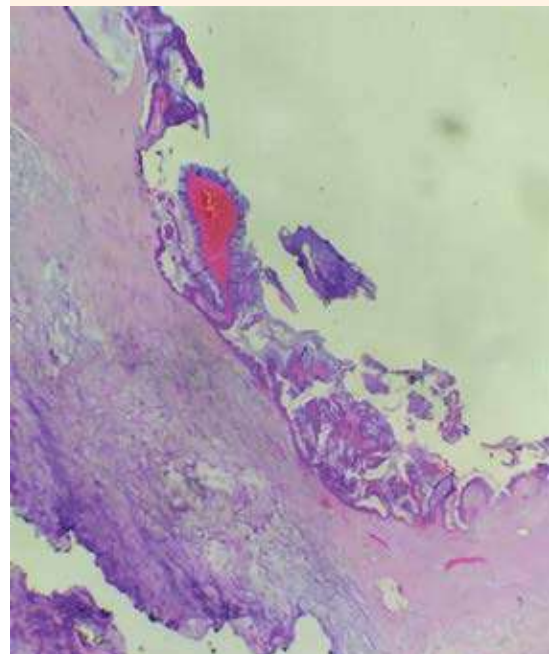


Figura 2. Placa histológica del tumor apendicular. Se evidencia pared quística fibroesclerótica revestida por epitelio cilíndrico con atipia leve, la luz se encuentra ocupada por mucina y calcificaciones en su interior.



DISCUSIÓN

Las neoplasias mucinosas del apéndice son una afectación infrecuente de la vía gastrointestinal, corresponden al 0.4% y solo 1% de todos los tumores del aparato gastrointestinal, con pocos casos reportados en mujeres embarazadas.^{5,6}

Las neoplasias mucinosas del apéndice se caracterizan por generar una dilatación quística del apéndice, debido a la acumulación de abundante material gelatinoso hacia la luz intestinal. De igual forma pueden extenderse por toda la cavidad peritoneal, en forma de depósitos gelatinosos, por la acumulación progresiva de moco (denominado pseudomixoma peritoneal) que puede diseminarse al peritoneo, tal y como se observó intraoperatoriamente en la paciente del caso.⁵

Este tipo de tumores constituyen un espectro muy amplio. Por esta razón su clasificación ha sido compleja y controvertida (**Cuadro 1**). La primera clasificación de las neoplasias mucinosas la hizo Mizdraji quien las dividió según la complejidad y grado de atipia en neoplasias mucinosas del apéndice de bajo grado y adenocarcinoma mucinoso. Esta clasificación fue,

posteriormente, adaptada por la OMS (2010) como la Clasificación de Tumores del Sistema Digestivo; en la actualidad es la más utilizada y actualizada.^{5,7}

Estos tumores reflejan varias etiologías neoplásicas distintivas. De acuerdo con lo registrado en la bibliografía, son más frecuentes en individuos mayores de 50 años, con predominio del sexo femenino. El diagnóstico es fortuito en pacientes con un cuadro clínico compatible con el de la apendicitis.^{6,8} También está descrito que en mujeres con neoplasias mucinosas del apéndice es común el diagnóstico inicial de masa anexial,² como sucedió en la paciente del caso, lo que conduce a un tratamiento médico inadecuado. De aquí la relevancia y el desafío que representa este caso porque la paciente quizá no se percató de los síntomas de malignidad debido a que muchos, incluyendo las náuseas, anemia y fatiga pueden pasar inadvertidos por la fisiopatología del embarazo. Carr y colaboradores informaron que el 32% de los pacientes con neoplasias del apéndice recibieron un diagnóstico preoperatorio de apendicitis aguda, mientras que el 23% recibieron el diagnóstico como un hallazgo luego de una apendicectomía, o como en la paciente del caso, durante la cesárea.^{5,8}

Cuadro 1. Clasificación de neoplasias mucinosas del apéndice¹

Características histopatológicas	Misdráji et al.	Organización Mundial de la Salud
Tumores sin invasión • Capa muscularis de la mucosa intacta	Neoplasia mucinosa del apéndice de bajo grado	Adenoma apendicular
Tumores con invasión por empuje • Tumor confinado al apéndice	Neoplasia mucinosa del apéndice de bajo grado	Neoplasia mucinosa del apéndice de bajo grado
Tumor con mucina acelular fuera del apéndice	Neoplasia mucinosa del apéndice de bajo grado	Neoplasia mucinosa del apéndice de bajo grado
Tumor con tumor extraapendicular	Neoplasia mucinosa del apéndice de bajo grado	Neoplasia mucinosa del apéndice de bajo grado
Tumores con invasión infiltrativa • Invasión de la pared de tipo infiltrativo, con o sin desmoplasia, independientemente del estadio	Adenocarcinoma Mucinoso del apéndice	Adenocarcinoma Mucinoso del apéndice

Fuente: elaboración propia adaptada con información de la OMS.

Otro aspecto relevante a tener en cuenta es el pronóstico asociado con el estado en el que se diagnostique la neoplasia. En la bibliografía se describe que cuando la lesión es exclusiva del apéndice, su pronóstico es favorable, con una tasa de supervivencia de 96% a cinco años. No obstante, cuando el tumor se extiende a otros órganos, la supervivencia disminuye a un 66%.⁹

Además del reto diagnóstico que representa la manifestación clínica inespecífica de estas neoplasias, el diagnóstico y la estadificación de las neoplasias mucinosas del apéndice plantea un desafío adicional durante el embarazo, debido a la limitada disponibilidad de métodos de diagnóstico seguros. Por esto las modalidades de diagnóstico por imágenes utilizadas con más frecuencia son: el ultrasonido y la tomografía axial computada abdominal. El ultrasonido puede mostrar una masa con pequeños puntos de eco o una capa de eco concéntrica, ambos se han sugerido como cambios específicos de neoplasias mucinosas del apéndice. El diagnóstico de estas neoplasias tiene una sensibilidad del 83% y especificidad del 92% cuando el diámetro del apéndice visualizado por ultrasonido supera los 15 mm. El método de imagen más útil es la tomografía axial computada abdominal porque puede evaluar la relación entre la formación de órganos periféricos, lo que puede facilitar el diagnóstico.^{5,10}

El caso aquí reportado es único porque la sospecha diagnóstica se llevó a cabo intraoperatoriamente durante la cesárea, pues la mujer de 43 años tuvo manifestaciones clínicas inespecíficas que no condujeron a un diagnóstico preoperatorio de apendicitis aguda ni alguna otra patología intraabdominal. Además, no mostró alguna característica de malignidad teniendo en cuenta que la enfermedad neoplásica concomitante con el embarazo es rara. Por último, la histopatología confirmó el diagnóstico de una neoplasia mucinosa de bajo grado del apéndice.⁵

Teniendo en cuenta la edad y el contexto en el que se encontraba la paciente (puerperio inmediato), se asumió un gran desafío al comunicarle los hallazgos clínicos. Este tipo de noticias requiere una comunicación asertiva de los eventos intraoperatorios. En la paciente del caso permitió reducir la angustia emocional y dio la posibilidad de hacer frente, de manera más efectiva, a las situaciones desafiantes que pudieran presentarse, teniendo en cuenta que fue un hallazgo durante la cesárea.

El tratamiento de esta neoplasia no está debidamente definido y el alcance de la cirugía y de las intervenciones adicionales más agresivas, como la cirugía citorrreductora y la quimioterapia intraperitoneal, sigue siendo motivo de controversia. Algunos autores sugieren que debe considerarse una apendicectomía simple si el tamaño del tumor es inferior a 2 cm y no se identifica ninguna afectación macroscópicamente metastásica. Otros autores ponen en duda el tamaño pues hay informes de casos con tumores inferiores a 2 cm y metástasis a los ganglios linfáticos regionales. En cualquier caso se ha llegado a concluir que el tratamiento con el mayor potencial curativo es la cirugía, pues brinda información decisiva para definir el subtipo y el estadio histopatológico para establecer el tratamiento adecuado.^{5,10,11,12}

Con base en lo mencionado y la revisión de la bibliografía puede afirmarse que de los casos publicados, los tumores del apéndice durante el embarazo suelen encontrarse en uno de los siguientes tres escenarios clínicos: 1) tumor local con o sin ruptura del apéndice, con signos de abdomen agudo, 2) manifestación clínica sintomática o asintomática diagnosticada de manera fortuita durante los controles prenatales y 3) hallazgo durante la cesárea, como correspondió en la paciente del caso.^{10,13} Por consiguiente, la conducta más apropiada a seguir, cuando el tumor está confinado al apéndice, por lo general es una resección local y, de acuerdo con el reporte



histopatológico, remitir a la paciente a un centro especializado para su atención interdisciplinaria adecuada a la individualidad.

CONCLUSIÓN

El hallazgo de una neoplasia mucinosa del apéndice en una paciente embarazada es sumamente raro. Su diagnóstico supone un reto, sobre todo en quienes no tienen síntomas. Aunque hay padecimientos más frecuentes en las mujeres, como los tumores de ovario o la apendicitis, vale la pena tener en cuenta este cuadro clínico en futuras pacientes. Se requiere mayor investigación de esta neoplasia en embarazadas para optimizar los métodos diagnósticos y poder tratarla de manera oportuna y evitar dañar al feto o la madre.

Consideraciones éticas

Consentimiento informado: Basados en la resolución 8430 de 1993, se obtuvo el debido consentimiento informado por parte de la paciente para la publicación del caso. Se respeta la privacidad de la misma por lo que evitamos publicar datos personales.

REFERENCIAS

- Gundogar O, Kimiloglu E, Komut N, Cin M, Bektas S, Gonullu D, et al. Evaluation of appendiceal mucinous neoplasms with a new classification system and literature review. *The Turkish Journal of Gastroenterology*. 2018 Aug 31;29(5):532–42. doi:10.5152/tjg.2018.17605
- Guerrero-Macías S, Briceño-Morales C, González F, Paola Puerto A, Burgos R, Millán-Matta C, et al. Neoplasias apendiculares incidentales. *Revista Colombiana de Cirugía*. 2022 Feb 4; <https://doi.org/10.30944/20117582.1686>.
- Carr NJ. Updates in Appendix Pathology. *Surg Pathol Clin*. 2020 Sep;13(3):469–84. Doi: 10.1016/j.path.2020.05.006
- Shankar S, Ledakis P, el Halabi H, Gushchin V, Sardi A. Neoplasms of the Appendix. *Hematol Oncol Clin North Am*. 2012 Dec;26(6):1261–90. Doi: 10.1016/j.hoc.2012.08.010
- Saleem N, Shahid F, Ali SM, Rashid S, Al-Tarakji M, Sameer M. Incidental low grade mucinous neoplasm of appendix in pregnancy: A case report & literature review. *Annals of Medicine and Surgery*. 2020 Nov;59:195–8. Doi: 10.1016/j.amsu.2020.10.004
- al Laham O, Albrijawy R, Adi A, al Kurdi MF, Atia F, Hamed H. A rare case of a Low Grade Appendiceal Mucinous Neoplasm in a 46-year-old Middle Eastern female - A case report. *Int J Surg Case Rep*. 2022 Apr;93:106997. Doi: 10.1016/j.ijscr.2022.106997
- Guzmán GA, Montealegre I, Obando AM. Incidental diagnosis of a low-grade mucinous appendicular neoplasm: A case report. *Int J Surg Case Rep*. 2021 Jun;83:105998. Doi: 10.1016/j.ijscr.2021.105998
- Eze O, Jones R, Montgomery E. A practical approach for diagnosis of appendiceal mucinous neoplasms. *Diagn Histopathol*. 2017 Dec;23(12):530–5. Doi: 10.1016/j.mpdhp.2017.11.004
- Inubashiri E, Watanabe Y, Akutagawa N, Kuroki K, Sugawara M, Deguchi K, et al. An incidental finding of low-grade appendiceal mucinous neoplasm during cesarean section: A case report. *JGH Open [Internet]*. 2020 Apr;4(2):306–8. Available from: <https://onlinelibrary.wiley.com/doi/10.1002/jgh3.12232>. Doi: 10.1002/jgh3.12232
- Baron E, Gushchin V, King MC, Nikiforchin A, Sardi A. Management of Low-Grade Appendiceal Mucinous Neoplasm with Extensive Peritoneal Spread Diagnosed during Pregnancy: Two Case Reports and Literature Review. *Case Rep Oncol Med*. 2020 Oct 15;2020:1–9. Doi: 10.1155/2020/8853704. Doi: 10.1155/2020/8853704
- Young S, Sueda SK, Hotta M, Sung ML, O'Connor V v., Leung AM. Surgical management of appendiceal mucinous neoplasm: Is appendectomy sufficient? *J Surg Oncol*. 2020 Nov 7;122(6):1173–8. Doi: 10.1002/jso.26108
- Korkontzelos I, Papanicolaou S, Tsimoyiannis I, Kitsiou E, Stefos T, Tsanadis G, et al. Large carcinoid tumor of the appendix during pregnancy. *European Journal of Obstetrics & Gynecology and Reproductive Biology*. 2005 Feb;118(2):255–7. Doi: 10.1016/j.ejogrb.2004.07.026
- Yang SZ, Yu JJ, Mao YR. Pregnancy complicated with colon cancer: a case report and review of the literature. *Clin Exp Obstet Gynecol*. 2019 Dec 10;46(6):1028–30. Doi: 10.12891/ceog4920.2019