



<https://doi.org/10.24245/gom.v91i7.8349>

Colecistitis aguda asociada con COVID-19 grave en el embarazo. Reporte de caso y revisión de la bibliografía

Acute cholecystitis associated with severe COVID-19 in pregnancy. Case report and bibliographic review.

Jorge Arturo Barbabosa Vilchis,¹ Alexander de Jesús Rafaelano Miranda,² María del Rocío Guerra Arias,³ José Roberto Castillo Cruz,⁴ Lourdes Vianey Zaldívar Estrada⁵

Resumen

ANTECEDENTES: Las mujeres embarazadas e infectadas con SARS-CoV-2 tuvieron 2.9 veces más probabilidad de requerir ventilación invasiva. La colecistitis aguda es la segunda indicación quirúrgica más común en el embarazo. En la búsqueda bibliográfica no se encontraron reportes de concomitancia de ambas enfermedades durante el embarazo, por este motivo se publica el reporte de caso clínico y se revisa la bibliografía.

CASO CLÍNICO: Paciente de 32 años, en curso de las 23 semanas de embarazo. Debido a síntomas de COVID-19, con prueba PCR positiva, se hospitalizó para inicio de ventilación mecánica invasiva. Al noveno día de internamiento tuvo elevación de transaminasas y reporte de TAC de colecistitis aguda alitiásica. Se le indicó la colecistostomía percutánea, con la que se alivió el cuadro hepatobiliar. En el segundo tiempo quirúrgico se procedió a la cesárea. Tres días después experimentó mejoría ventilatoria y bioquímica gradual. A los 32 días de hospitalización se logró la intubación y, después de 54 días, se dio de alta del hospital, sin requerimiento de oxígeno suplementario.

CONCLUSIONES: Encontrar, en conjunto con el síndrome de insuficiencia respiratoria aguda por COVID-19 grave que requiere ventilación mecánica invasiva, embarazo previsible y colecistitis alitiásica pone en grave peligro a la embarazada y al equipo médico en múltiples dilemas médicos, quirúrgicos y bioéticos. La colecistostomía percutánea en pacientes con inestabilidad hemodinámica y la finalización del embarazo en caso de deterioro ventilatorio ante síndrome de insuficiencia respiratoria aguda es una opción controvertida. Lo conducente, sin duda, son los procedimientos basados en evidencia y las sesiones multidisciplinarias, incluyendo a la familia.

PALABRAS CLAVE: Embarazo; COVID-19; síndrome de insuficiencia respiratoria aguda; intubación endotraqueal; colecistitis alitiásica; percutánea; tratamiento.

Abstract

BACKGROUND: Pregnant women infected with SARS-CoV-2 were 2.9 times more likely to require invasive ventilation. Acute cholecystitis is the second most common surgical indication in pregnancy. In the literature search, no reports of concomitance of both diseases during pregnancy were found, for this reason the clinical case report is published and the literature is reviewed.

CASE REPORT: 32-year-old female patient, in the course of 23 weeks of pregnancy. Due to symptoms of COVID-19, with positive PCR test, she was hospitalized for initiation of invasive mechanical ventilation. On the ninth day of hospitalization, she had elevated transaminases and CT report of acute cholecystitis alliasis. Percutaneous cholecystostomy was indicated, which relieved the hepatobiliary symptoms. In the second surgical

¹ Ginecoobstetra, colposcopista, sub-jefe del Departamento de Ginecología y Obstetricia, Centro Médico Naval, Secretaría de Marina Armada de México, Ciudad de México.

² Residente de segundo año de Medicina Materno Fetal, Escuela de Posgrados en Sanidad Naval, Universidad Naval, Secretaría de Marina Armada de México, comisionado en el Instituto Nacional de Perinatología Isidro Espinosa de los Reyes, UNAM, Ciudad de México.

³ Ginecoobstetra, colposcopista, capitana retirada, Secretaría de Marina Armada de México, Ciudad de México.

⁴ Residente de primer año de Ginecología y Obstetricia, Escuela de Posgrados en Sanidad Naval, Universidad Naval, Secretaría de Marina Armada de México, Ciudad de México.

⁵ Residente de segundo año de Medicina Materno Fetal, Instituto Nacional de Perinatología Isidro Espinosa de los Reyes, UNAM, Ciudad de México.

Recibido: noviembre 2022

Aceptado: diciembre 2022

Correspondencia

Alexander de Jesús Rafaelano Miranda
dralexanderjrm@gmail.com

Este artículo debe citarse como: Barbabosa-Vilchis JA, Rafaelano-Miranda AJ, Guerra-Arias MR, Castillo-Cruz JR, Zaldívar-Estrada LV. Colecistitis aguda asociada con COVID grave en el embarazo. Reporte de caso y revisión de la bibliografía. Ginecol Obstet Mex 2023; 91 (7): 534-548.



stage, a cesarean section was performed. Three days later she experienced gradual ventilatory and biochemical improvement. After 32 days of hospitalization, intubation was achieved and, after 54 days, she was discharged from the hospital, without requiring supplemental oxygen.

CONCLUSIONS: Finding, in conjunction with severe COVID-19 acute respiratory failure syndrome requiring invasive mechanical ventilation, pre-viable pregnancy, alliasic cholecystitis, places the pregnant woman and the medical team in serious medical, surgical, and bioethical dilemmas. Percutaneous cholecystostomy in patients with hemodynamic instability and termination of pregnancy in case of ventilatory deterioration in the face of acute respiratory failure syndrome is a controversial option. Evidence-based procedures and multidisciplinary sessions, including the family, are undoubtedly conducive.

KEYWORDS: Pregnancy; COVID-19; Respiratory Distress Syndrome; Endotracheal Intubation; Acalculous Cholecystitis; Percutaneous; Therapeutics.

ANTECEDENTES

La enfermedad por coronavirus (COVID-19) se detectó por primera vez en un paciente de 65 años, ingresado al Hospital Wuhan Jinyintan el 18 de diciembre de 2019, con fiebre, tos y disnea; posteriormente, neumonía grave y un síndrome de insuficiencia respiratoria aguda que requirió ventilación mecánica.¹ El primer caso en México se detectó el 27 de febrero de 2020 en la Ciudad de México.² Y el 11 de marzo de 2020 fue declarada una pandemia.³ En México, en el 2019 (antes de la pandemia), se reportó una razón de muerte materna de 31.1 defunciones por cada 100 mil nacimientos (3.6% menor al año anterior).⁴ En el año 2020 y 2021 se reportó una razón de muerte materna de 46.6 y 53.1% lo que representó un incremento del 37.8 y 18.7%, respectivamente; la enfermedad por COVID-19 fue la primera causa de defunción, confirmada en ambos años (21.6 y 42.7%, respectivamente).^{5,6}

Con base en los datos anteriores se evidencia que el embarazo es un riesgo de complicaciones graves, de requerir atención en unidades de

cuidados intensivos, ameritar soporte ventilatorio y de muerte. A lo anterior se agrega que la mujer embarazada, en el segundo trimestre, tiene mayor riesgo de morbilidades propias de la gestación, como las enfermedades hepatobiliares, entre ellas la colecistitis. Agregar una condición de riesgo, como el síndrome de insuficiencia respiratoria aguda por COVID-19, se vuelve un reto mayúsculo porque no solo implica mayor riesgo, sino que pone al equipo médico en dilemas bioéticos, médicos y quirúrgicos.

Por lo anterior, los autores consideran justificable la comunicación de un caso clínico, a fin de enriquecer el acervo bibliográfico referente a la atención médica de pacientes con colecistitis aguda asociada con COVID grave en el segundo trimestre del embarazo.

Para la revisión bibliográfica se llevó a cabo una búsqueda en las bases de datos PubMed, Medline y Google académico desde su creación hasta octubre de 2022. Con los términos MeSH: "Pregnancy", "COVID-19", "Respiratory Distress Syndrome", "Endotracheal Intubation",

"Acalculous Cholecystitis", "Percutaneous", "Therapeutics", "Cholesistostomy" se encontraron 214 artículos. Se eliminaron todas las publicaciones que no incluyeron la atención médica de pacientes con síndrome de insuficiencia respiratoria aguda grave, colecistitis aguda grave o embarazo. La revisión se hizo con 62 artículos que cumplieron con los criterios de la temática acorde con el caso clínico aquí reportado.

CASO CLÍNICO

Paciente de 32 años, con antecedente de dos embarazos, una cesárea y en curso de las 23 semanas del tercer embarazo. Tres días previos a su ingreso al hospital comenzó con síntomas de: otalgia, fiebre, disnea, fatiga, anosmia, astenia, adinamia e hiporexia con PCR positiva para SARS CoV-2, sin antecedente de vacuna.

En la revisión inicial al ingreso al hospital los campos pulmonares se encontraron hipoventilados, con estertores subcrepitantes basales, con hipoxia resistente al aporte no invasivo de oxígeno suplementario. Ameritó ventilación mecánica, presión positiva al final de la espiración (PEEP) de 8 y sedación con midazolam y propofol. Además, tenía cifras tensionales por debajo de las metas perfusoras, sin respuesta a la administración de flúidos por lo que se inició norepinefrina, con lo que se consiguió que la presión arterial media alcanzara 101 mmHg, la frecuencia cardíaca de 147 lpm, frecuencia respiratoria de 27 rpm y la saturación de oxígeno llegara al 82%. En la exploración obstétrica el fondo uterino se encontró a 2 cm, por arriba de cicatriz umbilical, sin actividad uterina y frecuencia cardíaca fetal de 118 lpm. La fetometría promedio fue de 23.2 semanas, con peso fetal estimado de 613 gramos (percentil 16% por Hadlock), sin alteraciones estructurales, ni marcadores para cromosomopatías, el líquido amniótico de la bolsa única fue de 3.2 cm.

Continuó con deterioro ventilatorio y con saturación de oxígeno al 37%. Al colocarla en posición prona se consiguió que la saturación de oxígeno llegara al 83%, la gasometría con acidosis respiratoria (pH de 7.18, $p\text{CO}_2$ 61.9 mmHg, $p\text{O}_2$ 59.9 mmHg, HCO_3 23.8 mEq/L); proteína C reactiva (PCR) 14.2 mg/dL, ferritina 237 ng/mL, leucocitos 9.7×10^3 , hemoglobina de 12.3 g/dL, plaquetas 274×10^3 y glucosa 225 mg/dL. El cultivo de secreción bronquial reportó *Klebsiella pneumoniae* BLEE y el hemocultivo central *Enterococcus faecium*. La evaluación con la escala SOFA obstétrica (Sequential Organ Failure Assessment) reportó 8 puntos, APACHE II-M (Acute Physiology and Chronic Health Evaluation II Modificado) con mortalidad estimada en 25%. Se integraron los diagnósticos de choque séptico de origen pulmonar, síndrome de insuficiencia respiratoria aguda severo, neumonía viral por SARS-CoV-2, insuficiencia respiratoria mixta con hipoxemia grave y acidosis respiratoria severa. Se indicó tratamiento con: fluconazol, meropenem, linezolid, heparina de bajo peso molecular y prednisona. Dos días después se logró regresar a la posición supina con saturación de oxígeno al 98%. Gradualmente se retiró el vasopresor y la sedación. **Figuras 1 y 2**

Al noveno día de hospitalización tuvo recaída en el estado clínico y requirió el uso de parámetros ventilatorios altos y FiO_2 al 80%. En los estudios paraclínicos se advirtió incremento de los triglicéridos hasta 1087 mg/dL y elevación de las transaminasas al doble de los valores basales (fosfatasa alcalina 317 UI/L, gammaglutamil transferasa 669 UI/L, LDH 456 UI/L, alanino aminotransferasa 114 UI/L, aspartato aminotransferasa 105 UI/L), sin cumplir criterios de enfermedad hipertensiva del embarazo. La biometría hemática reportó leucocitosis de 25.6×10^3 a expensas de segmentados y bandas, procalcitonina en 15 ng/mL y la TAC abdominal reportó colecistitis aguda, lodo biliar, imagen de doble riel en la pared de 8.5 cm, líquido perihepático y líquido libre en la cavidad abdominal. **Figura 3**

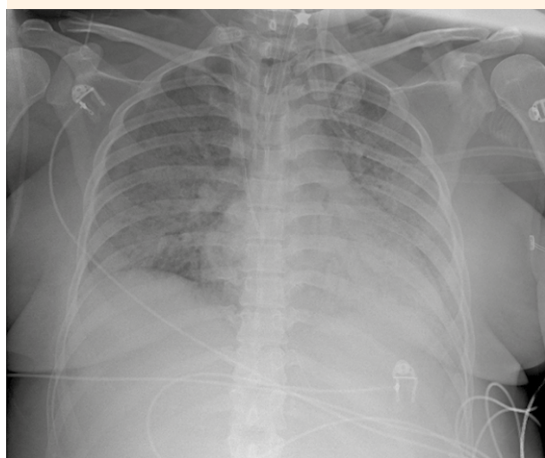


Figura 1. Radiografía de tórax AP. En el lado izquierdo se observa un patrón de vidrio despulido generalizado con borramiento de los ángulos cardiográficos y costodiafrágicos, índice cardiorácico de 0.6.

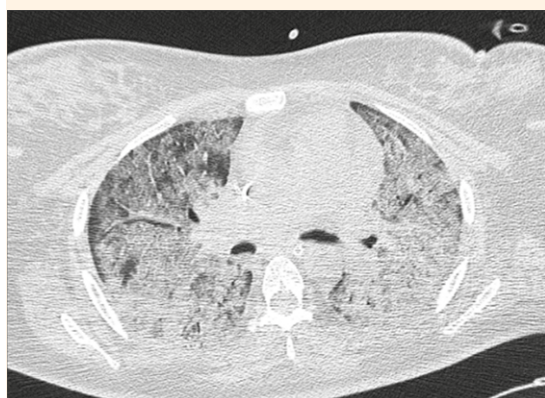

Figura 2. TAC contrastada en ventana pulmonar. Se observa una imagen en vidrio esmerilado multisegmentado con ocupación alveolar bilateral sugerente de neumonía viral (puntaje CORADS 5).

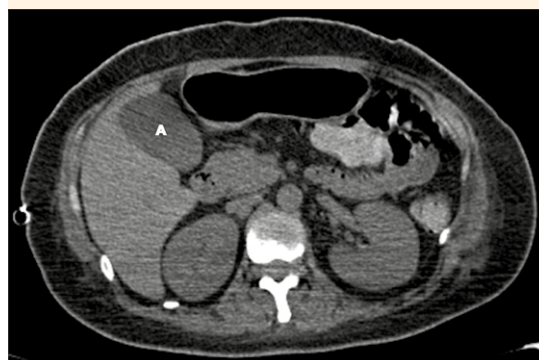

Figura 3. TAC contrastada abdominal. La vesícula biliar se observa con dimensiones de 92 x 41 x 40 mm, volumen de 78 cc, de contenido heterogéneo a expensas de imagen que condiciona líquido en su interior (A), la pared engrosada (8.5 mm) con escaso realce en fases contrastadas.

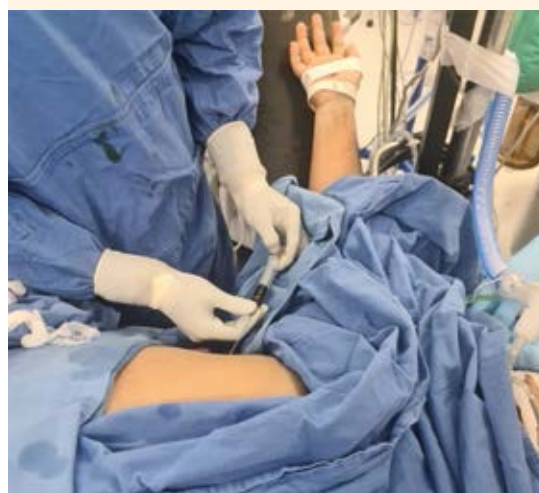

Figura 4. Colecistostomía percutánea.

Al décimosexto día hospitalización se practicó una colecistostomía percutánea, guiada por ecografía, con acceso subcostal (**Figura 4**) y se obtuvieron 20 mL de material biliar espeso. La

adecuada situación del sistema de micropunción se corroboró con la aplicación de medio de contraste y fluoroscopia (**Figura 5**). Posteriormente se llevó a cabo el intercambio mediante un

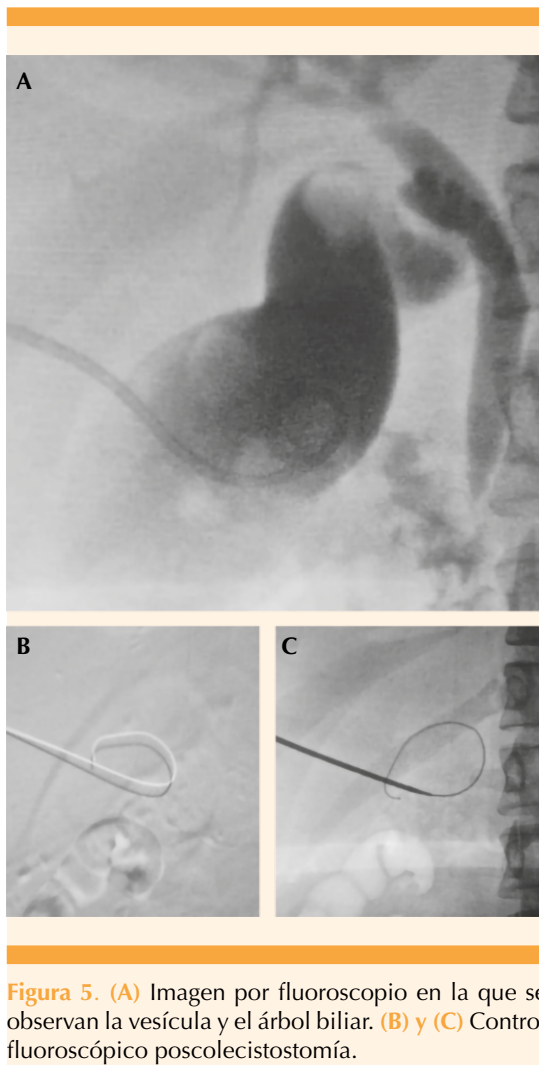


Figura 5. (A) Imagen por fluoroscopia en la que se observan la vesícula y el árbol biliar. (B) y (C) Control fluoroscópico poscolecistostomía.

sistema derivativo, con extremo distal alojado en el interior de la vesícula biliar y se fijó a la piel. El extremo proximal se conectó al sistema por gravedad.

Con la intención de mejorar la oxigenación y la condición respiratoria y evitar el empeoramiento del estado clínico se decidió finalizar el embarazo mediante cesárea tipo Kerr, que transcurrió sin complicaciones y la obtención de una recién nacida, de 735 gramos. De inmediato se trasladó a la unidad de cuidados intensivos neonatales;

falleció a los 16 días posteriores debido a un choque cardiogénico, peritonitis generalizada, perforación intestinal, enterocolitis necrotizante y sepsis temprana. La histopatología placentaria reportó: vellosidades coriónicas del segundo trimestre, con depósito fibrinoide perivelloso, con calcificación distrófica focal y áreas de infarto. **Figura 6**

Dos días posteriores a la colecistostomía percutánea se observó una disminución del gasto. El ultrasonido de la vía biliar corroboró la tracción del sistema derivativo con el extremo distal en la cavidad abdominal; por eso se retiró el sistema derivativo. La vesícula biliar se encontró sin evidencia de edema de pared, ni líquido perivesicular.

Tres días después del procedimiento quirúrgico y obstétrico se evidenció una mejoría gradual del estado ventilatorio, con adecuado intercambio gaseoso y metas de protección pulmonar. Desde el punto de vista hemodinámico permaneció con presiones arteriales medias perfusoras, sin requerir vasopresores. Se reportó una disminución significativa de las transaminasas (fosfatasa alcalina 171 UI/L, gammaglutamil transferasa 330 UI/L, LDH 193 UI/L, alanino aminotransferasa 42 UI/L, aspartato aminotransferasa 35 UI/L).

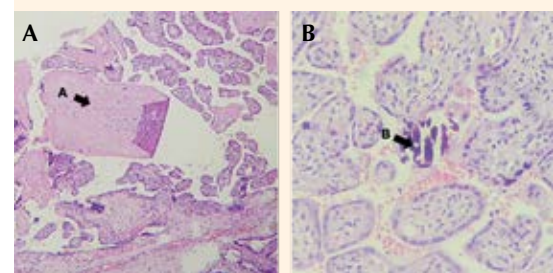


Figura 6. Microfotografía de las vellosidades coriales del segundo trimestre. (A) Fibrinoide perivelloso. (B) Calcificación distrófica focal.



A los 22 días de de hospitalización se colocó una traqueostomía. A los 25 días se reportó aún positiva la prueba PCR para SARS-CoV-2 y en la secuenciación se detectó la variante Delta. A los 32 días se logró la extubación, por mejoría gradual del estado ventilatorio y se dejó con ventilación espontánea en estatus de traqueostomía, con tienda traqueal con oxígeno a 7 litros por minuto, saturación de oxígeno de 94%, neurológicamente íntegra y hemodinámicamente estable. Tuvo sesiones de rehabilitación física y respiratoria. A los 43 días la prueba PCR para SARS-CoV-2 se informó negativa.

En total, permaneció 38 días en cuidados intensivos y 16 días en sala general, con oxígeno suplementario, lo que sumó 54 días de estancia intrahospitalaria. Se dio de alta del hospital sin requerir oxígeno suplementario, con una cánula de traqueostomía tipo Jackson, con apoyo en silla de ruedas. Luego de cinco meses de uso acudió al retiro de la cánula de traqueostomía, sin complicaciones. En la actualidad permanece en rehabilitación pulmonar.

DISCUSIÓN

De acuerdo con la clasificación del Instituto Nacional de Salud (NIH) de Estados Unidos, la COVID-19 severa se considera: 1) *Grave* cuando la frecuencia respiratoria es mayor de 30 respiraciones por minuto, con una oximetría de pulso $\leq 93\%$ en aire ambiente a nivel del mar, con una relación entre la presión arterial parcial de oxígeno y una fracción de oxígeno inspirado ($\text{PaO}_2/\text{FiO}_2$) menor de 300, o infiltrados pulmonares mayores de 50%; y 2) *Severa* cuando coexiste insuficiencia respiratoria, choque séptico o disfunción multiorgánica.⁷ En la paciente del caso llamó la atención el rápido deterioro pues solo tres días posteriores al inicio de los síntomas fue necesario ingresarla a la UCI. Jamieson y su grupo encontraron que las mujeres embarazadas con infección sintomática por COVID-19 tienen más probabilidades de ingresar a cuidados in-

tensivos (2.9), requerir ventilación invasiva (0.7) y de morir (1.5).⁸ Por su parte Ko y colaboradores reportaron mayor riesgo de síndrome de insuficiencia respiratoria aguda (RR ajustado 34.4), sepsis (RR ajustado 13.6), necesidad de ventilación mecánica (RR ajustado 12.7) y muerte (RR ajustado 17).⁹ Villar y coautores reportaron tasas más altas de ingreso a la unidad de cuidados intensivos (RR 5.04; 3.13 a 8.10) y muerte (RR 22.3; 2.88 a 172).¹⁰

El embarazo es un factor de riesgo de padecer enfermedad hepatobiliar secundaria a la influencia de estrógenos y progesterona que causa colestasis y sobrecarga biliar con colesterol.^{11,12} Las enfermedades que requieren atención quirúrgica con más frecuencia en mujeres embarazadas son la apendicitis y colecistitis, esta última ocurre en 1 de cada 1600 a 10,000 embarazos, y el cuadro asintomático va del 3.5 al 10%, pero solo el 0.1% resultan en enfermedad aguda.¹³ La paciente del caso no tuvo manifestaciones clínicas de enfermedad hepatobiliar, ni antes ni durante la hospitalización, solo se detectó en las pruebas paraclínicas, en donde se corroboró la elevación de las transaminasas y la imagen por tomografía.

En abril del 2020 Singh y su grupo describieron un caso de síndrome de insuficiencia respiratoria aguda por COVID-19 en un paciente con un dispositivo de asistencia ventricular izquierda, con un choque séptico secundario a bacteriemia y colecistitis aguda alitiásica que requirió colestectomía percutánea.¹⁴ Roy y colaboradores mencionan que la colecistitis aguda alitiásica puede iniciarse en pacientes críticos debido a isquemia de la vesícula biliar y estasis biliar. La infección por SARS-CoV-2 puede favorecer estos mecanismos, por lo que la PCR en aspirado biliar para SARS-CoV-2 es decisiva. En este contexto puede considerarse que el tejido biliar puede ser reservorio de este virus debido a que en éste se encuentran receptores de la enzima convertidora de angiotensina.¹⁵

Otro caso descrito en una paciente de 68 años con neumonía por SARS-CoV-2 y colecistitis aguda, ameritó drenaje biliar percutáneo guiado por ultrasonido, y aunque el análisis RT-PCR no demostró evidencia de infección por este agente, puede ser que la infección por SARS-CoV-2 haya sido el desencadenante de la colestasis, según Ying y su grupo.¹⁶ Bruni y coautores reportaron el caso de un paciente de 59 años con COVID-19, con dolor abdominal, aumento de reactantes de fase aguda y patrón colestásico, TAC con reporte de derrame perihepático y vesícula relajada con contenido denso. Por lo anterior, ameritó colecistectomía y, según el análisis histopatológico, se encontró infiltración inflamatoria y obstrucción endoluminal de los vasos, con ruptura de la pared, infarto hemorrágico e hipertrofia nerviosa de la vesícula biliar y atrofia de la mucosa. Se concluyó que la colecistitis gangrenosa isquémica puede ser una complicación tardía de la COVID-19 por una respuesta inflamatoria exacerbada y trombosis de vasos de tamaño mediano.¹⁷ Por otro lado, Balaphas y coautores reportaron el caso de dos pacientes con infección por SARS-CoV-2, con previa colecistitis aguda alitiásica. La PCR de transcriptasa inversa cuantitativa (qRT-PCR) confirmó la infección por SARS-CoV-2 en las muestras de vesícula biliar, por lo que sugirieron que la COVID-19 puede simular una colecistitis aguda alitiásica.¹⁸ Polk y colaboradores analizaron una serie retrospectiva de casos de pacientes con COVID-19 y colecistitis, en quienes se sospechó que la infección por SARS-CoV-2 puede ser secundaria a la activación inmunitaria. El cuadro infeccioso cede con esteroides, sin ameritar cirugía, lo que respalda la posibilidad de un mecanismo inflamatorio de la enfermedad.¹⁹ Con lo anterior, en la paciente del caso queda en duda si la colecistitis aguda fue secundaria a una complicación isquémica por ser una paciente crítica y en estado de choque séptico o si fue secundaria a una infección por SARS-CoV-2 porque no se hicieron estudios de detección viral en el material biliar aspirado.

A su ingreso al hospital y en la historia clínica tampoco se encontraron datos clínicos sugierentes de una enfermedad hepatobiliar o que pudiera sugerir una omisión o retraso en el diagnóstico. Sin embargo, en la bibliografía Balaphas y su grupo describieron que una quinta parte de pacientes ingresados a unidades de cuidados intensivos por infección con SARS-CoV-2 (19.5%) tuvieron dolor abdominal, con un patrón de localización en el epigastrio del 42% e hipocondrio derecho en el 25% de los casos, aunado a elevación de transaminasas (principalmente AST), cuya elevación fue cinco veces mayor a la basal se relacionó con desenlaces adversos (OR 16.03; IC95%: 1.95-131.63; $p = 0.010$).¹⁸ Hershkovitz y colaboradores compararon a pacientes con colecistitis aguda antes y después de la pandemia y encontraron que durante la pandemia hubo un retraso entre el inicio de los síntomas y el ingreso al hospital (3 días, 2-7 en comparación con 2 días, 1-3; $p = 0.002$), y los casos más frecuentes fueron con enfermedad moderada o grave (59.4 en comparación con 37.2%, $p = 0.003$), así como mayor frecuencia de fracaso del tratamiento conservador (36 en comparación con 6%, $p = 0.001$) y una tasa de conversión más alta a cirugía abierta (15.4 en comparación con 0%, $p = 0.025$). La pandemia por COVID-19 favoreció los desenlaces adversos en este grupo de pacientes.²⁰

Existen varias opciones de tratamiento de pacientes con colecistitis aguda orientadas a resolver el problema agudo y disminuir la morbilidad y la mortalidad y las complicaciones a corto y largo plazo. Hace poco comenzó a practicarse la colecistostomía percutánea en pacientes con alto riesgo de complicaciones, con numerosas comorbilidades o que se encuentran en estado crítico como medida temporal porque en ellos el riesgo de colecistectomía abierta es inaceptablemente alto.²¹

Las guías de Tokio 2018 para la atención de pacientes con colecistitis aguda clasifican la



gravidad de la enfermedad en leve (grado I), moderada (grado II) y grave (grado III). Recomiendan que en el grado II debe practicarse el drenaje percutáneo cuando el paciente no pueda tolerar el tratamiento quirúrgico conforme al índice de Charlson y el estado funcional según el sistema de clasificación de la Sociedad Americana de Anestesiología (ASA). Para la enfermedad grado III (disfunción orgánica cardiovascular, neurológica, respiratoria, renal, hepática o hematológica) se contraindica la colecistectomía laparoscópica urgente.²² Si bien en la paciente del caso la gravedad de la colecistitis no fue el factor condicionante de la disfunción orgánica, el estado de salud de la madre por la COVID severa contraindicaba la colecistectomía laparoscópica urgente, de acuerdo con las recomendaciones de las guías de Tokio 2018, lo que daba paso a la indicación de una colecistostomía percutánea como tratamiento inmediato.

La indicación más frecuente de la colecistostomía percutánea es la colecistitis aguda grave o una colecistitis aguda en paciente con ASA mayor de 3 o índice de Charlson 6. Las guías de Tokio 2018 recomiendan que en los casos graves es imprescindible calcular el índice de Charlson y la clase funcional ASA.²³

Se carece de contraindicaciones absolutas para la colecistostomía percutánea, las contraindicaciones relativas incluyen: coagulopatía que condicione riesgo de hemorragia grave, alergia al medio de contraste yodado (aunque puede ejecutarse mediante ultrasonido) e interposición de asas intestinales en el sitio de punción.^{24,25}

En la paciente del caso fue difícil la toma de decisiones al momento de la elección del mejor método quirúrgico para tratar la colecistitis aguda porque se encontraba en la unidad de cuidados intensivos con deterioro hemodinámico y apoyo ventilatorio. Hasta el momento existen controversias referentes a la indicación de la colecistostomía percutánea en comparación con

la colecistectomía laparoscópica en pacientes críticamente enfermos. Simorov y su grupo demostraron una disminución en la morbilidad, menos necesidad de ingreso a las unidades de cuidados intensivos y menor estancia hospitalaria con la colecistostomía percutánea.²⁶ Por el contrario, en una revisión sistemática se encontraron diferencias significativas a favor de la colecistostomía en cuanto a mayor tasa de mortalidad (OR 4.28), estancia hospitalaria (OR 1.41) y tasa de reingreso (OR 2.16); pero no, con respecto a complicaciones y reintervenciones. Sin embargo, el estudio tuvo varias limitaciones y no fue posible excluir factores confusores.²⁷ Con la intención de dar una respuesta contundente al comparar y analizar las complicaciones después de una colecistectomía laparoscópica en comparación con la colecistostomía percutánea se publicó el *Chocolate Trial*, un ensayo con asignación al azar y controlado multicéntrico. El ensayo se suspendió en 2016 después de que el análisis preliminar evidenció mayores morbilidad y mortalidad en los pacientes tratados con colecistostomía percutánea.²⁸

Con lo anterior se pone en duda la verdadera utilidad de la colecistostomía percutánea. Sin embargo, el tratamiento de pacientes con colecistitis aguda en estado crítico sigue siendo debatible debido a la falta de estudios con rigurosidad en su metodología que puedan eliminar el sesgo de selección porque la mayoría de pacientes “muy graves” conserva una elevada tasa de mortalidad, sin importar la intervención ofrecida.²³

En la paciente del caso se decidió la colecistostomía percutánea después de un debate y consenso multidisciplinario porque también se ha descrito este procedimiento en pacientes embarazadas. El grupo de Chiappetta Porras describió el caso de cuatro mujeres embarazadas con cólico vesicular recurrente tratadas con colecistostomía percutánea luego de la falta de respuesta al tratamiento conservador.²⁹ El grupo

de Allmendinger N reportó dos embarazadas de 30 y 32 semanas, respectivamente, en quienes se logró una descompresión biliar adecuada durante el resto del embarazo, después de una colecistostomía percutánea guiada por ultrasonido; posteriormente, la colecistectomía se llevó a cabo en los siguientes tres meses después del parto.³⁰ En ambas publicaciones se concluyó que este procedimiento ofrece un tratamiento menos invasivo y permite que sea definitivo hasta que pueda practicarse en un momento más seguro.^{29,30} En la paciente del caso, aunque hubo disfunción del sistema derivativo, dos días después del procedimiento percutáneo, pudo corroborarse una mejoría en las condiciones ecográficas de la vesícula biliar y una disminución significativa de la transaminasemia.

La International Society for Infectious Diseases in Obstetrics and Gynaecology (ISIDOG) sugiere que debe considerarse la admisión a la unidad de cuidados intensivos de las embarazadas con: a) enfermedad grave: frecuencia respiratoria ≥ 30 rpm, saturación de oxígeno menor de 94% en reposo, presión parcial de oxígeno arterial (PaO_2)-concentración de oxígeno (FiO_2) ($\text{P/F} \leq 300$ mmHg; b) requerimiento de oxígeno y comorbilidades; c) con enfermedad crítica: choque con insuficiencia multiorgánica, insuficiencia respiratoria con requerimiento de ventilación mecánica o hipoxemia resistente que requiere oxigenación por membrana extracorpórea.³¹

El síndrome de insuficiencia respiratoria aguda es una de las principales complicaciones de la COVID-19. Los síntomas se inician luego que se produce la lesión primaria que genera la insuficiencia respiratoria; posteriormente sobreviene la neumonía, que es la que origina el síndrome de insuficiencia respiratoria aguda, manifestado con una inflamación pulmonar causada por daño alveolar; hasta que se manifiesta la hipoxemia, que incrementa el riesgo de muerte.³²

La hipoxemia de la madre tiene severas repercusiones en el feto porque el suministro de oxígeno a éste está determinado por el oxígeno arterial materno y el flujo sanguíneo uterino. Lo normal es que los vasos uterinos se encuentren dilatados al máximo; mientras que la hipotensión, alcalosis y el incremento de catecolaminas (exógenas o endógenas) causa su vasoconstricción y afecta la oxigenación al feto. La sangre venosa umbilical que regresa al feto tiene una tensión de oxígeno relativamente baja; sin embargo, se mantiene una adecuada oxigenación mediante el desplazamiento de la curva de disociación de la oxihemoglobina fetal a la izquierda, efecto que puede perderse ante la acidemia fetal, por lo que debe evitarse la hipoxemia materna y optimizar el gasto cardíaco materno.³³ Por esto, la Society for Maternal-Fetal Medicine recomienda que el objetivo de saturación de oxígeno para pacientes embarazadas con COVID-19 sea de 95%.³⁴ Para lograrlo se recomiendan varias estrategias, en entre ellas: ventilación no invasiva, ventilación mecánica invasiva, sedación, posicionamiento prono, uso de vasodilatadores pulmonares inhalados y la oxigenación por membrana extracorpórea veno-venosa (ECMO-VV), por mencionar algunas.

En la paciente embarazada que no requiere intubación inmediata, la cánula nasal de alto flujo es la opción. La ventilación con presión positiva no se recomienda debido a su mayor riesgo de broncoaspiración. Por lo que se refiere a la ventilación mecánica hay datos limitados; sin embargo, las estrategias son similares a las de pacientes no embarazadas pero con algunas diferencias, sobre todo en síndrome de insuficiencia respiratoria aguda. En general, debe evitarse la alcalosis respiratoria severa porque puede conducir a una vasoconstricción uterina y el objetivo es una saturación de oxígeno de al menos 95% y presión arterial de oxígeno de al menos 70 mmHg para permitir una oxigenación fetal adecuada.³⁵



En la paciente del caso fue necesario indicarle midazolam y propofol como medida de protección porque en la hipoxemia grave y el síndrome de insuficiencia respiratoria aguda se recomienda una sedación profunda; la evidencia para aplicar de esta recomendación en el embarazo es limitada. Los agentes de indicación común son seguros durante el embarazo. El propofol y la dexmetomidina, aunque atraviesan la placenta, no han reportado evidencia de teratogenicidad. Para las benzodiacepinas no ha habido consenso para su indicación.

Es importante alertar a los neonatólogos acerca de la indicación de estos medicamentos cuando las pacientes se encuentran cerca del parto porque el recién nacido puede iniciar con signos de síndrome de abstinencia neonatal y requerir apoyo adicional.^{36,37} El citracuronio se indica como parálítico en pacientes ventilados con síndrome de insuficiencia respiratoria aguda moderado y severo, para facilitar la ventilación con protección pulmonar; es de elección en pacientes embarazadas.³⁸

A pesar del tratamiento invasivo de la vía aérea en la paciente del caso, con parámetros altos, se observó un deterioro ventilatorio; sin embargo, después de colocarla en posición prona se logró una mejoría en la saturación de oxígeno. En el ensayo PROSEVA se reportó que la aplicación temprana de sesiones prolongadas de posicionamiento prono en pacientes con síndrome de insuficiencia respiratoria aguda grave disminuyó de manera muy importante la mortalidad a los 28 y 90 días (16 en comparación con 32.8%, $p < 0.001$; IC95%: 0.25-0.63 y 23.6 en comparación con 41%, $p < 0.001$; IC95%: 0.29-0.67, respectivamente).³⁹ Con estos desenlaces, las pautas internacionales de tratamiento de adultos críticamente enfermos con COVID-19 sugieren la ventilación y pronación en síndrome de insuficiencia respiratoria aguda moderado a severo durante 12 a 16 horas.⁴⁰ A pesar de que no existen datos de su indicación en mujeres

embarazadas porque se excluyeron del PROSEVA. Existen varios reportes de caso que informan desenlaces exitosos con la ventilación prona en pacientes embarazadas con síndrome de insuficiencia respiratoria aguda grave.^{41,42} Esta estrategia puede ser más complicada en el embarazo aunque es posible si se recurre al uso de almohadas o sábanas por encima y por debajo del abdomen para delimitar el nivel del útero grávido y descargarlo por gravedad y evitar la compresión aortocava.⁴³

Para lograr la meta de saturación de oxígeno superior al 95%, recomendada por la Society for Maternal-Fetal Medicine, el panel de la campaña de supervivencia a la sepsis sugiere una prueba de óxido nítrico como estrategia de rescate en adultos con ventilación mecánica por síndrome de insuficiencia respiratoria aguda debida a COVID-19.⁴⁰ Los grupos de Safaei (2020) y Valsecchi (2022) reportaron que la indicación de óxido nítrico inhalado se asoció con una menor necesidad de suplemento de oxígeno y estancia en cuidados intensivos más corta, sin eventos adversos.^{44,45}

Por último, otra estrategia a la que se recurre como medida de rescate es la oxigenación por membrana extracorpórea venosa-venosa (ECMO-VV) que, en una revisión sistemática, demostró una supervivencia para la madre agregada a los 30 días del 75% y al año del 74%; y una supervivencia del feto de 64%.⁴⁶ A partir de la pandemia por COVID-19 se han reportado varios informes de embarazadas con síndrome de insuficiencia respiratoria aguda y oxigenación por ECMO-VV.^{47,48,49} Las complicaciones reportadas han sido: trombosis cardíaca, hemorragia posparto, tromboembolismo, hemólisis y trombocitopenia; además, el riesgo de infecciones aumenta a lo largo de la duración del tratamiento.⁵⁰ Sus indicaciones en mujeres embarazadas deben seguir las pautas de la Extracorporeal Life Support Organization (ELSO).^{34,51} A pesar de la recomendación para aplicar estas

dos últimas estrategias mencionadas (óxido nítrico y oxigenación por membrana extracorpórea), en la paciente del caso no se aplicaron porque en el hospital no se dispone de ellas.

El monitoreo fetal aporta un medio no invasivo para asegurar la perfusión placentaria, además de ser un indicador de la oxigenación fetal y del estado ácido-base.⁵² En la paciente embarazada críticamente enferma con feto previsible, la auscultación cardíaca fetal se recomienda a intervalos diarios o semanales, para confirmar su vitalidad; sin embargo, la atención médica a la madre no debe desviarse debido al estado del feto.⁵³ Cuando el feto alcance la viabilidad debe iniciarse el monitoreo diario, aunque la frecuencia puede individualizarse en función de la agudeza y la descompensación de la madre. También se recomienda la monitorización fetal continua, hasta que se haya establecido la estabilidad de la madre o en pacientes con ventilación mecánica u oxigenación por membrana extracorpórea.⁵⁴

La decisión del momento en que debe finalizarse el embarazo en una paciente críticamente enferma por complicaciones derivadas de la COVID-19 es un dilema bioético al que se enfrenta el obstetra. Cuando el embarazo es mayor de 34 semanas, el momento del parto es fácil de atender. Solo en la forma grave de la enfermedad el nacimiento debe ocurrir rápidamente para facilitar el cuidado de la madre. En las primeras publicaciones, la cesárea fue el método de finalización del embarazo más común, indicándose de manera urgente en las pacientes que requerían oxígeno suplementario, incluso a bajo flujo.^{55,56,57} El dilema bioético surge cuando la interrupción del embarazo conduce a un parto prematuro extremo. Esta decisión no puede seguir las pautas obstétricas establecidas sino discutirse caso por caso, con un equipo multidisciplinario que evalúe periódicamente las ventajas y riesgos conforme a la evolución clínica de la madre y las semanas de gestación.⁵⁸

Con base en los efectos fisiológicos del embarazo se sugiere que su finalización mejorará la condición respiratoria de la madre. Sin embargo, las pequeñas series de casos no han demostrado, consistentemente, un beneficio significativo. Tomlinson y su grupo publicaron una serie de 10 pacientes que requirieron intubación por afectación respiratoria a quienes se interrumpió el embarazo, lo que derivó en una reducción del 28% en la fracción del requerimiento de oxígeno inspirado en las 24 horas posteriores al parto; sin embargo, si bien la mayoría permaneció por debajo de la fracción crítica de requerimiento, no se observó una mejoría significativa de manera uniforme.⁵⁹ Posteriormente, el grupo de Lapinsky publicó una serie retrospectiva que incluyó a 10 pacientes embarazadas, en quienes la finalización del embarazo se asoció con una modesta mejoría en la función respiratoria en algunas de ellas; sin embargo, no se lograron identificar las características de las pacientes que pueden beneficiarse con esta opción.⁶⁰ Hace poco, Liu reportó el caso de una paciente embarazada con síndrome de insuficiencia respiratoria aguda grave por influenza que requirió oxigenación por membrana extracorpórea en quien se advirtió una mejoría en la oxigenación posterior al parto. Además, describió cinco casos similares encontrados en la bibliografía, con los mismos desenlaces. Concluyó que la finalización del embarazo podría mejorar la oxigenación de la madre y pudiera ser benéfica para reducir la duración de la oxigenación por membrana extracorpórea.⁶¹

Conforme a lo anterior, sin duda existe un velo ensombrecedor que no permite precisar las ventajas de finalizar el embarazo para mejorar las condiciones de la madre ante un síndrome de insuficiencia respiratoria aguda grave. El objetivo es optimizar la condición de la madre y proporcionar tiempo adicional para la maduración del feto. La finalización del embarazo por empeoramiento del estado de la madre es tema de controversia.³⁷ Lo que está claro es que



si el feto es viable y está en riesgo debido a la hipoxia intratable de la madre, finalizar la gestación puede beneficiarlo. Hasta el momento, finalizar el embarazo rara vez se recomienda en un intento por mejorar la oxigenación o la ventilación de la madre, a expensas de un feto prematuro. Después de una evaluación multidisciplinaria exhaustiva es apropiado indicar el fin del embarazo solo cuando no es posible optimizar la ventilación de la madre.^{33,51} El modo de finalizar el embarazo debe estar determinado por los principios obstétricos convencionales y, aunque la cesárea suele ser más rápida y controlada en la paciente crítica, la intervención puede provocar un estrés fisiológico mayor y asociarse con mayor mortalidad. Por lo tanto, el tipo de finalización del embarazo debe individualizarse en cada paciente.³³ En la paciente del caso, aunque no es la intención de este reporte hacer una recomendación, fue evidente que posterior a la finalización del embarazo y la colecistostomía percutánea hubo una mejoría gradual en su estado clínico.

Por último, el paro cardíaco de la madre debe impulsar la decisión urgente de la cesárea perimortem (en un tiempo menor a 5 minutos), que debe practicarse donde quiera que ocurra la necesidad; como tal, se recomienda estar siempre preparados para este evento en el entorno de cuidados intensivos en el entendido de que ésta se lleva a cabo para maximizar los esfuerzos de reanimación de la madre, mejorar el retorno cardíaco mediante la descompresión de la vena cava inferior por el útero grávido, lo que permite una reanimación cardiopulmonar más eficaz.⁶²

CONCLUSIONES

La infección por COVID-19 aumentó el riesgo de muerte de la mujer embarazada y se convirtió en la principal causa de muerte materna en México. Al sobrevenir el síndrome de insuficiencia respiratoria aguda por la COVID grave aunado a la colecistitis alitiásica en el contexto del embarazo

ello resulta en una condición clínica de extrema gravedad que dificulta la toma de decisiones para la atención y pone en una balanza la inestabilidad de la madre y la viabilidad del feto.

El tratamiento de pacientes con colesistitis aguda alitiásica con colesistostomía percutánea en condiciones de extrema gravedad así como la interrupción del embarazo ante el síndrome de insuficiencia respiratoria aguda, solo para mejorar las condiciones respiratorias de la madre, sigue siendo motivo de discusión.

Hasta ahora no se cuenta con evidencia contundente que oriente hacia las mejores opciones terapéuticas en estos casos, lo que pone en grave peligro a la embarazada y al equipo tratante en múltiples dilemas médicos, quirúrgicos y bioéticos. Por lo anterior, se sugiere organizar y llevar a cabo sesiones multidisciplinarias, sin dejar atrás la importancia de informar de manera suficiente a los familiares para ser incluidos en la toma de decisiones; así como la publicación de este tipo de casos complejos y poco frecuentes para enriquecer la bibliografía médica disponible que apoye en la toma de decisiones para conseguir mejores desenlaces en beneficio de las pacientes.

REFERENCIAS

1. Ren LL, Wang YM, Wu ZQ, et al. Identification of a novel coronavirus causing severe pneumonia in human: a descriptive study. *Chin Med J (Engl)* 2020; 133 (9): 1015-24. doi: 10.1097/CM9.0000000000000722
2. Suárez V, Suarez Quezada M, Oros Ruiz S, Ronquillo De Jesús E. Epidemiología de COVID-19 en México: del 27 de febrero al 30 de abril de 2020. *Rev Clin Esp* 2020; 220 (8): 463-71. doi: 10.1016/j.rce.2020.05.007
3. WHO Director-General's opening remarks at the media briefing on COVID-19 - 11 March 2020. <https://www.who.int/director-general/speeches/detail/who-director-general-s-opening-remarks-at-the-media-briefing-on-covid-19---11-march-2020>
4. Informe Semanal de Vigilancia Epidemiológica. Semana 52. Dirección General de Epidemiología Secretaría de Salud. México, 2019. https://www.gob.mx/cms/uploads/attachment/file/521458/MM_2019_SE52.pdf

5. Informe Semanal de Vigilancia Epidemiológica. Semana 53. Dirección General de Epidemiología Secretaría de Salud. México, 2020. https://www.gob.mx/cms/uploads/attachment/data/file/604103/MMAT_2020_SE53.pdf
6. Informe Semanal de Vigilancia Epidemiológica. Semana 52. Dirección General de Epidemiología Secretaría de Salud. México (2021). https://www.gob.mx/cms/uploads/attachment/data/file/690500/MM_2021_SE52.pdf
7. Thompson JL, Nguyen LM, Noble KN, Aronoff DM. COVID-19-related disease severity in pregnancy. *Am J Reprod Immunol* 2020; 84 (5): e13339. doi: 10.1111/aji.13339
8. Jamieson DJ, Rasmussen SA. An update on COVID-19 and pregnancy. *Am J Obstet Gynecol* 2022; 226: 177-86. doi: 10.1016/j.ajog.2021.08.054
9. Ko JY, DeSisto CL, Simeone RM, et al. Adverse pregnancy outcomes, maternal complications, and severe illness among US delivery hospitalizations with and without a coronavirus disease 2019 (COVID-19) diagnosis. *Clin Infect Dis* 2021; 73 (Suppl 1): S24-S31. doi: 10.1093/cid/ciab344
10. Villar J, Ariff S, Gunier RB, et al. Maternal and neonatal morbidity and mortality among pregnant women with and without COVID-19 infection: the INTERCOVID multinational cohort study. *JAMA Pediatr* 2021; 175: 817-26. doi:10.1001/jamapediatrics.2021.1050
11. Weinstein M, Feuerwerker S, Baxter J. Appendicitis and Cholecystitis in Pregnancy. *Clin Obstet Gynecol* 2020; 63 (2): 405-15. doi: 10.1097/GRF.0000000000000529
12. Jorge AM, Keswani RN, Veerappan A, et al. Non-operative management of symptomatic cholelithiasis in pregnancy is associated with frequent hospitalizations. *J Gastrointest Surg* 2015; 19: 598-603. doi: 10.1007/s11605-015-2757-8
13. Lanzafame RJ. Cholelithiasis, cholecystitis, and cholecystodochotomy during pregnancy. In: Nezhat C, Kavic M, Lanzafame R, Lindsay M, Polk T. (eds) *Non-Obstetric Surgery During Pregnancy*. Springer, 2019; Cham. doi: 10.1007/978-3-319-90752-9_11
14. Singh R, Domenico C, Rao SR. Novel coronavirus disease 2019 in a patient on durable left ventricular assist device support. *J Card Fail* 2019; 26: 438-39. doi: 10.1016/j.cardfail.2020.04.007
15. Roy J, Sahu N, Golamari R, Vunnam R. Acute acalculous cholecystitis in a patient with COVID-19 and a LVAD. *J Card Fail* 2020; 26 (7): 639. doi: 10.1016/j.cardfail.2020.06.002
16. Ying M, Lu B, Pan J, Lu G, Zhou S, Wang D, Li L, Shen J, Shu J; From the COVID-19 Investigating and Research Team. COVID-19 with acute cholecystitis: a case report. *BMC Infect Dis* 2020; 20 (1): 437. doi: 10.1186/s12879-020-05164-7
17. Bruni A, Garofalo E, Zuccalà V, Currò G, Torti C, Navarra G, De Sarro G, Navalesi P, Longhini F, Ammendola M. Histopathological findings in a COVID-19 patient affected by ischemic gangrenous cholecystitis. *World J Emerg Surg* 2020; 15 (1): 43. doi: 10.1186/s13017-020-00320-5
18. Balaphas A, Gkoufa K, Meyer J, Peloso A, Bornand A, McKee TA, Toso C, Popeskou SG. COVID-19 can mimic acute cholecystitis and is associated with the presence of viral RNA in the gallbladder wall. *J Hepatol* 2020; 73 (6): 1566-68. doi: 10.1016/j.jhep.2020.08.020
19. Polk C, Sampson MM, Jacobs A, Kookan B, Ludden T, Passaretti CL, Leonard M. Cholecystitis as a Possible Immunologic Consequence of COVID-19; Case Series from a Large Healthcare System. *Am J Med Sci* 2022; 363 (5): 456-58. doi: 10.1016/j.amjms.2022.01.008
20. Hershkovitz Y, Zmora O, Nativ H, Ashkenazi I, Hammerschlag J, Jeroukhimov I. Clinical presentation of acute cholecystitis during the COVID-19 outbreak. *Isr Med Assoc J* 2022; 24 (5): 306-309. PMID: 35598054. ID: covidwho-1857264 <https://www.ima.org.il/MedicinellMAJ/viewarticle.aspx?year=2022&month=05&page=306>
21. Akyürek N, Salman B, Yüksel O, Tezcaner T, et al. Management of acute calculous cholecystitis in high-risk patients: percutaneous cholecystostomy followed by early laparoscopic cholecystectomy. *Surg Laparosc Endosc Percutan Tech* 2005; 15 (6): 315-20. doi: 10.1097/01.sle.0000191619.02145.c0
22. Okamoto K, Suzuki T, Takada M, et al. Tokyo Guidelines 2018: Flowchart for the management of acute cholecystitis *J Hepatobiliary Pancreat Sci* 2018; 25 (1): 55-72. doi:10.1002/jhbp.516
23. Morales-Maza J, Rodríguez-Quintero JH, et al. Percutaneous cholecystostomy as treatment for acute cholecystitis: What has happened over the last five years? A literature review. *Rev Gastroenterol Mex (Engl Ed)* 2019; 84 (4): 482-91. doi:10.1016/j.rgmx.2019.06.004
24. Madhusudhan KS, Gamanagatti S, Srivastava DN, et al. Radiological interventions in malignant biliary obstruction. *World J Radiol* 2016; 8 (5): 518-29. doi:10.4329/wjr.v8.i5.518
25. Venara A, V. Carretier, J. Lebigot, et al. Technique and indications of percutaneous cholecystostomy in the management of cholecystitis in 2014. *J Visc Surg* 2014; 151 (6): 435-9. doi: 10.1016/j.jviscsurg.2014.06.003
26. Simorov A, A. Ranade, J. Parcells, et al. Emergent cholecystostomy is superior to open cholecystectomy in extremely ill patients with acalculous cholecystitis: A large multicenter outcome study. *Am J Surg* 2013; 206 (6): 935-40. doi: 10.1016/j.amjsurg.2013.08.019
27. Ambe PC, Kaptanis S, Papadakis M, et al. The treatment of critically ill patients with acute cholecystitis. *Dtsch Arztebl Int* 2016; 113 (33-34): 545-51. doi: 10.3238/arztebl.2016.0545.
28. Kortram K, van Ramshorst B, Bollen TL, et al. Acute cholecystitis in high-risk surgical patients: percutaneous cholecystostomy versus laparoscopic cholecystectomy (CHOCOLATE trial): study protocol for a randomized controlled. *Trials* 2012; 13: 7. doi: 10.1186/1745-6215-13-7
29. Chiappetta Porras LT, Nápoli ED, Canullán CM, et al. Minimally invasive management of acute biliary tract disease during pregnancy. *HPB Surg* 2009; 2009: 829020. doi:10.1155/2009/829020
30. Allmendinger N, Hallisey MJ, Ohki SK, Straub JJ. Percutaneous cholecystostomy treatment of acute cholecystitis in



- pregnancy. *Obstet Gynecol* 1995; 86 (4 Pt 2): 653-4. doi: 10.1016/0029-7844(95)00087-8
31. Donders F., Lonnee-Hoffmann R., Tsiakalos A., et al. ISIDOG recommendations Concerning COVID-19 and pregnancy. *Diagnostics (Basel)* 2020; 10 (4) 243. doi: 10.3390/diagnostics10040243
32. Medina Gamero AR, Regalado Chamorro ME, Rosario Pachuala EA. Síndrome de distrés respiratorio agudo en los pacientes con la COVID-19. *Atención Primaria Práctica* 2021; 3 (4): 100097. Spanish. doi:10.1016/j.appr.2021.100097
33. Lapinsky, SE. Management of acute respiratory failure in pregnancy. *Semin Respir Crit Care Med* 2017; 38 (2): 201-7. doi:10.1055/s-0037-1600909
34. Halscott TV, Vaught JJ, and the SMFM COVID-19 Task Force. Management considerations for pregnant patients with COVID-19. 2020. https://s3.amazonaws.com/cdn.smfm.org/media/2334/SMFM_COVID_Management_of_COVID_pos_preg_patients_4-29-20_final.pdf
35. Schwaiberger D, Karcz M, Menk M, et al. Respiratory failure, and mechanical ventilation in the pregnant patient. *Crit Care Clin* 2016; 32 (1): 85-95. doi: 10.1016/j.ccc.2015.08.001
36. Devlin JW, Skrobik Y, Gelinas C, et al. Clinical practice guidelines for the prevention and management of pain, agitation/sedation, delirium, immobility, and sleep disruption in adult patients in the ICU. *Crit Care Med* 2018; 46 (9): e825-e873. doi:10.1097/CCM.0000000000003299
37. Oxford-Horrey C, Savage M, Prabhu M, et al. Putting it all Together: clinical considerations in the care of critically ill obstetric patients with COVID-19. *Am J Perinatol* 2020; 37 (10): 1044-51. doi: 10.1055/s-0040-1713121
38. Pacheco LD, Saade GR, Hankins GD. Mechanical ventilation during pregnancy: sedation, analgesia, and paralysis. *Am J Perinatol* 2020; 37 (10): 1044-51. doi:10.1055/s-0040-1713121
39. Guérin C, Reignier J, Richard JC, et al. PROSEVA Study Group. Prone positioning in severe acute respiratory distress syndrome. *N Engl J Med* 2013; 368 (23): 2159-68. doi:10.1056/NEJMoa1214103
40. Alhazzani W, Møller MH, Arabi YM, et al. Surviving Sepsis Campaign: Guidelines on the Management of Critically Ill Adults with Coronavirus Disease 2019 (COVID-19). *Crit Care Med* 2020; 48 (6): e440-e469. doi:10.1097/CCM.0000000000004363.
41. Schnettler WT, Al Ahwel Y, Suhag A. Severe acute respiratory distress syndrome in coronavirus disease 2019-infected pregnancy: obstetric and intensive care considerations. *Am J Obstet Gynecol MFM* 2020; 2 (3): 100120. doi:10.1016/j.ajogmf.2020.100120
42. Vibert F, Kretz M, Thuet V, et al. Prone positioning and high-flow oxygen improved respiratory function in a 25-week pregnant woman with COVID-19. *Eur J Obstet Gynecol Reprod Biol* 2020; 250: 257-58. doi:10.1016/j.ejogrb.2020.05.022
43. Tolcher MC, McKinney JR, Eppes CS, et al. Prone positioning for pregnant women with hypoxemia due to coronavirus disease 2019 (COVID-19). *Obstet Gynecol* 2020; 136 (2): 259-61. doi:10.1097/AOG.0000000000004012.
44. Safaee Fakhr B, Wiegand SB, Pincirol R, et al. High concentrations of nitric oxide inhalation therapy in pregnant patients with severe coronavirus disease 2019 (COVID-19). *Obstet Gynecol* 2020; 136 (6): 1109-13. doi: 10.1097/AOG.0000000000004128
45. Valsecchi C, Winterton D, Safaee Fakhr B, et al; DELiverly of iNO (DELFINO) Network Collaborators. High-dose inhaled nitric oxide for the treatment of spontaneously breathing pregnant patients with severe coronavirus disease 2019 (COVID-19) Pneumonia. *Obstet Gynecol* 2022; 140 (2): 195-203. doi: 10.1097/AOG.0000000000004847
46. Naoum EE, Chalupka A, Haft J, MacEachern M, et al. Extracorporeal life support in pregnancy: a systematic review. *J Am Heart Assoc* 2020; 9 (13): e016072. doi:10.1161/JAHA.119.016072
47. Hou L, Li M, Guo K, et al. First successful treatment of a COVID-19 pregnant woman with severe ARDS by combining early mechanical ventilation and ECMO. *Heart Lung* 2021; 50 (1): 33-36. doi:10.1016/j.hrtlng.2020.08.015
48. Larson SB, Watson SN, Eberlein M, et al. Survival of pregnant coronavirus patient on extracorporeal membrane oxygenation. *Ann Thorac Surg* 2021; 111 (3): e151-e152. doi:10.1016/j.athoracsur.2020.09.004
49. Barrantes JH, Ortoleva J, O'Neil ER, et al. Successful Treatment of pregnant and postpartum women with severe Covid-19 associated acute respiratory distress syndrome with extracorporeal membrane oxygenation. *ASAIO J.* 2021;67(2):132-136. doi: 10.1097/MAT.0000000000001357.
50. Clemenza S, Zullino S, Vacca C, et al. Perinatal outcomes of pregnant women with severe COVID-19 requiring extracorporeal membrane oxygenation (ECMO): a case series and literature review. *Arch Gynecol Obstet* 2022; 305 (5): 1135-42. doi: 10.1007/s00404-022-06479-3
51. Levitus M, Shainker SA, Colvin M. COVID-19 in the Critically Ill Pregnant Patient. *Crit Care Clin* 2022; 38 (3): 521-34. doi: 10.1016/j.ccc.2022.01.003
52. ⁵² ACOG Practice Bulletin No. 106: Intrapartum fetal heart rate monitoring: nomenclature, interpretation, and general management principles. *Obstet Gynecol* 2009; 114 (1): 192-202. doi: 10.1097/AOG.0b013e3181aef106
53. Poon LC, Yang H, Kapur A, Melamed N, et al. Global interim guidance on coronavirus disease 2019 (COVID-19) during pregnancy and puerperium from FIGO and allied partners: Information for healthcare professionals. *Int J Gynaecol Obstet* 2020; 149 (3): 273-86. doi: 10.1002/ijgo.13156
54. Rose CH, Wyatt MA, Narang K, et al. Timing of delivery with coronavirus disease 2019 pneumonia requiring intensive care unit admission. *Am J Obstet Gynecol MFM* 2021; 3 (4): 100373. doi: 10.1016/j.ajogmf.2021.100373

55. Yu N, Li W, Kang Q, Xiong Z, et al. Clinical features and obstetric and neonatal outcomes of pregnant patients with COVID-19 in Wuhan, China: a retrospective, single-centre, descriptive study. *Lancet Infect Dis* 2020; 20 (5): 559-64. doi: 10.1016/S1473-3099(20)30176-6.
56. Chen R, Zhang Y, Huang L, et al. Safety and efficacy of different anesthetic regimens for parturients with COVID-19 undergoing Cesarean delivery: a case series of 17 patients. *Can J Anaesth*. 2020;67(6):655-663. doi: 10.1007/s12630-020-01630-7.
57. Chen S, Liao E, Cao D, et al. Clinical analysis of pregnant women with 2019 novel coronavirus pneumonia. *J Med Virol* 2020; 92 (9): 1556-61. doi:10.1002/jmv.25789
58. Morau E, Bouvet L, Keita H, et al. Anaesthesia and intensive care in obstetrics during the COVID-19 pandemic. *Anaesth Crit Care Pain Med* 2020; 39 (3): 345-349. doi:10.1016/j.accpm.2020.05.006
59. Tomlinson MW, Caruthers TJ, Whitty JE, Gonik B. Does delivery improve maternal condition in the respiratory-compromised gravida? *Obstet Gynecol* 1998; 91 (1): 108-11. doi:10.1016/s0029-7844(97)00585-1
60. Lapinsky SE, Rojas-Suarez JA, Crozier TM, et al. Mechanical ventilation in critically ill pregnant women: a case series. *Int J Obstet Anesth* 2015; 24 (4): 323-8. doi:10.1016/j.ijoa.2015.06.009
61. Liu C, Sun W, Wang C, Liu F, Zhou M. Delivery during extracorporeal membrane oxygenation (ECMO) support of pregnant woman with severe respiratory distress syndrome caused by influenza: a case report and review of the literature. *J Matern Fetal Neonatal Med* 2019; 32 (15): 2570-74. doi:10.1080/14767058.2018.1439471
62. Oxford CM, Ludmir J. Trauma in pregnancy. *Clin Obstet Gynecol* 2009; 52 (4): 611-29. doi: 10.1097/GRF.0b013e3181c11edf

CITACIÓN ACTUAL

De acuerdo con las principales bases de datos y repositorios internacionales, la nueva forma de citación para publicaciones periódicas, digitales (revistas en línea), libros o cualquier tipo de referencia que incluya número doi (por sus siglas en inglés: Digital Object Identifier) será de la siguiente forma:

REFERENCIAS

1. Yang M, Guo ZW, Deng CJ, Liang X, Tan CJ, Jiang J, Zhong ZX. A comparative study of three different forecasting methods for trial of labor after cesarean section. *J Obstet Gynaecol Res*. 2017;25(11):239-42. <https://doi.org/10.1016/j.gyobfe.2015.04..0015>*

* El registro Doi deberá colocarse con el link completo (como se indica en el ejemplo).