



<https://doi.org/10.24245/gom.v91i7.8294>

Carcinoma epidermoide sarcomatoso metastásico a la placenta: un reporte de caso

Metastatic sarcomatosus squamous carcinoma to the placenta: a case report.

Janet Evelyn Castilla Galván,^{1,3} Shalom Espinoza Mercedes,^{1,3} Doris Garrido Rivadeneira,¹ Mery Edith Revilla Correa,¹ Claudia Saldaña Diaz^{2,4}

Resumen

ANTECEDENTES: El cáncer epidermoide cutáneo de tipo sarcomatoide es una neoplasia rara, de bajo riesgo de malignidad, con menos del 2% de riesgo de metástasis. Su comportamiento agresivo es inusual y casi siempre asociado con factores que favorecen su malignidad. La metástasis a la placenta es también excepcional: hasta la actualidad solo se han reportado 61 casos.

CASO CLÍNICO: Paciente de 35 años con antecedentes de dos embarazos, en curso de las 33 semanas de gestación, carcinoma epidermoide infiltrante en la pierna izquierda, con amputación supracondílea y metástasis pulmonar. Ingresó a urgencias por dificultad respiratoria, sin trabajo de parto, taquicárdica y taquipneica. Se decidió la cesárea con obtención de nacido vivo, de sexo femenino, 1860 g, sin complicaciones. Luego de la intervención, la paciente fue trasladada a una institución especializada en atención oncológica, donde falleció a las 24 horas. La recién nacida se dio de alta sin complicaciones y sin manifestaciones oncológicas o de otro tipo hasta el año de nacida.

CONCLUSIONES: Luego de una búsqueda exhaustiva en la bibliografía los autores consideran que el caso aquí comunicado es el primero en Perú de cáncer epidermoide cutáneo de tipo sarcomatoide con metástasis a la placenta.

PALABRAS CLAVE: Cáncer epidermoide cutáneo de tipo sarcomatoide; placenta; carcinoma de células escamosas; amputación; sarcoma; cesárea.

Abstract

BACKGROUND: Sarcomatoid cutaneous epidermoid cancer is a rare neoplasm, with a low risk of malignancy and less than 2% risk of metastasis. Its aggressive behavior is unusual and almost always associated with factors favoring its malignancy. Placental metastasis is also exceptional: only 61 cases have been reported to date.

CLINICAL CASE: 35-year-old female patient, with a history of two pregnancies, in 33 weeks of gestation, infiltrating squamous cell carcinoma of the left leg, with supracondylar amputation and pulmonary metastasis. She was admitted to the emergency room for respiratory distress, without labor, tachycardic and tachypneic. It was decided to perform a cesarean section with live birth, female, 1860 g, without complications. After the intervention, the patient was transferred to an institution specialized in oncologic care, where she died 24 hours later. The newborn was discharged without complications and without oncologic or other manifestations up to one year of age.

CONCLUSIONS: After an exhaustive search of the literature, the authors consider the case reported here to be the first case of sarcomatoid epidermoid skin cancer with metastasis to the placenta.

KEYWORDS: Sarcomatoid cutaneous epidermoid cancer; Placenta; Squamous cell carcinoma; Amputation; Sarcoma; Cesarean section.

¹ Servicio de Anatomía patológica, Instituto Nacional Materno Perinatal, Lima, Perú.

² Unidad de Investigación, Instituto Nacional Materno Perinatal, Lima, Perú.

³ Facultad de Medicina Humana, Universidad San Martín de Porres, Lima, Perú.

⁴ Facultad de Medicina Humana, Universidad Privada San Juan Bautista.

ORCID

<https://orcid.org/0000-0002-8752-918X>

<https://orcid.org/0000-0002-3836-4956>

<https://orcid.org/0000-0003-2314-7550>

<https://orcid.org/0000-0003-1782-2679>

<https://orcid.org/0000-0003-3117-5332>

Recibido: octubre 2022

Aceptado: diciembre 2022

Correspondencia

Claudia Saldaña Diaz
cvssaldi.med@gmail.com

Este artículo debe citarse como: Castilla-Galván JE, Espinoza-Mercedes S, Garrido-Rivadeneira D, Revilla-Correa ME, Saldaña-Diaz C. Carcinoma epidermoide sarcomatoso metastásico a la placenta: un reporte de caso. Ginecol Obstet Mex 2023; 91 (7): 527-533.

ANTECEDENTES

El cáncer epidermoide, o escamoso, es una neoplasia con incremento exponencial anual de su incidencia.¹ Representa el segundo cáncer de piel más frecuente del tipo no melanoma con una incidencia, a lo largo de la vida, entre el 7 y 11%.^{2,3} En este grupo, la variante con diferenciación sarcomatoide es verdaderamente excepcional.³ En el análisis histológico se aprecian células carcinomatosas escamosas y pleomórficas fusiformes,^{4,5} representa el 3% de los carcinomas epidermoides de cabeza y cuello^{1,6} y suele tener un comportamiento benigno, con menos del 2% de riesgo de metástasis.⁶ Si bien la supervivencia a 5 años de las pacientes con cáncer epidermoide cutáneo puede alcanzar al 90%, en la bibliografía está descrito un subgrupo más agresivo, de mayor morbilidad y mortalidad: carcinomas epidermoides cutáneos de alto riesgo.⁴ En el embarazo, uno de cada mil nacidos vivos⁷ acompaña su gestación con el cáncer; los principales responsables son el melanoma y el cáncer de mama.⁸ Entre ellos, la metástasis a la placenta es realmente excepcional: solo se han reportado 61 casos sobre todo asociados con melanoma y cáncer de pulmón.⁹

Este reporte tiene como propósito describir el primer caso de carcinoma epidermoide sarcomatoide metastásico a la placenta, atendido en un hospital de tercer nivel de Lima, Perú, con el fin de contribuir al conocimiento médico de la metástasis placentaria.

CASO CLÍNICO

Paciente de 35 años, con antecedentes de dos embarazos, en curso de las 33 semanas de gestación, carcinoma epidermoide infiltrante en la pierna izquierda, con amputación supracondílea y metástasis pulmonar. Ingresó a urgencias por dificultad respiratoria, sin trabajo de parto, taquicárdica y taquipneica; por eso se le indicó la administración de oxígeno mediante cánula

binasal al 30% y hospitalización para maduración pulmonar y cesárea.

La paciente tenía el antecedente de úlcera crónica en la región pretibial izquierda a partir de los ocho años de edad causada por un traumatismo contundente y tratada con dos injertos no exitosos. Quedó embarazada, sin haberlo planificado. Enseguida advirtió el crecimiento del tamaño y profundidad de la úlcera. El reporte de la biopsia fue de: carcinoma epidermoide infiltrante fusocelular-sarcomatoide, poco diferenciado, con estadio patológico T4 (**Figura 1**). Los estudios de inmunohistoquímica detectaron el marcador de keratina positivo, S100 negativo, Ki-67 con índice de proliferación del 70% y el P63 positivo (**Figura 2**). En el primer trimestre del embarazo se le indicó la amputación supracondílea y en el segundo se le detectó metástasis pulmonar bilateral. La biopsia pulmonar reportó marcadores de P40 positivo y panqueratina positiva focal.

La cesárea se practicó sin interurrencias y el recién nacido vivo, de sexo femenino, pesó 1860 g, sin complicaciones. El estudio macroscópico de la placenta evidenció una placenta de forma ovoide, peso de 515 g y medidas: 18 × 14 × 2-3.5 cm. El cordón umbilical fue de inserción marginal, de color blanco nacarado, de 26 cm de longitud x 1 cm de diámetro, con sus tres elementos vasculares, membranas fetales pardo claras de inserción marginal. La superficie fetal era azulada y con vasos prominentes, superficie materna con cotiledones completos parcialmente fusionados. A los cortes seriados el parénquima era congestivo, con áreas pardo-claras en aproximadamente el 50% de su extensión. **Figura 3**

El estudio microscópico de la placenta exhibió vellosidades coriales de pequeño tamaño, con vasos capilares sinusoidales dilatados y estroma vellositario desplazado, correspondiente al tercer trimestre del embarazo. En el espacio intervilloso se observaron, en forma difusa, células neoplásicas malignas de aspecto fusocelular y,

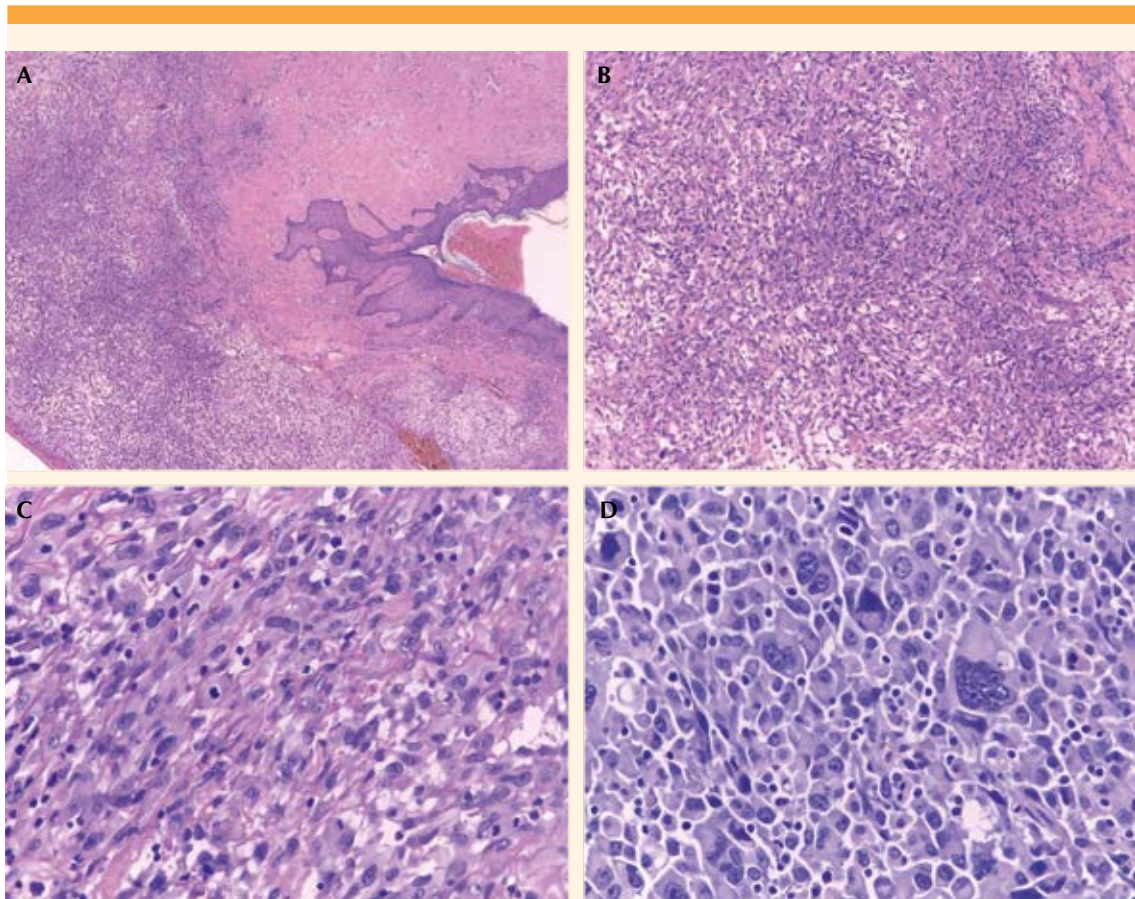


Figura 1. A. Biopsia Losange Cutáneo, a menor aumento mayor difusión de células neoplásicas. B. Células neoplásicas de aspecto fusocelular. C. Mayor aumento de la Figura B, con núcleos atípicos y figuras mitóticas. D. Área tumoral con células epitelioides pleomórficas.

en menor proporción, de aspecto epitelioides, ambas de núcleos hiper cromáticos, con bordes irregulares y abundantes figuras mitóticas (**Figuras 4 y 5**). El estudio de inmunohistoquímica encontró positividad para proteína P63 en las células malignas fusocelulares y en las malignas epitelioides (**Figura 6**) y positividad focal para keratina a predominio del grupo de células epitelioides (**Figura 7**) con lo que se confirmó la sospecha de metástasis de neoplasia maligna primaria de piel.

Luego del parto, la paciente fue trasladada a una institución especializada en atención oncológica, donde falleció a las 24 horas. La recién nacida se dio de alta sin complicaciones y sin manifestaciones oncológicas o de otro tipo hasta el año de nacida.

DISCUSIÓN

El cáncer de piel es uno de los cánceres más prevalentes y con mejor supervivencia en el

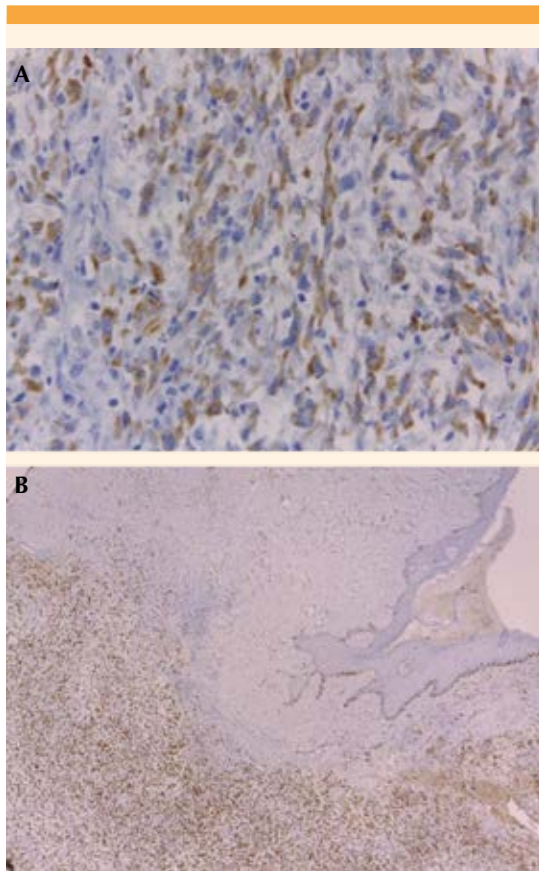


Figura 2. Inmunohistoquímica. **A.** Keratina positivo. **B.** ki67 índice proliferativo del 70%.

mundo. Se clasifica en melanomas y no melanomas según su origen celular. Del grupo no melanoma, el cáncer epidermoide cutáneo representa el 20 al 25% de los casos. Se trata de una neoplasia de comportamiento poco agresivo, con una mortalidad de alrededor de 1%.^{2,3} Entre los cánceres de tipo epidermoide cutáneo se encuentra la variante con diferenciación sarcomatoide 3: un tumor raro, de aspecto bifásico por la proliferación de dos tipos celulares: células fusiformes pleomórficas y escamosas carcinomatosas. Según la clasificación de Cassarino y su grupo pertenece al grupo de los cánceres epidermoides cutáneos de bajo

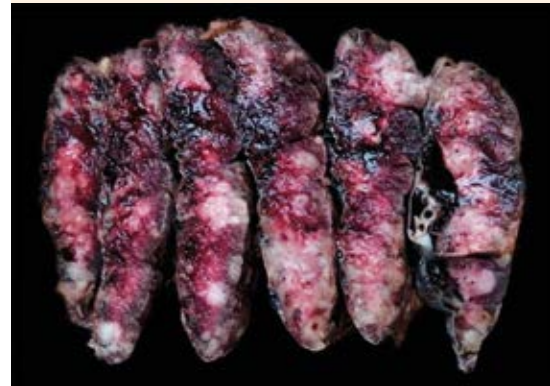

Figura 3. Imagen macroscópica de la placenta. Cortes seriados que muestran el espesor del parénquima. Ose aprecian las áreas pardoclaras.

potencial de malignización, con menos de 2% de riesgo de metástasis.¹⁰ Este tipo representa el 3% de los carcinomas epidermoides de la región de la cabeza y el cuello.⁵

Entre los cánceres de tipo epidermoide cutáneo se ha descrito un subgrupo de neoplasias de características más invasivas y con mayores morbilidad y mortalidad. Los carcinomas epidermoides cutáneos de alto riesgo cumplen ciertos parámetros clínicos, histológicos y moleculares que se asocian con mayor agresividad.⁴ Entre ellos está el cáncer epidermoide cutáneo que se inicia sobre una lesión preexistente crónica, con formas de cicatrices, úlceras de evolución tórpida, áreas de quemadura o radiodermatitis. Al parecer, este hecho se relaciona con la disminución de E-cadherina que favorece la diseminación de queratinocitos atípicos y su posterior invasión dérmica.¹¹ Si bien se ha descrito que las áreas con más riesgo de carcinomas epidermoides cutáneos de alto son el pabellón auricular y el área no mucosa de los labios (20 a 30%),⁴ también se ha descrito que su aparición en áreas no foto expuestas tiene mayor riesgo de agresividad y de metástasis;¹² estas caracte-

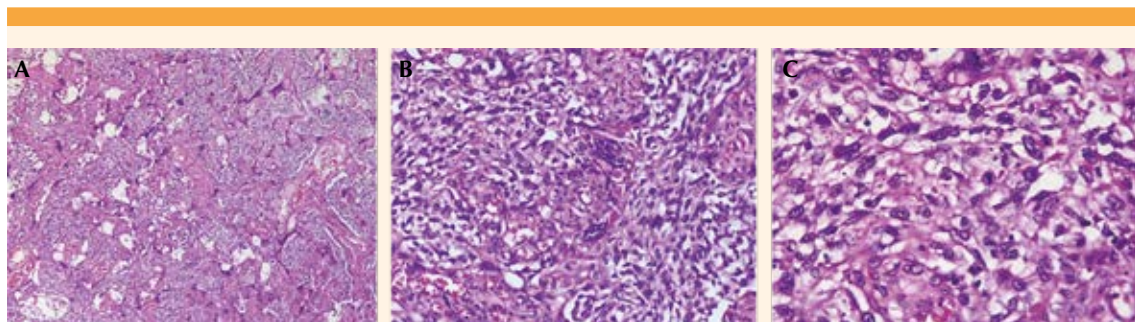


Figura 4. Infiltración del espacio intervilloso por células neoplásicas malignas de aspecto fusocelular. (HE. A. 4X , B. 20X, C. 40X).

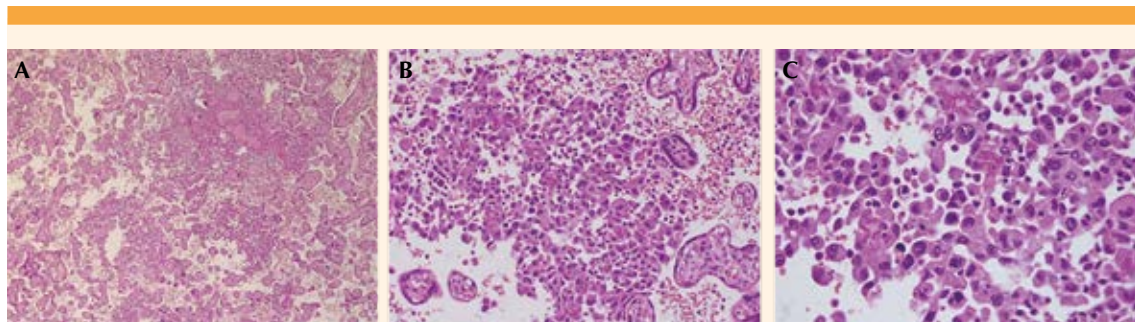


Figura 5. Infiltración del espacio intervilloso por células neoplásicas malignas de aspecto epitelioide. (HE. A. 4X, B. 20X, C. 40X).

rísticas coinciden con la evolución tórpida de la paciente del caso aquí publicado.

Alrededor de uno de cada mil nacidos vivos cursa su gestación asociada al cáncer, entre las variedades más frecuentes están: el melanoma, cáncer de mama y de pulmón. Como parte de este tumor está la metástasis durante el embarazo, de la que solo se han reportado 61 casos.⁴ Más del 50% de los recién nacidos de madres con este tumor son prematuros, de ahí la necesidad de atención multidisciplinaria.⁵

El examen de la placenta en embarazos complicados por cáncer no siempre se lleva a cabo,

a pesar de que la afectación placentaria puede ser el primer signo de metástasis fetal con muy mal pronóstico. Con frecuencia, las lesiones placentarias se identifican mediante un examen macroscópico; sin embargo, en muchos casos se requiere una inspección microscópica adicional para identificar la afectación placentaria. Además de la disfunción placentaria, la placenta puede verse afectada por las células tumorales circulantes o metástasis en la placenta. La afectación placentaria puede verse en el espacio intervilloso materno, vellosidades, cordón umbilical o vasos fetales. La afectación intervillosa es más común debido a: 1) la diseminación hematogena de gran parte de

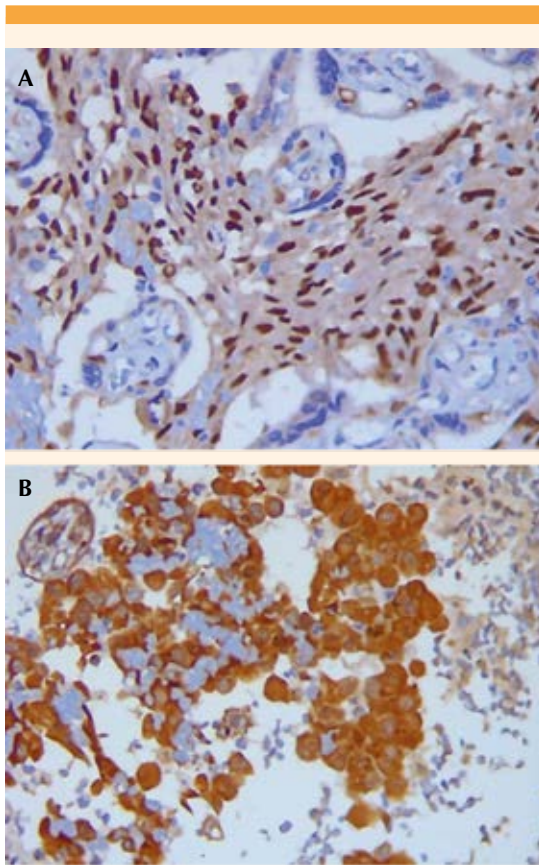


Figura 6. Inmunohistoquímica. Proteína P63 positivo. **A.** Espacio intervilloso con células malignas fusocelulares. **B.** Células malignas epitelioides.

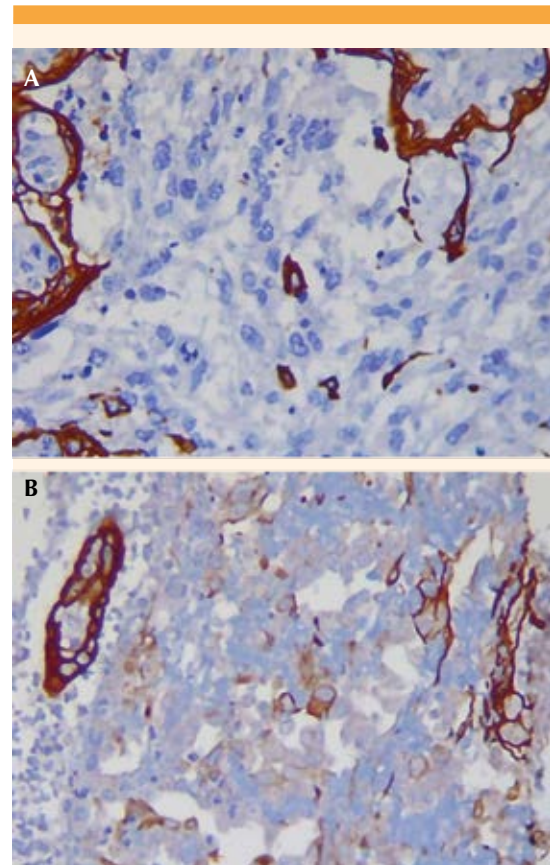


Figura 7. Inmunohistoquímica keratina. Positivo focal. **A.** Espacio intervilloso con células malignas fusocelulares. **B.** Células malignas epitelioides.

los cánceres, 2) la existencia sugerida de una barrera (parcial) entre la interfaz materna y fetal y 3) el papel protector del sistema inmunitario fetal.^{4,6,7,8}

CONCLUSIÓN

Luego de una búsqueda exhaustiva en la bibliografía los autores consideran que el caso aquí comunicado es el primero en Perú de cáncer epidermoide cutáneo de tipo sarcoma-toide con metástasis a la placenta.

REFERENCIAS

1. Valdeolivas-Casillas N, Polo-Rodríguez I, Medina-Montalvo MS, Vélez MD, Cabrera-Hernández A, García-Rodríguez MM. Carcinoma epidermoide cutáneo de células fusiformes metastásico. *Med Cutánea Ibero-Lat-Am* 2016; 43 (S1): 41-4. <https://www.medigraphic.com/cgi-bin/new/resumen.cgi?IDARTICULO=67393>
2. Kallini JR, Hamed N, Khachemoune A. Squamous cell carcinoma of the skin: epidemiology, classification, management, and novel trends. *Int J Dermatol* 2015; 54 (2): 130-40. <https://doi.org/10.1111/ijd.12553>
3. Waldman A, Schmults C. Cutaneous Squamous Cell Carcinoma. *Hematol Oncol Clin North Am* 2019; 33 (1): 1-12. <https://doi.org/10.1016/j.hoc.2018.08.001>



4. Martorell-Calatayud A, Sanmartín Jimenez O, Cruz Mojarrieta J, Guillén Barona C. Carcinoma epidermoide cutáneo: definiendo la variante de alto riesgo. *Actas Dermo-Sifiliográficas* 2013; 104 (5): 367-79. <https://doi.org/10.1016/j.ad.2011.12.019>
5. Shah BJ, Tupkari JV, Joy T. Sarcomatoid squamous cell carcinoma of mandible: A report of two cases. *JOMFP* 2019; 23 (1): 163. https://doi.org/10.4103/jomfp.JOMFP_237_18
6. Viswanathan S, Rahman K, Pallavi S, Sachin J, Patil A, Chaturvedi P, et al. Sarcomatoid (spindle cell) carcinoma of the head and neck mucosal region: a clinicopathologic review of 103 cases from a tertiary referral cancer centre. *Head Neck Pathol* 2010; 4 (4): 265-75. <https://doi.org/10.1007/s12105-010-0204-4>
7. Andersson TML, Johansson ALV, Fredriksson I, Lambe M. Cancer during pregnancy and the postpartum period: A population-based study. *Cancer* 2015; 121 (12): 2072-7. <https://doi.org/10.1002/cncr.29325>
8. Sebire NJ, Jauniaux E. Fetal and placental malignancies: prenatal diagnosis and management. *Ultrasound Obstet Gynecol* 2009; 33 (2): 235-44. <https://doi.org/10.1002/uog.6246>
9. Khazzaka A, Rassy E, Sleiman Z, Boussios S, Pavlidis N. Systematic review of fetal and placental metastases among pregnant patients with cancer. *Cancer Treat Rev* 2022; 104: 102356. <https://doi.org/10.1016/j.ctrv.2022.102356>
10. Cassarino DS, Derienzo DP, Barr RJ. Cutaneous squamous cell carcinoma: a comprehensive clinicopathologic classification. Part one. *J Cutan Pathol* 2006; 33 (3): 191-206. <https://doi.org/10.1111/j.0303-6987.2006.00516.x>
11. Lyakhovitsky A, Barzilai A, Fogel M, Trau H, Huszar M. Expression of e-cadherin and beta-catenin in cutaneous squamous cell carcinoma and its precursors. *Am J Dermatopathol* 2004; 26 (5): 372-8. <https://doi.org/10.1097/00000372-200410000-00005>
12. Motley R, Kersey P, Lawrence C, British Association of Dermatologists, British Association of Plastic Surgeons, Royal College of Radiologists, Faculty of Clinical Oncology. Multiprofessional guidelines for the management of the patient with primary cutaneous squamous cell carcinoma. *Br J Dermatol* 2002; 146 (1): 18-25. <https://doi.org/10.1046/j.0007-0963.2001.04615.x>

CITACIÓN ACTUAL

De acuerdo con las principales bases de datos y repositorios internacionales, la nueva forma de citación para publicaciones periódicas, digitales (revistas en línea), libros o cualquier tipo de referencia que incluya número doi (por sus siglas en inglés: Digital Object Identifier) será de la siguiente forma:

REFERENCIAS

1. Yang M, Guo ZW, Deng CJ, Liang X, Tan GJ, Jiang J, Zhong ZX. A comparative study of three different forecasting methods for trial of labor after cesarean section. *J Obstet Gynaecol Res.* 2017;25(11):239-42. https://doi.org/10.1016/j.jyobfe.2015.04..0015*

* El registro Doi deberá colocarse con el link completo (como se indica en el ejemplo).