



<https://doi.org/10.24245/gom.v90i9.7075>

## Tratamiento laparoscópico de una paciente con un leiomioma uterino gigante cavitado, con cambio degenerativo mucomixoide

### Laparoscopic treatment of a patient with a cavitated giant uterine leiomyoma with mucomyxoid degenerative change.

Rubén Díaz-Juárez,<sup>1</sup> José del Carmen Pérez-López,<sup>2</sup> Jaime Rafael Castellanos-Lafont,<sup>1</sup> Edith Aguilar-Clara,<sup>3</sup> Clara Magdalena Martínez-Hernández<sup>4</sup>

#### Resumen

**INTRODUCCIÓN:** Un leiomioma con cambios degenerativos poco frecuentes es un desafío diagnóstico difícil de diferenciar de sus homólogos malignos, si se pretende fundamentarlo solo en lo advertido en las imágenes.

**CASO CLÍNICO:** Paciente de 40 años de edad, enviada al servicio de Cirugía de mínima invasión en marzo del 2021 debido al aumento del perímetro abdominal, disminución del apetito y disnea de medianos esfuerzos. El ultrasonido abdomino-pélvico reportó que el útero estaba aumentado de tamaño, con miomas intramurales de medianos elementos. El endometrio heterogéneo. El ovario derecho tenía un quiste complejo, gigante, de 276 mm x 250 mm x 276 mm, con volumen de 10 000 cc. Además, esplenomegalia, hidronefrosis derecha y litiasis renal izquierda. Los marcadores tumorales se reportaron normales. En la cirugía por laparoscopia se observó un tumor que ocupaba toda la cavidad abdominal de 40 x 30 cm, adherido a la pared posterior del útero, con ambos ovarios sin alteraciones, sin líquido libre; se procedió a la histerectomía total.

**CONCLUSIONES:** Los cambios degenerativos en los leiomiomas uterinos pueden distorsionar la estructura habitual del tumor y reflejarla en imágenes típicas de una tumoración quística de ovario; en el estudio inicial esto representa un desafío para el cirujano y debe considerarse parte del diagnóstico diferencial de las masas anexiales. En la paciente del caso, con cirugía de mínima invasión, se consiguió la resección completa de la pieza, a pesar del tamaño aumentado, con menores riesgos de complicaciones en la herida y menos dolor posoperatorio; las incisiones son pequeñas y con desenlaces estéticos favorables y menos días de estancia intrahospitalaria.

**PALABRAS CLAVE:** Leiomioma; cirugía de mínima invasión; apetito; disnea; útero; endometrio.

#### Abstract

**INTRODUCTION:** A leiomyoma with rare degenerative changes is a diagnostic challenge difficult to differentiate from its malignant counterparts, if it is intended to be based only on imaging findings.

**CLINICAL CASE:** 40-year-old female patient referred to the Minimally Invasive Surgery service in March 2021 due to increased abdominal perimeter, decreased appetite and dyspnea on medium exertion. Abdomino-pelvic ultrasound reported that the uterus was enlarged, with medium-element intramural fibroids. The endometrium was heterogeneous. The right ovary had a complex, giant cyst, 276 mm x 250 mm x 276 mm, with a volume of 10,000 cc. In addition, splenomegaly, right hydronephrosis and left renal lithiasis. Tumor markers were reported normal. Laparoscopic surgery showed a

<sup>1</sup> Residente de cuarto año de Ginecología y Obstetricia.

<sup>2</sup> Médico adscrito al Departamento de Ginecología.

<sup>3</sup> Residente de tercer año de Ginecología y Obstetricia.

<sup>4</sup> Jefa de Investigación.

Hospital Regional de Alta Especialidad de la Mujer, Villahermosa, Tabasco, México.

**Recibido:** noviembre 2021

**Aceptado:** febrero 2022

#### Correspondencia

Rubén Díaz Juárez  
Rdj918@hotmail.com

**Este artículo debe citarse como:** Díaz-Juárez R, Pérez-López JC, Castellanos-Lafont JR, Aguilar CE, Martínez-Hernández CM. Tratamiento laparoscópico de una paciente con un leiomioma uterino gigante cavitado, con cambio degenerativo mucomixoide. Ginecol Obstet Mex 2022; 90 (9): 786-793.

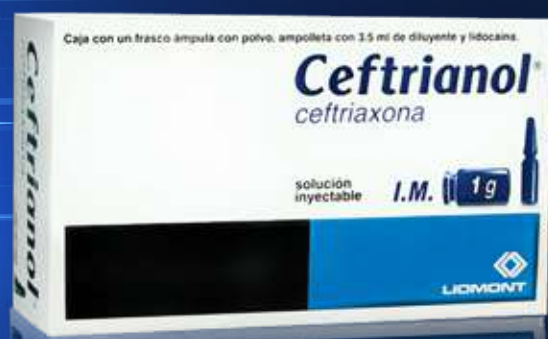# Ceftrianol®

## Ceftriaxona

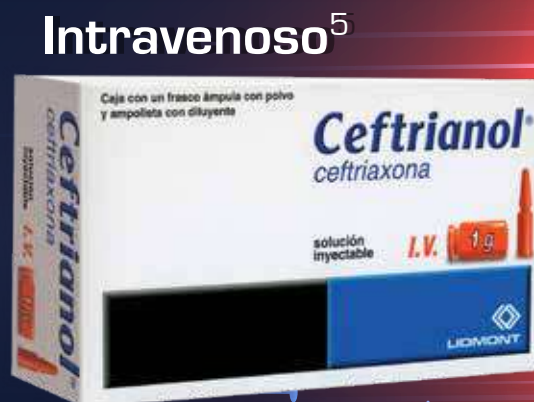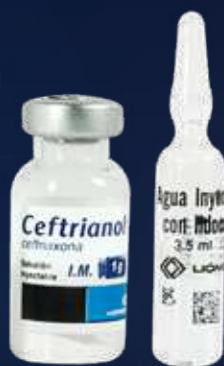El antibiótico eficaz, la vía rápida de aplicación<sup>1,2,3</sup>

En el tratamiento de infecciones causadas por gérmenes sensibles:<sup>4,5</sup>

- Respiratorias
- Genitourinarias
- En piel y tejidos blandos
- Osteoarticulares
- Intraabdominales
- Septicemia bacteriana
- Meningitis



**Intramuscular<sup>4</sup>**  
Contiene lidocaína



**Intravenoso<sup>5</sup>**

**Dosis:<sup>4,5</sup>**

**Adultos**

1 a 2 g cada 24 horas

**Niños menores  
de 12 años**

25 a 37.5 mg/kg de  
peso cada 12 horas

Dosis máxima: 4 g al día

**REFERENCIAS:** 1. Lamb H, Ormrod D, Scott L, et al. Ceftriaxone - An update of its use in the management of community-acquired and nosocomial infections. *Drugs*. 2002;62(7):1041-1089. 2. Jin J, Zhu L, Chen M, et al. The optimal choice of medication administration route regarding intravenous, intramuscular, and subcutaneous injection. *Patient Preference and Adherence*. 2015;9:923-942. 3. Armijo J. Absorción, distribución y eliminación de los fármacos. En: Flores J. *Farmacología humana*. España: Elsevier; 2014. 4. Información para prescribir Ceftrianol® Solución. 5. Información para prescribir Ceftrianol® Solución.

INFORMACIÓN EXCLUSIVA PARA PROFESIONAL DE LA SALUD.

Aviso de Publicidad No. XXXXXXX

Reporte las sospechas de reacción adversa al correo: farmacovigilancia@liomont.com.mx o en la página de internet: www.liomont.com.mx

Ceftrianol Reg. Núm. 080M95 SSA IV

Ceftrianol Reg. Núm. 165M95 SSA IV





tumor occupying the entire abdominal cavity measuring 40 x 30 cm and attached to the posterior wall of the uterus, with both ovaries unaltered, with no free fluid; total hysterectomy was performed.

**CONCLUSIONS:** Degenerative changes in uterine leiomyomas can distort the usual tumor structure and reflect it in images typical of an ovarian cystic tumor; in the initial study this represents a challenge for the surgeon and should be considered part of the differential diagnosis of adnexal masses. In the case patient, with minimally invasive surgery, complete resection of the specimen was achieved, despite the increased size, with less risk of wound complications and less postoperative pain; the incisions are small and with favorable esthetic outcomes and fewer days of in-hospital stay.

**KEYWORDS:** Leiomyoma; Minimally invasive surgery; Appetite; Dyspnea; Uterus; Endometrium.

## ANTECEDENTES

Los miomas uterinos son los tumores más frecuentes de la pelvis. Su prevalencia es del 20 al 30% durante la edad reproductiva, aunque cerca de la mitad de las mujeres mayores de 35 años los tienen; y disminuyen después de la menopausia.<sup>1</sup> Según su localización, los leiomiomas se clasifican en submucosos, intramurales o subserosos. Estos últimos pueden ser pediculados y simulan neoplasias de ovario. Los fibromas uterinos grandes pueden causar dolor, estreñimiento, aumento de la frecuencia de la micción y sangrado menstrual.<sup>2</sup>

Así mismo, existen cambios degenerativos que son un fenómeno frecuente en los miomas, especialmente cuanto mayor es su tamaño, como la apoplejía, la atrofia que se inicia casi siempre después de la menopausia y, a veces, un poco antes, la hialinización (degeneración hialina) que ocurre en el 60% de las tumoraciones y es el cambio degenerativo más común que puede afectar áreas limitadas o la totalidad del tumor.<sup>3</sup> La degeneración quística, observada en aproximadamente el 4% de los leiomiomas, puede considerarse secuela extrema del edema.<sup>2</sup>

Un leiomioma con cambios degenerativos poco frecuentes puede ser un desafío diagnóstico y, en ocasiones, difícil de diferenciar de sus homólogos malignos, basándose solo en las imágenes.<sup>4</sup> Enseguida se describe el caso clínico de una paciente con un mioma gigante cavitado, con degeneración mucomixóide, que se parecía a una tumoración ovárica.

## CASO CLINICO

Paciente de 40 años de edad, enviada al servicio de Cirugía de mínima invasión en marzo del 2021 debido al aumento del perímetro abdominal, disminución del apetito y disnea de medianos esfuerzos. El ultrasonido abdominopélvico reportó que el útero estaba aumentado de tamaño, con miomas intramurales de medianos elementos. El endometrio heterogéneo. El ovario derecho tenía un quiste complejo, gigante, de 276 mm x 250 mm x 276 mm, con volumen de 10,000 cc. Además, esplenomegalia, hidronefrosis derecha y litiasis renal izquierda. Los antecedentes familiares no se consideraron relevantes; de los personales destacó el índice de masa corporal superior a 45 kg/m<sup>2</sup>, y de los ginecológicos: tres partos,

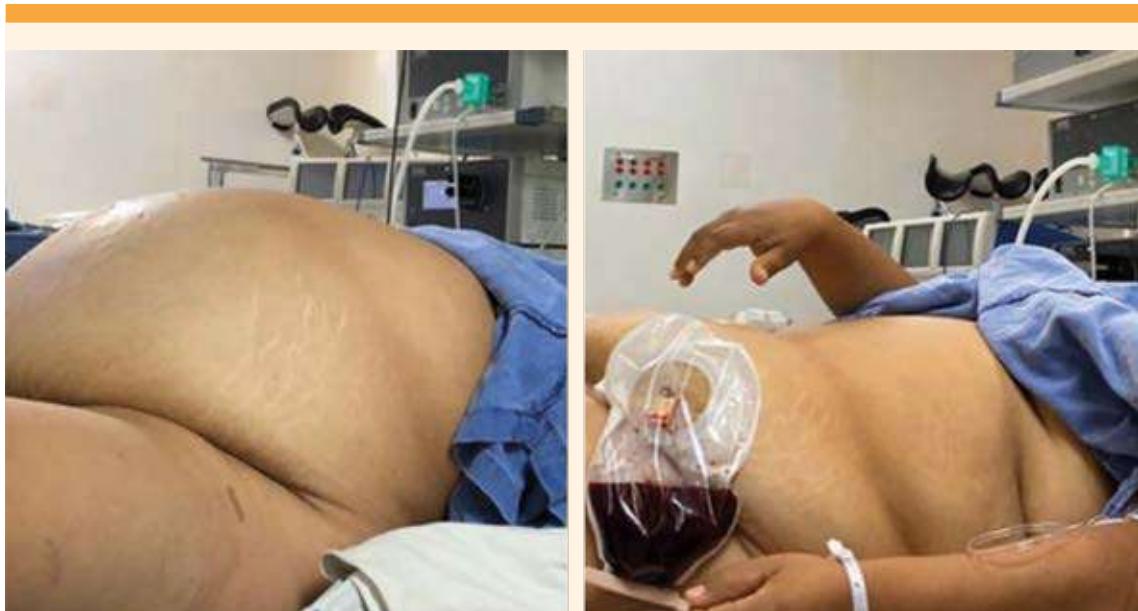con oclusión tubárica bilateral hacía 11 años y ciclos menstruales regulares de 30 x 5.

Durante la anamnesis se advirtió la distensión abdominal de cinco meses de evolución, sin dolor abdominal asociado y un aumento de peso importante. A la exploración física el abdomen se palpó blando, depresible, a tensión, ocupado por una probable tumoración gigante del ovario, por encima de la cicatriz umbilical, el útero no delimitado, los genitales externos sin alteración, a la especuloscopia el cuello uterino se advirtió eutrófico y sin sangrado transvaginal activo. **Figura 1**

La ecografía no permitió valorar el origen de la tumoración porque no fue posible delimitarla por completo. El útero se visualizó con múltiples miomas, el endometrio regular, el ovario izquierdo sin alteración, el ovario derecho no visible y el fondo de saco sin datos de líquido libre.

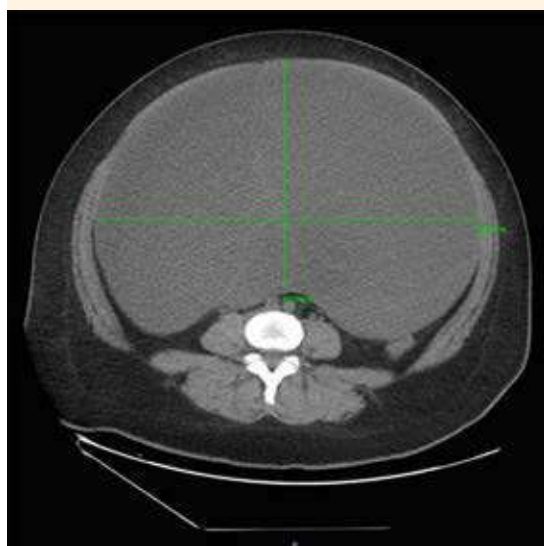
La TAC abdominopélvica reportó la existencia de una tumoración de probable origen anexial, quística, con septos gruesos y tejido sólido en su porción central, sin calcificaciones ni tejido graso en su interior, con diámetros aproximados de 33 x 22 x 27 cm, volumen de 9845 cc, hidronefrosis severa derecha, mioma submucoso de 4.0 x 5.0 cm (**Figuras 2 y 3**). Los reportes de los análisis de laboratorio fueron normales (hemograma, bioquímica y pruebas de coagulación) y los valores para los marcadores tumorales fueron: CA 125: 75 UI/mL; AFP 1.61 ng/mL; HE-4: 9.7 pmol/L, todos en límites de normalidad, con un Índice de Roma de 0.2%. La citología cervicovaginal fue negativa a displasia.

El acceso quirúrgico fue por laparoscopia, con incisión en la cicatriz umbilical. Con técnica Hasson se ingresó a la cavidad abdominal; se colocó un trocar de 10 mm, con insuflación de CO<sub>2</sub> a 5 litros por minuto. Se observó un tumor



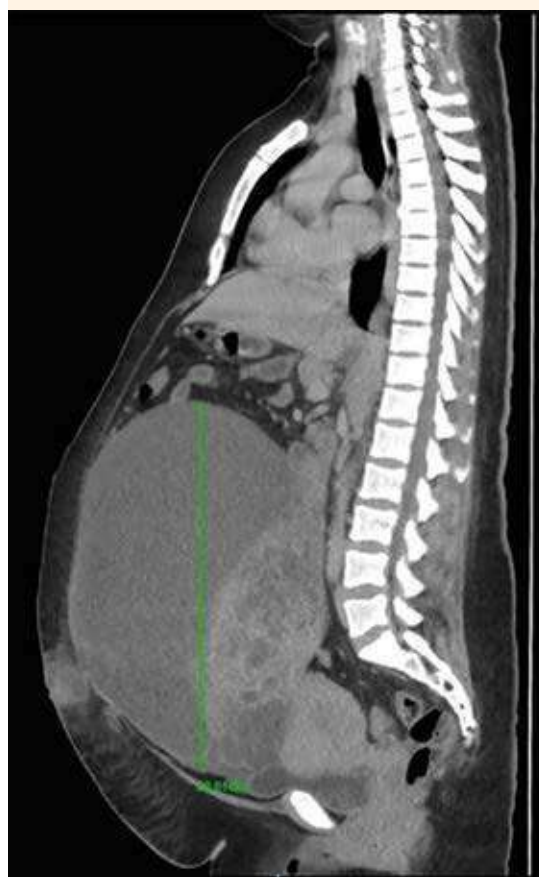**Figura 1.** Aspecto del tumor abdominal a la inspección clínica.





**Figura 2.** Corte axial de TAC abdominopélvica.

que estaba ocupando toda la cavidad abdominal, adherido a la pared anterior, lateral y quizá al mesenterio. Se decidió puncionar el tumor y se aspiraron 10 litros de material rojo oscuro y de aspecto mucoso. Posteriormente se colocaron 2 trócares de 5 mm en el lado izquierdo y uno en el lado derecho, guiado mediante visión directa (**Figuras 4-7**). Se procedió a la histerectomía total, con pinza bipolar LigaSure y extracción de la pieza sin complicaciones por vía vaginal. Enseguida se hizo la disección, con técnica de tracción contra tracción de cápsula del tumor, fija al epiplón, así como a la parte posterior del útero y mesenterio. La pieza se extrajo por vía vaginal, sin complicaciones. Se procedió al cierre de la cúpula vaginal con puntos intracorpóreos con vicryl del 1 (**Figuras 8-13**). El procedimiento quirúrgico finalizó con los siguientes hallazgos: útero con miomatosis, peso de 350 g, ovarios y salpinges normales, tumor de 40 x 30 cm, con volumen de 10 litros y peso de 1 kg (**Figura 14**), proceso adherencial del epiplón al tumor y en



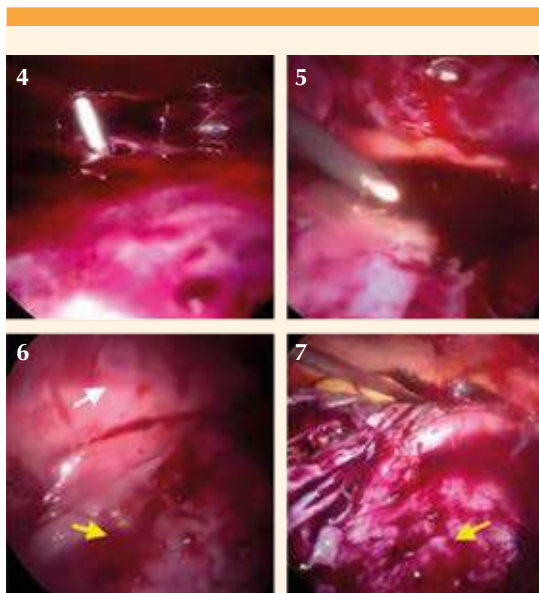
**Figura 3.** Corte sagital de TAC abdominopélvica.

la base del mesenterio, sangrado transquirúrgico de 250 mL.

El posoperatorio transcurrió sin complicaciones por lo que la paciente recibió el alta hospitalaria e indicación de controles con el nefrólogo, para valoración de las alteraciones renales.

#### Diagnóstico histopatológico

Leiomatosis uterina; leiomioma mayor, cavitado con cambio degenerativo mucomixoide;



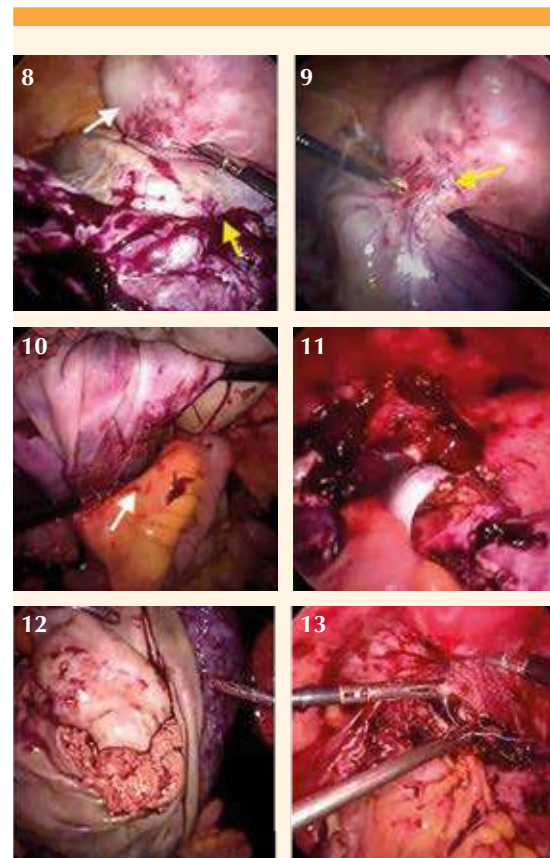
**Figuras 4 y 5.** Punción y aspiración del contenido de la tumoración. **6.** Tumor (flecha amarilla) adherido a la pared anterior (flecha blanca). **7.** Cápsula del tumor (flecha amarilla) posterior a la aspiración del contenido.

ovario con cuerpos blancos y fibrosis. Sin evidencia de malignidad. **Figuras 15 y 16**

## DISCUSIÓN

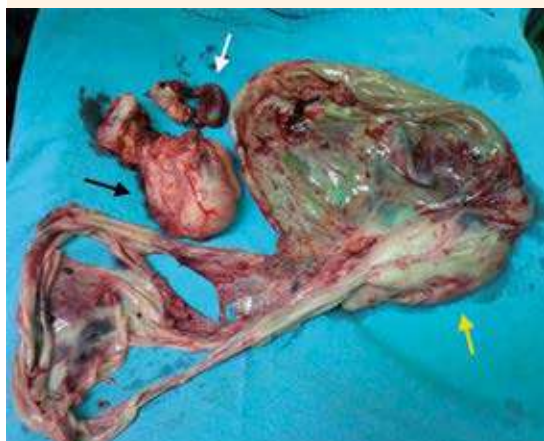Los leiomiomas uterinos constituyen un problema de salud mundial porque representan el motivo de consulta ginecológica más frecuente en los hospitales. En la mayoría de los casos, el mioma se muestra con imágenes típicas, pero los cambios degenerativos pueden causar confusión al establecer el diagnóstico,<sup>3</sup> como sucedió en la paciente del caso, con sospecha inicial de tumoración de origen anexial.

De acuerdo con el crecimiento de los miomas, el aporte sanguíneo se verá afectado y en ese momento ocurrirá algún cambio de tipo degenerativo por la carencia de oxígeno.<sup>1</sup> Con

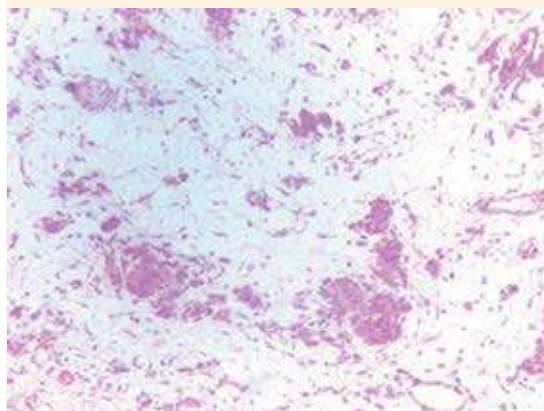


**Figura 8.** Tumor (flecha amarilla) adherido a la pared posterior del útero (flecha blanca). **Figura 9.** Corte con energía monopolar del pedículo del tumor pélvico (flecha amarilla). **Figura 10.** Liberación de la cápsula del tumor del mesenterio (flecha blanca). **Figura 11.** Extracción del útero por vía vaginal. **Figura 12.** Extracción de la cápsula del tumor por vía vaginal, posterior a la histerectomía total. **Figura 13.** Cierre de la cúpula vaginal.

frecuencia, los leiomiomas uterinos son objeto de cambios degenerativos, con el 10% de todos los leiomiomas que son variantes histopatológicas o que muestran diferentes formas de degeneración. Las principales variantes de la degeneración son hialinas (en el 60% de los casos), mixoides, hemorrágicas, hidrópicas y quísticas.<sup>5</sup>

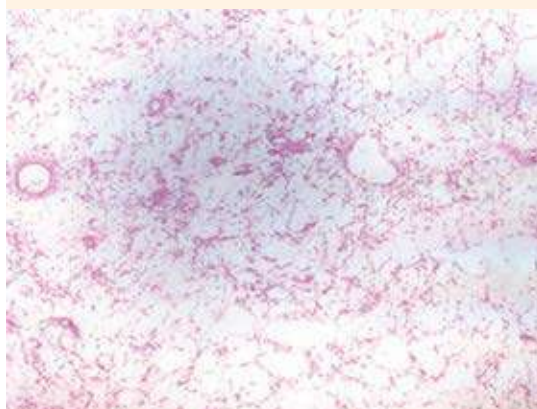


**Figura 14.** Pieza quirúrgica: útero con miomas (flecha negra), ovario y salpinges (flecha blanca), cápsula del tumor de 40 x 30 cm (flecha amarilla).



**Figura 15.** Nidos de músculo entre el estroma mucixoide.

La degeneración quística es un grado extremo de edema y se reporta en aproximadamente 4% de los miomas uterinos.<sup>6</sup> Los leiomiomas con degeneración mixoide tienen áreas mucoides blandas, con focos gelatinosos de mucopoli-



**Figura 16.** Estroma mixoide y mucosoide donde alternan capilares.

sacáridos ricos en ácido hialurónico, a veces entremezclados con áreas quísticas.<sup>4</sup> La degeneración hidrópica y mucinosa puede contribuir a la morfología quística de los leiomiomas uterinos.<sup>7</sup>

El estudio de Protopapas y colaboradores,<sup>8</sup> de 29 casos de tumores uterinos quísticos, en un periodo de seis años, mostró que los miomas fueron los más frecuentes, con aspecto quístico en 21 de las pacientes y en el resto correspondieron a quistes de otra naturaleza. Los casos con miomas y quistes gigantes se documentan a través de informes de un solo caso y no superan más de 40 los reportes publicados.<sup>9</sup>

En algunos casos, la gran dimensión de la masa tumoral no permite visualizar correctamente en la TAC el origen anatómico primario de la neoplasia. La técnica de imagen para el diagnóstico inicial es la ecografía, que es la menos invasora y la más costo-efectiva para los pacientes.<sup>3</sup> En la paciente del caso el proceso diagnóstico inicial fue por ecografía y, posteriormente TAC, que sirvieron para calcular el tamaño aproximado



de la tumoración, pero no para definir el sitio exacto de su ubicación.

La resonancia magnética es la mejor técnica actual para visualizar todos los miomas y su localización, pero su costo es elevado y su disponibilidad limitada. La utilización de gadolinio, como contraste, permite diferenciar miomas degenerados de los que no lo están.<sup>6</sup> La combinación de ecografía y resonancia magnética ha demostrado su eficacia para diagnosticar correctamente la degeneración quística de los fibromas. Esto se debe a la capacidad de identificar un tallo que se origina en el útero y las intensidades de señal características que se observan en la resonancia magnética.<sup>10</sup>

La paciente del caso acudió al hospital debido a distensión abdominal y disnea de medianos esfuerzos. En el ultrasonido se advirtió la existencia de un quiste complejo, gigante, en el ovario derecho y miomatosis uterina. La TAC coincidió con un quiste de ovario de aproximadamente 33 x 22 x 27 cm, con septos gruesos y tejido sólido en su porción central, sin calcificaciones, ni tejido graso. Los marcadores tumorales se reportaron en valores normales. Con los hallazgos ecográficos y reportes de laboratorio se decidió la cirugía de mínima invasión como acceso para extraer la tumoración y efectuar la histerectomía total por miomatosis. Durante el procedimiento quirúrgico se evidenció que el tumor provenía del útero, lo que se confirmó con el estudio anatomopatológico.

En la revisión de artículos relacionados con leiomiomas gigantes y degeneración quística se advirtió mayor frecuencia de la laparotomía exploradora como intervención de primera línea. Existe poca información referente a procedimientos por laparoscopia para operar leiomiomas. En la paciente del caso se logró extirpar completamente el mioma degenerado usando 3 puertos de 5 mm y un puerto de 10 mm en el ombligo, con una recuperación posoperatoria favorable.

La presentación clínica atípica del leiomioma uterino degenerado puede ser la causa del error diagnóstico. Por la apariencia macroscópica de este tumor benigno es importante tener en cuenta el estudio intraoperatorio que permita determinar la conducta quirúrgica más apropiada para cada paciente y amplio muestreo de la pieza quirúrgica.<sup>11,12</sup>

## CONCLUSIÓN

Los cambios degenerativos en los leiomiomas uterinos pueden distorsionar la estructura habitual del tumor y reflejarla en imágenes típicas de una tumoración quística de ovario; en el estudio inicial esto representa un desafío para el cirujano y debe considerarse parte del diagnóstico diferencial de las masas anexiales. En la paciente del caso, con cirugía de mínima invasión, se consiguió la resección completa de la pieza, a pesar del tamaño aumentado, con menores riesgos de complicaciones en la herida y menos dolor posoperatorio; las incisiones son pequeñas y con desenlaces estéticos favorables y menos días de estancia intrahospitalaria.

## REFERENCIAS

1. Ruiz-Campo L, Hernández-Aragón M, Villalobos-Salguero FJ, Abad-Rubio C, et al. Descripción de un caso de un leiomioma quístico gigante que simula una tumoración ovárica. *Prog Obstet Ginecol* 2016; 59 (3): 166-69.
2. Aydin C, Eris S, Yalcı Y, Selim H. A giant cystic leiomyoma mimicking an ovarian malignancy. *Int J Surg Case Rep* 2013; 4 (11): 1010-12. doi:10.1016/j.ijscr.2013.08.018
3. López-Ovando N, Ferrufino-Navia G, Guardia-Bilbao R, Arce-Morales L. Giant cellular leiomyoma with red, hydropic and cystic degeneration: report of a case. *Gac Med Bol* 2020; 43 (2): 215-21. <https://doi.org/10.47993/gmb.v43i2.163>
4. Horta M, Cunha TM, Oliveira R, Magro P. Hydropic leiomyoma of the uterus presenting as a giant abdominal mass. *BMJ Case Rep* 2015. doi:10.1136/bcr-2015-211929
5. Akkour K, Alhulwah M, Alqahtani N, Arafah M. A giant leiomyoma with massive cystic hydropic degeneration mimicking an aggressive neoplasm: A challenging case with a literature review. *Am J Case Rep* 2021; 22: e929085-1-e929085-5. doi: 10.12659/AJCR.929085





6. Vega-Ruiz FJ, Barceló-Mancillas DA, Gutiérrez-de la Vega D, Zárate HL. Leiomioma quístico gigante que simula una tumoración ovárica. Reporte de un caso. Ginecol Obstet Mex 2017; 85 (5): 325-30.
7. Yorita K, Tanaka Y, Hirano K, Kuwahara M, et al. Multilocular cystic leiomyoma of the anterolateral abdominal wall. A case report and literature review. Medicine 2017; 96 (48): e8971. doi:10.1097/MD.0000000000008971
8. Protopapas A, Milingos S, Markaki S, Loutradis D, et al. Cystic uterine tumors. Gynecol Obstet Invest 2008; 65 (4): 275-80. <https://doi.org/10.1159/000113871>
9. López CG, Vega RFJ, Peralta VV. Leiomioma uterino epitelioide con degeneración quística gigante. Reporte de un caso. Ginecol Obstet Mex 2009; 77 (8): 376-79.
10. Walker C, Banning K, Ritchie C, Kliethermes Ch. Laparoscopic management of a degenerating cystic leiomyoma imitating an ovarian cyst: A case report. Case Rep Womens Health 2020; 27: e00205. doi:10.1016/j.crwh.2020.e00205
11. Jha S, Singh A, Singh S, Murmu S. Huge broad ligament leiomyoma with cystic degeneration: A diagnostic and surgical challenge. J Obstet Gynaecol Res 2020; 46 (5): 791-94. doi: 10.1111/jog.14213
12. Ortiz-González J, Puente-Palacios L, Uscanga-Chávez E, Espinoza-Morales E, et al. Giant cystic leiomyoma mimicking an ovarian cancer. Inform of a case. Revista Salud Quintana Roo 2013; 6 (23): 18-20.

### CITACIÓN ACTUAL

De acuerdo con las principales bases de datos y repositorios internacionales, la nueva forma de citación para publicaciones periódicas, digitales (revistas en línea), libros o cualquier tipo de referencia que incluya número doi (por sus siglas en inglés: Digital Object Identifier) será de la siguiente forma:

#### REFERENCIAS

1. Yang M, Guo ZW, Deng CJ, Liang X, Tan GJ, Jiang J, Zhong ZX. A comparative study of three different forecasting methods for trial of labor after cesarean section. J Obstet Gynaecol Res. 2017;25(11):239-42. <https://doi.org/10.1016/j.gyobfe.2015.04..0015>\*

\* El registro Doi deberá colocarse con el link completo (como se indica en el ejemplo).