



<https://doi.org/10.24245/gom.v90i12.5399>

Insuficiencia cardíaca congestiva en el embarazo, secundaria a miocardiopatía periparto. Reporte de caso

Congestive heart failure in pregnancy secondary to peripartum cardiomyopathy. Case report.

Luis Carlos Morales-Martínez,¹ César Aguilar-Torres,² Eddy Alicia Madrid-Dour,³ Óscar Mario- Hernández,⁴ Edgar Omar Mariñelarena-Carrillo⁵

Resumen

INTRODUCCIÓN: En Estados Unidos, las cardiopatías periparto se registran en 1 de cada 4000 pacientes. Se consideran idiopáticas y se asocian con enfermedades genéticas, problemas inmunológicos y malformaciones cardíacas, sin que se tenga certeza del origen real de este tipo de enfermedades. La miocardiopatía periparto se asocia con el embarazo y el puerperio; los criterios diagnósticos incluyen: a) insuficiencia cardíaca en las últimas cuatro semanas del embarazo o en los cinco meses siguientes al parto, b) ausencia de causas identificables de insuficiencia cardíaca, c) ausencia de enfermedad cardíaca demostrable antes de las últimas cuatro semanas del embarazo y alteración de la función del ventrículo izquierdo (fracción de eyección del ventrículo izquierdo, menor del 45%). La presentación del caso ayudará a que se tenga conocimiento de este problema.

CASO CLÍNICO: Paciente de 26 años, en curso de las 35.4 semanas de embarazo, con inicio abrupto de signos de cardiopatía congestiva: tos, edema, taquicardia e hipertensión arterial. El embarazo finalizó por cesárea, con traslado inmediato a la unidad de cuidados intensivos. La ecocardiografía reportó una valvulopatía no conocida, insuficiencia ventricular izquierda y disminución de la fracción de eyección del ventrículo izquierdo; con lo anterior se integró el diagnóstico de miocardiopatía periparto.

CONCLUSIONES: Las cardiopatías periparto son alteraciones excepcionales, con cuadros clínicos debidamente definidos y diagnóstico complejo. Las valvulopatías son el último diagnóstico diferencial de cardiopatía congestiva peripuerperal y se han descrito pocos casos asociados con miocardiopatía periparto.

PALABRAS CLAVE: Insuficiencia cardíaca congestiva; enfermedad valvular; insuficiencia mitral; miocardiopatía periparto; diagnóstico diferencial.

Abstract

BACKGROUND: Peripartum heart disease occurs in 1 out of 4000 cases in the United States; currently, its exact origin is unknown, which is why they are called idiopathic. Genetic diseases, immunological problems and heart malformations have been associated, without being certain about the real origin of these pathologies. Peripartum cardiomyopathy is a rare pathology associated with pregnancy and the puerperium, the diagnosis criteria includes: a) Development of heart failure in the last month of pregnancy or in the 5 months after delivery, b) absence of identifiable causes of heart failure, c) absence of demonstrable heart disease prior to the last month of pregnancy and impaired left ventricular function (FEVI less than 45%). The presentation of the case will help to raise awareness about this problem.

¹ Residente cuarto año de Ginecología y Obstetricia.

² Ginecología y Obstetricia-Senología.

³ Departamento de Cardiología y Ecocardiografía.

⁴ Departamento de Anatomopatología.

⁵ Residente de tercer año de Ginecología y Obstetricia. Hospital Central del Estado de Chihuahua, Chihuahua, México.

Recibido: febrero 2021

Aceptado: marzo 2022

Correspondencia

Luis Carlos Morales-Martínez
luiscarlos.med@hotmail.com

Este artículo debe citarse como:

Morales-Martínez LC, Aguilar-Torres C, Madrid-Dour EA, Mario-Hernández O, Mariñelarena-Carrillo EO. Insuficiencia cardíaca congestiva en el embarazo, secundaria a miocardiopatía periparto. Reporte de caso. Ginecol Obstet Mex 2022; 90 (12): 1000-1009.

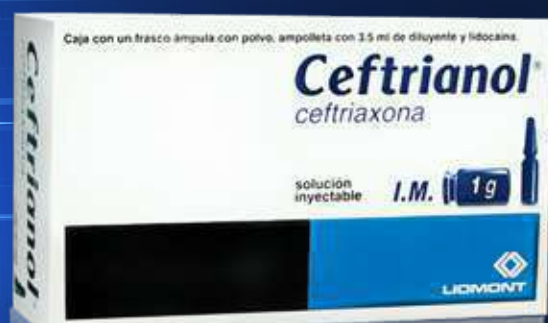Ceftrianol®

Ceftriaxona

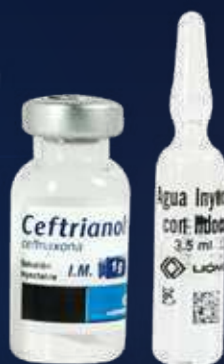El antibiótico eficaz, la vía rápida de aplicación^{1,2,3}

En el tratamiento de infecciones causadas por gérmenes sensibles:^{4,5}

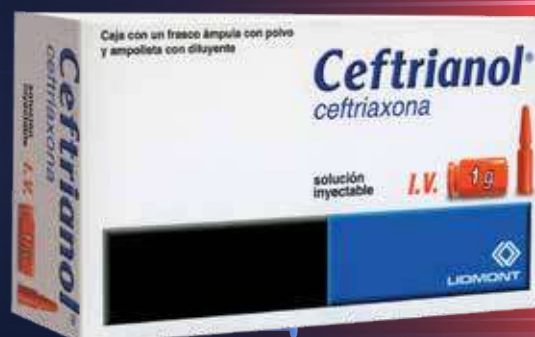- Respiratorias
- Genitourinarias
- En piel y tejidos blandos
- Osteoarticulares
- Intraabdominales
- Septicemia bacteriana
- Meningitis



Intramuscular⁴
Contiene lidocaína



Intravenoso⁵



Dosis:^{4,5}

Adultos

1 a 2 g cada 24 horas

Niños menores de 12 años

25 a 37.5 mg/kg de peso cada 12 horas

Dosis máxima: 4 g al día

REFERENCIAS: 1. Lamb H, Ormrod D, Scott L, et al. Ceftriaxone - An update of its use in the management of community-acquired and nosocomial infections. *Drugs*. 2002;62(7):1041-1089. 2. Jin J, Zhu L, Chen M, et al. The optimal choice of medication administration route regarding intravenous, intramuscular, and subcutaneous injection. *Patient Preference and Adherence*. 2015;9:923-942. 3. Armijo J. Absorción, distribución y eliminación de los fármacos. En: Flores J. *Farmacología humana*. España: Elsevier; 2014. 4. Información para prescribir Ceftrianol® Solución. 5. Información para prescribir Ceftrianol® Solución.

INFORMACIÓN EXCLUSIVA PARA PROFESIONAL DE LA SALUD.

Aviso de Publicidad No. XXXXXXX

Reporte las sospechas de reacción adversa al correo: farmacovigilancia@liomont.com.mx o en la página de internet: www.liomont.com.mx

Ceftrianol Reg. Núm. 080M95 SSA IV

Ceftrianol Reg. Núm. 165M95 SSA IV





CLINICAL CASE: A 26-year-old female patient coursing second gestation in the 35.4 pregnancy week, who debuts abruptly with signs of congestive heart disease such as cough, edema, tachycardia and arterial hypertension. The pregnancy was solved by cesarean section with a subsequent stay in Intensive Care Unit, an unknown valvular disease was identified by echocardiography, as well as left ventricular failure and decreased FEVI. Finally, a definitive diagnosis of peripartum cardiomyopathy was integrated.

CONCLUSIONS: Peripartum heart disease is a rare occurrence, with well-defined clinical pictures, but difficult to approach and diagnose. Where valvular heart disease is the last differential diagnosis for peripuerperal congestive heart disease, and few cases associated with peripartum cardiomyopathy have been described.

KEYWORDS: Congestive heart failure; Valvular disease; Mitral regurgitation; Peripartum cardiomyopathy; Differential diagnosis.

INTRODUCCIÓN

El embarazo se caracteriza por cambios hemodinámicos, hematológicos, pulmonares, del sistema nervioso autónomo y hormonal asociados con la regulación del flujo sanguíneo.¹ A pesar de ello, la manifestación de cardiopatía durante el periparto es poco común y supone un riesgo para la vida de la paciente.²

La insuficiencia cardíaca congestiva se ha estudiado y reportado pocas veces;^{3,4} previamente se relacionó con las modificaciones fisiológicas del periparto.⁵ Las cardiopatías idiopáticas asociadas con el embarazo sobrevienen durante el periparto o en los últimos meses del embarazo, sin ninguna cardiopatía previa relacionada y con modificación de la fracción de eyección ventricular izquierda (FEVI) menor del 45%.⁶ En Estados Unidos la incidencia es de 1 caso por cada 4000 pacientes durante el puerperio, en Sudáfrica de 1 caso por cada 1000 embarazos y en Haití de 1 por cada 300 pacientes.^{7,8}

Los pocos datos fisiológicos asociados con las cardiopatías periparto incluyen: cambios en la concentración de prolactina, catepsina D y el fragmento de prolactina de 16 kDa, como parte de la cascada de cambios oxidativos.⁹

Enseguida se describen el procedimiento diagnóstico y de tratamiento de un caso excepcional de cardiopatía congestiva puerperal, que posterior al protocolo de estudio permitió establecer el diagnóstico de miocardiopatía periparto.

CASO CLÍNICO

Paciente de 26 años, en curso de las 35.4 semanas del segundo embarazo, establecidas en la ultrasonografía, con inicio abrupto de disnea de pequeños esfuerzos, tos no productiva en accesos e hipertensión (170-110 mmHg); sin datos de encefalopatía hipertensiva ni pérdidas transvaginales o actividad uterina. Al momento de la evaluación contaba con esquema de maduración pulmonar (6 mg de dexametasona por

vía intramuscular cada 12 horas), administrado a las 32 semanas. Dentro de sus antecedentes personales patológicos refirió: rinitis alérgica, asma y apendicectomía a los 12 años.

Durante la exploración clínica se advirtieron, en las bases pulmonares, estertores crepitantes, finos, bilaterales; edema de los miembros pélvicos grado 3, sin actividad uterina; tensión arterial elevada (160-120 mmHg), frecuencia cardíaca de 98 latidos por minuto y polipnea (32 respiraciones por minuto).

Los estudios de laboratorio reportaron: leucocitos 12.32, neutrófilos 7.8, hemoglobina 14, hematocrito 41, plaquetas 227,000, examen general de orina con proteinuria de 300 mg/dL, sangre 200 mg/dL, DHL 443 u/L, TGP 96 u/L, TGO 101 u/L; creatinina 1.03 mg/dL, glucosa 96 mg/dL y urea 34 mg/dL; tipo y Rh A+; VDRL negativo y VIH no reactivo.

Se integró diagnóstico de preeclampsia con criterios de severidad. Se activó el código mater y se ingresó al área de tococirugía para completar el protocolo de estudio, lograr la estabilización hemodinámica y finalizar el embarazo. Para el tratamiento se recurrió al protocolo de preeclampsia, con sulfato de magnesio, doble esquema antihipertensivo por vía oral (500 mg de alfametildopa cada 6 horas y 50 mg de hidralazina cada 6 horas), sin lograr las metas terapéuticas. Se decidió agregar un tercer antihipertensivo: 30 mg de nifedipino por vía oral cada 12 horas y 5 mg de hidralazina por vía intravenosa cada 15 minutos. La paciente requirió dos bolos para alcanzar las metas de control de las cifras tensionales.

En el transcurso de la primera hora de hospitalización tuvo deterioro súbito del bienestar materno, con disnea en reposo e intolerancia al decúbito, y exacerbación de la tos. En la exploración se observaron: anasarca, esfuerzo

respiratorio y uso de músculos accesorios; estertores gruesos de ambas bases pulmonares, saturación de oxígeno de 74%, con administración de oxígeno suplementario a 5 litros por minuto.

Se sospechó edema agudo de pulmón y se corroboró el diagnóstico; se le prescribieron 60 mg de furosemida por vía intravenosa, en dosis única, y se cambió a oxígeno por mascarilla a 10 litros por minuto. Posterior al inicio del tratamiento del edema agudo de pulmón se documentó la alteración del bienestar fetal, con registro cardiotocográfico categoría 2 de la ACOG por variabilidad mínima y aceleraciones ausentes. Se decidió la interrupción inmediata del embarazo por cesárea; se obtuvo una recién nacida de 2400 g, con Apgar 8-9, de 36 semanas de gestación por Capurro. La cesárea fue de urgencia, con anestesia general balanceada. La hemorragia obstétrica fue de aproximadamente 700 cc, secundaria a la inversión uterina por probable placenta acreta y atonía uterina, complicaciones que se trataron de forma conservadora, con uterotónicos y curetaje uterino. Enseguida del evento obstétrico la paciente se trasladó a la unidad de cuidados intensivos para atención multidisciplinaria y completar el protocolo de estudio y tratamiento.

Al ingreso a cuidados intensivos se sospechó el edema agudo de pulmón, de origen cardiogénico, secundario a una urgencia hipertensiva. Los estudios de laboratorio posparto informaron: leucocitos 24.62 kg/mcL, neutrófilos 18.58 kg/mcL, hemoglobina 12.5 g/dL, hematocrito 37.5 g/dL, plaquetas 238 k/dl, Ca 8, P 5.0, au 7, BUN 15, creatinina 0.97, glucosa 176, urea 32, Na 143, K 3.4, Cl 113 y péptido natriurético auricular tipo B (PNB) 1101.07 pg/mL. Se documentó leucocitosis con desviación a la izquierda (propia del puerperio), leve disminución de la hemoglobina con relación a su ingreso y PNB significativamente aumentado. Además, se sos-



pechó insuficiencia cardiaca congestiva aguda, secundaria a urgencia hipertensiva, por lo que se decidió practicar una cardioscopia, efectuada por un médico intensivista que encontró datos de disfunción sistólica, con hipocinesia generalizada, fracción de acortamiento del 19%, líneas B pulmonares; a considerar: miocardiopatía periparto como primer diagnóstico diferencial. Se solicitó la interconsulta con el cardiólogo y se continuó con el tratamiento antihipertensivo y diurético. A las 24 horas se documentó insuficiencia renal aguda AKIN I y desequilibrio hidroelectrolítico; se le administró solución Hartmann y furosemida hasta lograr su corrección. A las 48 horas de su ingreso y al cumplir con los criterios para la misma, se logró la extubación con éxito.

En la valoración cardiológica se encontraron campos pulmonares con estertores crepitantes, gruesos, bilaterales, de predominio basal y medio, saturación sin oxígeno suplementario de 85% y con puntas nasales a 5 litros por minuto a 94%. En la radiografía de tórax se advirtieron la cardiomegalia grado 2, cefalización de flujo e hipodensidad parahiliar derecha. El ecocardiograma transtorácico reportó: ventrículo izquierdo dilatado, fracción de eyección disminuida, con hipocinesia por el método de Simpson de 24.3%, geometría hipertrófica excéntrica, movilidad global y segmentaria con hipocinesia global, y disfunción diastólica grado II. Además de Strain global longitudinal -9.38%, insuficiencia valvular mitral severa estadio D por el American College of Cardiology-American Heart Association (ACC/AHA), insuficiencia valvular tricúspidea leve estadio B ACC/AHA, auricular izquierda dilatada, hipertensión pulmonar moderada con presión sistólica arterial pulmonar 48 mmHg, sin derrame pericárdico. **Figuras 1a, 1b y 2a, 2b**

En el electrocardiograma no se encontraron datos de isquemia ni lesión o infarto. Los exá-

menes de laboratorio a las 48 horas reportaron: procalcitonina 0.7 mg/dL y PNB en 586,30 pg/dL, hemocultivo negativo, gasometría arterial normal y sin alteración de líquidos y electrolitos.

Se integró el diagnóstico cardiológico de insuficiencia cardiaca congestiva, secundaria a miocardiopatía periparto, misma que condicionó la disfunción valvular mitral y tricúspidea, cuadro derivado de la urgencia hipertensiva. El tratamiento se inició con 40 mg de telmisartán y 25 mg de espironolactona, ambos por vía oral, cada 24 horas y 40 mg de furosemida por vía intravenosa en dosis única.

Al cuarto día de estancia hospitalaria se le indicaron 80 mg de gentamicina por vía intravenosa cada 8 horas, como segundo antibiótico junto con ceftriaxona, a fin de evitar la endocarditis o las vegetaciones valvulares. Seis días después de su ingreso se otorgó el alta hospitalaria, por mejoría clínica y analítica; los últimos dos perfiles totémicos y los análisis de laboratorio de control previos a su egreso se reportaron dentro de los parámetros normales.

La paciente continuó en tratamiento ambulatorio, con especialistas en Medicina Materno-Fetal y Cardiología. Acudió a dos citas de seguimiento durante el puerperio, en las que se documentó adecuada recuperación posquirúrgica, con cifras tensionales en los parámetros de referencia. La evolución clínica del neonato continuó sin complicaciones.

El reporte de Patología de la placenta fue: disco placentario con múltiples áreas focales de necrosis coagulativa-infarto (**Figura 3**), acompañadas de extensas áreas de hemorragia reciente (**Figura 4**) y escasas microcalcificaciones (**Figura 5**); con velloidades coriónicas maduras y notable congestión vascular, algunas de ellas con incremento en la cantidad de vasos capilares y bandas de fibrinacolágeno en la periferia que, a su vez, alternaban

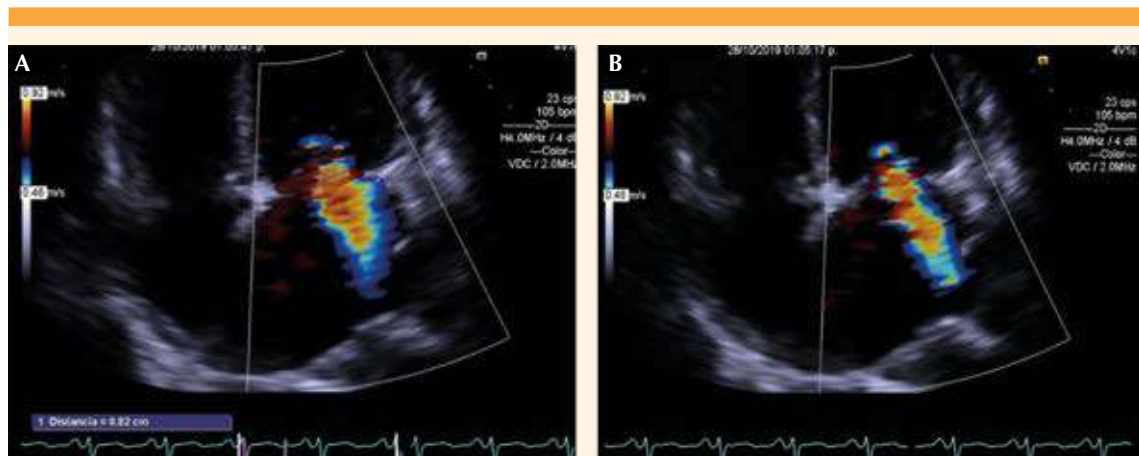


Figura 1a y 1b. Ecocardiograma transtorácico: proyección en 4C, que evidencia la insuficiencia valvular mitral severa.

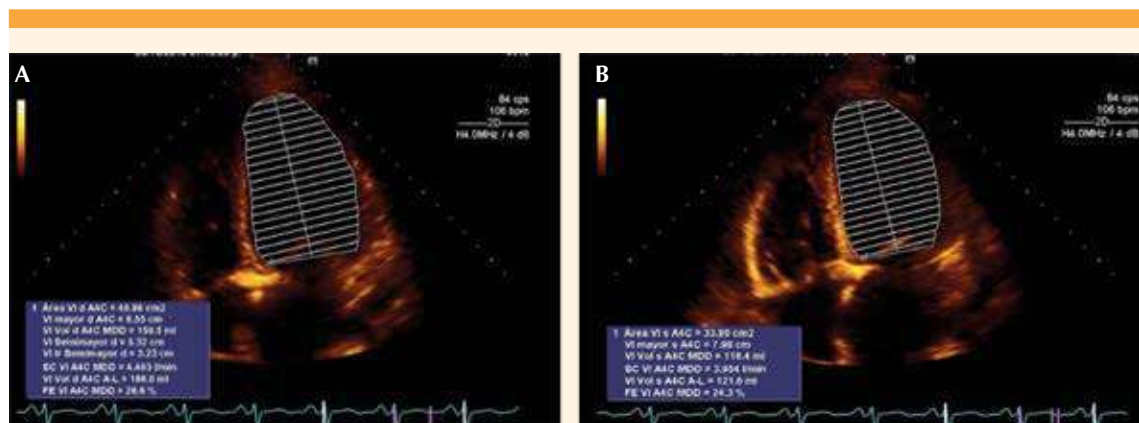


Figura 2a y 2b. Ecocardiograma transtorácico que muestra la disfunción sistólica del ventrículo izquierdo; fracción de eyección del ventrículo izquierdo disminuida (24.3%).

con zonas de notable atrofia de las vellosidades. Las membranas fetales (corión-amnios) se encontraron con discreto edema, pero sin evidencia de infiltrado inflamatorio o proceso infeccioso. El cordón umbilical trivascular (2 arterias y 1 vena) sin evidencia de funisitis. No se lograron identificar microorganismos ni datos sugerentes de malignidad.

Los hallazgos histopatológicos descritos fueron compatibles con un proceso de corangiosis (**Figura 6**) y corangiomas segmentaria-focal (**Figuras 5 y 6**). Con base en el reporte histopatológico se descartó el acretismo placentario y se integró el diagnóstico de corangiosis y corangiomas placentarios.

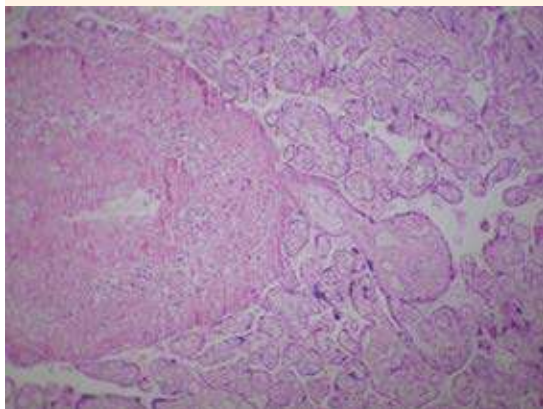


Figura 3. Vista macroscópica con múltiples áreas focales de necrosis coagulativa-infarcto.

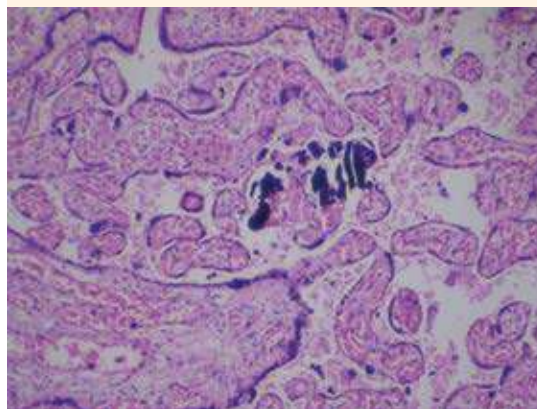


Figura 5. Vista microscópica con escasas microcalcificaciones.

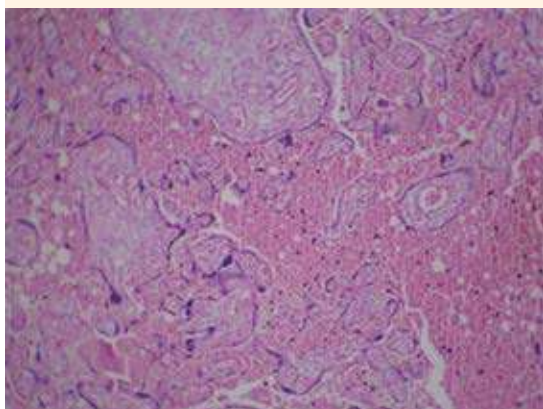


Figura 4. Vista microscópica con múltiples áreas de hemorragia reciente.

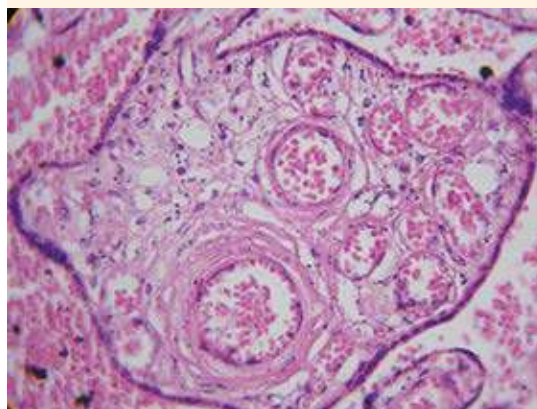


Figura 6. Vista microscópica con hipervascularidad vellosa capilar placentaria (corangiosis).

Las dos citas de control cardiológico posteriores, al mes y tres meses, no documentaron datos patológicos; la paciente permanecía asintomática, con adecuada respuesta clínica al tratamiento médico.

Se indicó ecocardiograma transtorácico de seguimiento para determinar la conducta a seguir en

relación con el tratamiento de las valvulopatías, diez meses posteriores al cuadro de insuficiencia cardíaca congestiva con el siguiente reporte: ventrículo izquierdo de tamaño y geometría normales, movilidad global y segmentaria con hipocinesia en la región anterior, anterolateral y anteroseptal. Función sistólica disminuida (fracción de eyección del ventrículo izquierdo

del 46%), función diastólica normal, Strain global longitudinal -15.9%. Insuficiencia mitral leve estadio B ACC/AHA. Ventrículo derecho de tamaño normal, con función sistólica conservada, sin datos de hipertensión pulmonar y PSAP de 12 mmHg, sin derrame pericárdico. **Figura 7**

Previo al tercer ecocardiograma transtorácico (**Figura 7**) se planteó la necesidad de recambio de válvula mitral como tratamiento quirúrgico definitivo para la insuficiencia mitral severa, por sospecha de una lesión preexistente no conocida; sin embargo, después del estudio se observó mejoría de la función valvular, de la fracción de eyección del ventrículo izquierdo y de la presión

pulmonar, por lo que se consideró una valvulopatía secundaria a miocardiopatía periparto y se descartó la teoría antes comentada.

Para complementar el estudio, personal del servicio de Cardiología decidieron efectuar un ecocardiograma transtorácico adicional, a los 12 meses del cuadro agudo, que reportó insuficiencia mitral leve, fracción de eyección del ventrículo izquierdo del 46%, y Strain global longitudinal menor del 15.9%. **Figuras 8 y 9**

En el ecocardiograma transesofágico se realizó la restructuración en 3D de la válvula mitral, donde se observó estructuralmente normal. El Doppler

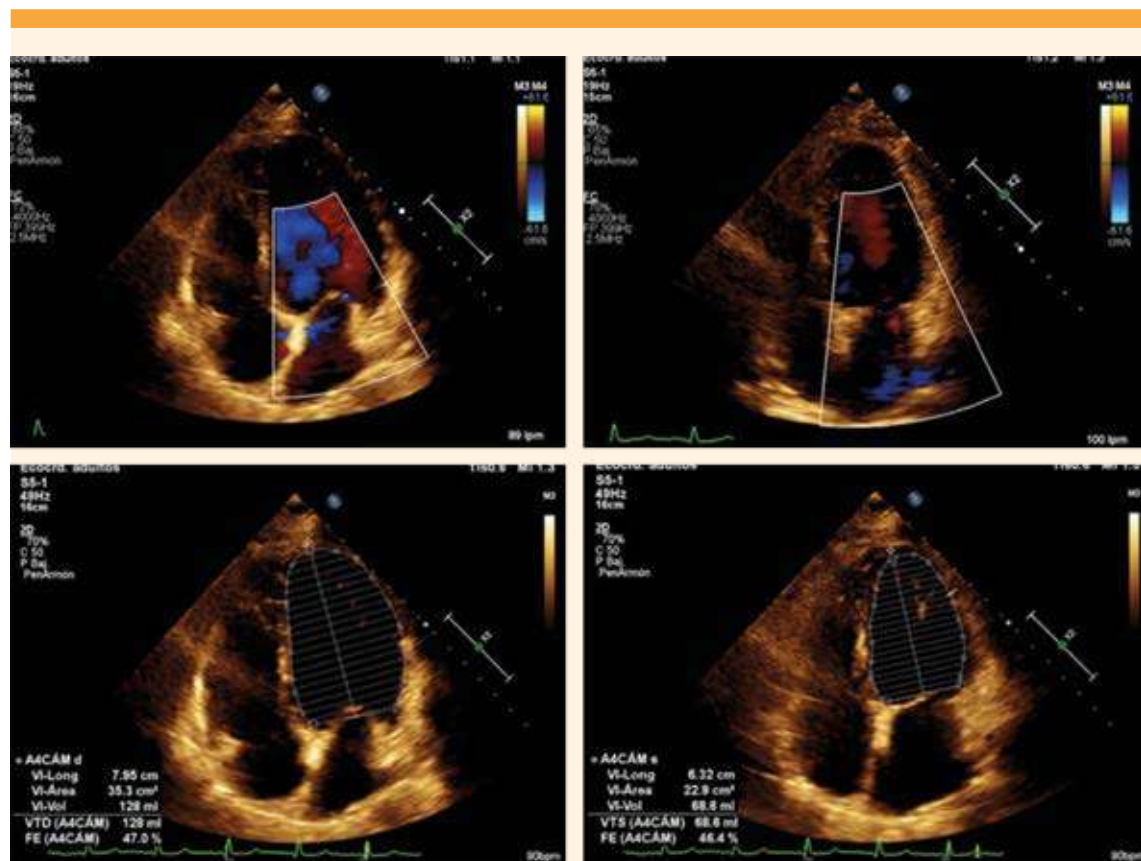


Figura 7. Ecocardiograma transtorácico de seguimiento, donde se observa una marcada disminución de la insuficiencia valvular mitral, con recuperación de la función ventricular izquierda (46%).

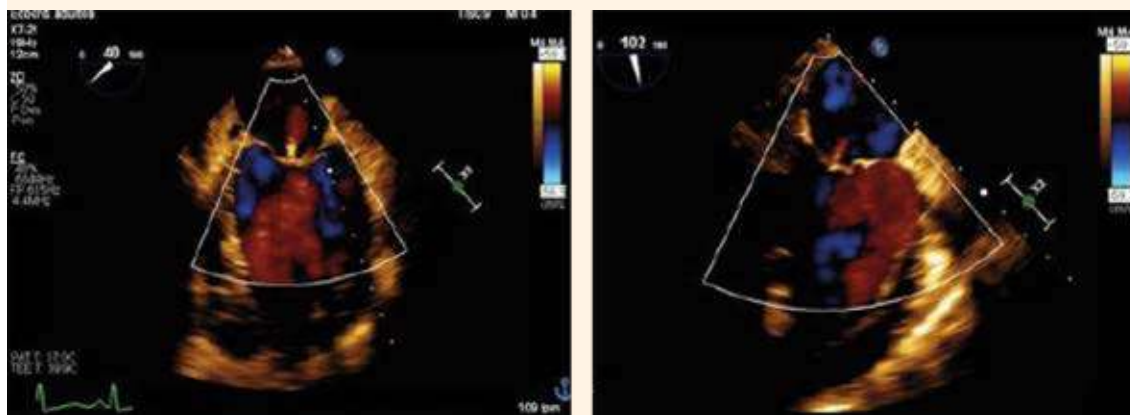


Figura 8. Ecocardiograma transesofágico que comprueba la insuficiencia valvular mitral leve.

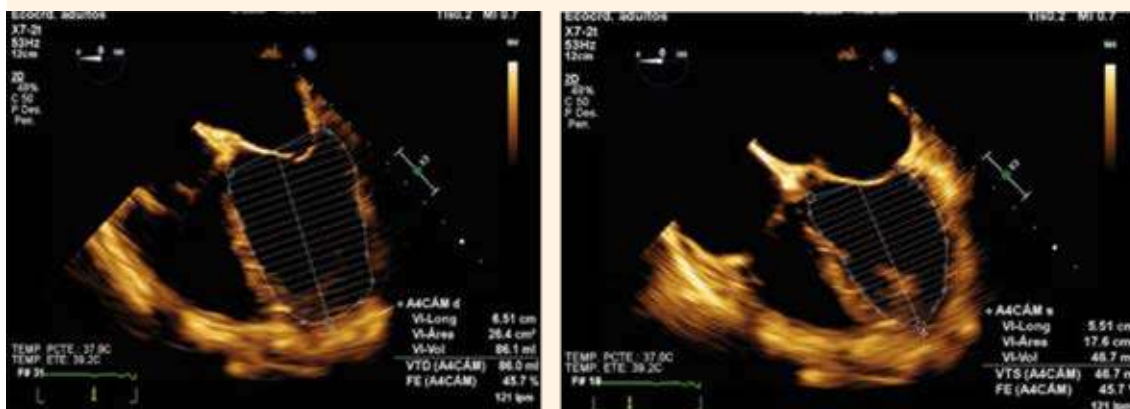


Figura 9. Fracción de expulsión del ventrículo izquierdo por ecocardiograma transesofágico (46%).

color documentó insuficiencia valvular leve (**Figura 10**); descenso del PNB en relación con evolución clínica favorable de la insuficiencia cardiaca de la paciente. **Figura 11**

Debido a la mejoría clínica, paraclínica y ecocardiográfica de la paciente se continuó el tratamiento con sacuvitril-valsartan (50 mg cada

24 horas) y bisoprolol (5 mg cada 24 horas), con seguimiento ecocardiográfico anual.

DISCUSIÓN

Las pacientes con cardiopatías periparto expresan síntomas clínicos similares a los de otras cardiopatías: edema de miembros pélvicos,

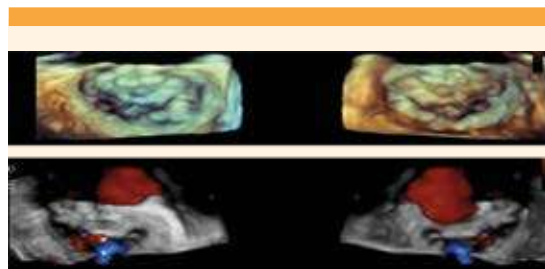


Figura 10. Válvula mitral en vista auricular y ventricular. Se aprecia estructuralmente normal. Al Doppler color se observa insuficiencia valvular leve.

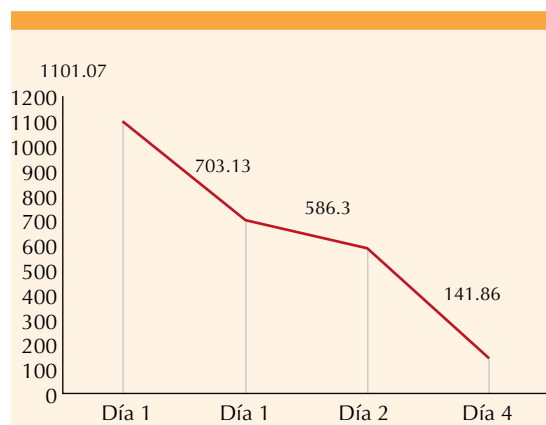


Figura 11. Comportamiento del péptido natriurético auricular seriado, según los días de evolución del cuadro clínico.

disnea, ortopnea, disnea paroxística nocturna y tos persistente. A lo anterior se agregan dolor precordial y palpitations conforme se incrementa la congestión pulmonar y hepática,⁹ como sucedió en la paciente del caso aquí expuesto.

Pocos estudios han señalado que las complicaciones cardiológicas periparto, en especial las congestivas, se relacionan directamente con las alteraciones hipertensivas, con daño al corazón.¹⁰⁻¹²

La determinación del péptido natriurético auricular es la prueba de referencia, y suele elevarse por arriba de 1000 pg/mL (**Cuadro 1**). La electrocardiografía permite identificar cambios en el voltaje o la hipertrofia.¹²

La ecografía y resonancia magnética son estudios de imagen complementarios efectivos para evaluar las modificaciones en el volumen de las cámaras cardíacas.⁹

En la paciente del caso se encontró miocardiopatía periparto, con manifestación principal de insuficiencia cardíaca aguda, secundaria a la disfunción valvular. Se trata de uno de los diagnósticos diferenciales de cardiopatía periparto, en especial con características congestivas. Ésta se caracteriza, de forma particular, por incremento del péptido natriurético y de la estenosis o regurgitación valvular, que principalmente se identifica por ecografía cardíaca y requiere cambio prostético valvular.¹³ Pese a que en el primer ecocardiograma se documentaron datos de insuficiencia mitral severa e insuficiencia tricúspide moderada, en el seguimiento ecocardiográfico se evidenció mejoría de la función valvular y se descartaron los daños estructurales y funcionales previos. Con base en los hallazgos se decidió no practicar la valvulopatía, como causa de insuficiencia cardíaca congestiva, y se integró el diagnóstico de miocardiopatía periparto. Mediante el seguimiento ecográfico adecuado se evidenció que los cambios valvulares encontrados en el segundo estudio eran secundarios a los cambios fisiológicos del embarazo y a la propia fisiopatología de la miocardiopatía periparto *per se*. **Cuadro 1**

CONCLUSIONES

El tratamiento de la paciente del caso aquí reportado fue adecuado y quedó de manifiesto en su recuperación. Pese a ello, aún es difícil saber cómo deben identificarse tempranamente estos



Cuadro 1. Seguimiento ecocardiográfico

Ecografía	FEVI	SGL	Válvulas	PSAP
1. Cardioscopia (puerperio inmediato)	Disfunción sistólica, con hipocinesia generalizada, fracción de acortamiento del 19%, líneas B pulmonares a considerar miocardiopatía periparto			
2. Ecocardiograma transtorácico (puerperio mediato)	24.3%	-9.38%	Insuficiencia valvular mitral severa Estadio D ACC/AHA, Insuficiencia valvular tricuspídea Leve estadio B ACC/AHA	48 mmHg
3. Ecocardiograma transtorácico (a los 10 meses)	46%	-15.9%	Insuficiencia mitral leve Estadio B ACC/AHA.	12 mmHg
4. Ecocardiograma transesofágico (a los 12 meses)	46%	-15.9%	Insuficiencia mitral leve Estadio B ACC/AHA	12 mmHg

FEVI: fracción de eyección del ventrículo izquierdo; SGL: Strain Global Longitudinal; PSAP: presión sistólica de la arteria pulmonar.

casos, antes de que sobrevenga el cuadro clínico o los síntomas que puedan poner en riesgo la vida de las pacientes.

REFERENCIAS

- Limongelli G, Rubino M, Esposito A, Russo M, et al. The challenge of cardiomyopathies and heart failure in pregnancy. *Curr Opin Obstet Gynecol* 2018; 30 (6): 378-84. doi: 10.1097/GCO.0000000000000496
- Rosner G, Wolchock Rosner SN, Heller I, Topilsky M. Congestive heart failure in pregnancy: a case of peripartum cardiomyopathy. *Neth J Med* 2004; 62 (8): 290-2. <http://njmonline.nl/getpdf.php?t=a&id=137>
- Stoneham AE, Graham J, Rozanski EA, Rush JE. Pregnancy-Associated Congestive Heart Failure in a Cat. *JAAHA* 2006; 42 (6): 457-61. doi: 10.5326/0420457
- Fall L, Young W, Power J, Faulkner II C, et al. Severe congestive heart failure and cardiomyopathy as a complication of myotonic dystrophy in pregnancy. *Obstet Gynecol* 1991; 35 (2): 199. [https://doi.org/10.1016/0020-7292\(91\)90860-8](https://doi.org/10.1016/0020-7292(91)90860-8)
- Kuroiwa M, Meno H, Higashi H, Hamanaka N, et al. A case report of primary pulmonary hypertension: congestive heart failure induced by pregnancy and delivery. *Kokyu To Junkan* 1992; 40 (7): 691-4.
- Caforio AL, Pankuweit S, Arbustini E, Basso C, et al. Current state of knowledge on aetiology, diagnosis, management, and therapy of myocarditis: a position statement of the European Society of Cardiology Working Group on Myocardial and Pericardial Diseases. *Eur Heart J* 2013; 34 (33): 2636-48. doi: 10.1093/eurheartj/ehd210
- Fett JD, Christie LG, Carraway RD, Murphy JG. Five-year prospective study of the incidence and prognosis of peripartum cardiomyopathy at a single institution. *Mayo Clin Proc* 2005; 80 (12): 1602-606. doi: 10.4065/80.12.1602
- Mielniczuk LM, Williams K, Davis DR, Tang AS, et al. Frequency of peripartum cardiomyopathy. *Am J Card* 2006; 97 (12): 1765-8. doi: 10.1016/j.amjcard.2006.01.039
- Sliwa K, Hilfiker-Kleiner D, Petrie MC, Mebazaa A, et al. Current state of knowledge on aetiology, diagnosis, management, and therapy of peripartum cardiomyopathy: a position statement from the Heart Failure Association of the European Society of Cardiology Working Group on peripartum cardiomyopathy. *EJHF* 2010; 12 (8): 767-78. doi: 10.1093/eurjhf/hfq120
- Seftel H, Susser M. Maternity and myocardial failure in African women. *British Heart Journal* 1961; 23 (1): 43.
- Meadows W. Idiopathic myocardial failure in the last trimester of pregnancy and the puerperium. *Circulation* 1957; 15 (6): 903-14. doi: 10.1161/01.cir.15.6.903
- Desai D, Moodley J, Naidoo D. Peripartum cardiomyopathy: experiences at King Edward VIII Hospital, Durban, South Africa and a review of the literature. *Tropical Doctor* 1995; 25 (3): 118-23. doi: 10.1177/004947559502500310
- Bauersachs J, König T, van der Meer P, Petrie MC, et al. Pathophysiology, diagnosis and management of peripartum cardiomyopathy: a position statement from the Heart Failure Association of the European Society of Cardiology Study Group on peripartum cardiomyopathy. *Eur J Heart Fail* 2019; 21 (7): 827-43. doi: 10.1002/ejhf.1493